

© Team of authors, 2026 / © Коллектив авторов, 2026

1.3. Otorhinolaryngology, 3.1.6. Oncology, radiation therapy, 3.1.16. Plastic surgery /

3.1.3. Оториноларингология, 3.1.6. Онкология, лучевая терапия, 3.1.16. Пластическая хирургия

Robot-Assisted Neck Lymphadenectomy Through a Retroauricular–Posterior Cervical Approach. Part 2.

Yu.A. Torosyan, A.A. Shevalgin, I.V. Reshetov, G.V. Polunin, A.L. Istranov, D.S. Svyatoslavov, A.E. Kiseleva, A.A. Nebezhev, A.A. Petrova, D.B. Ilyasova, E.A. Rostislavova, A.A. Ataeva, V.P. Sudarkina

FSAEI HE I.M. Sechenov First Moscow State Medical University of the Ministry of Health of the Russian Federation (Sechenov University), Moscow, Russia
Contacts: Yurik Aramovich Torosyan – e-mail: Yura.torosyan@mail.ru

Робот-ассистированная шейная лимфаденэктомия из позадишно-заднешейного доступа: проспективное сравнительное исследование. Часть 2.

Ю.А. Торосян, А.А. Шевалгин, И.В. Решетов, Г.В. Полунин, А.Л. Истранов, Д.С. Святославов, А.Э. Киселева, А.А. Небежев, А.А. Петрова, Д.Б. Ильясова, Е.А. Ростиславова, А.А. Атаева, В.П. Сударкина

ФГАОУ ВО Первый Московский государственный медицинский университет им. И.М. Сеченова Минздрава РФ (Сеченовский Университет), Москва, Россия
Контакты: Торосян Юрик Арамович – e-mail: Yura.torosyan@mail.ru

机器人辅助经耳后-后颈入路颈部淋巴结清扫术. 第2部分。

Yu.A. Torosyan, A.A. Shevalgin, I.V. Reshetov, G.V. Polunin, A.L. Istranov, D.S. Svyatoslavov, A.E. Kiseleva, A.A. Nebezhev, A.A. Petrova, D.B. Ilyasova, E.A. Rostislavova, A.A. Ataeva, V.P. Sudarkina

俄罗斯联邦卫生部 I.M. Sechenov 第一莫斯科国立医科大学 (Sechenov University), 莫斯科, 俄罗斯
联系人: Yurik Aramovich Torosyan – e-mail: Yura.torosyan@mail.ru

Objective. To evaluate the functional and aesthetic outcomes of robot-assisted neck lymphadenectomy performed via a postauricular–posterior cervical approach compared with open neck lymphadenectomy via an anterolateral approach in patients with head and neck malignancies.

Material and methods. A prospective, single-center comparative study was conducted between January 2022 and December 2024 and included 58 patients with histologically confirmed head and neck malignancies. Patients were allocated into two equal groups: conventional open neck lymphadenectomy (n=29) and robot-assisted neck lymphadenectomy performed via a postauricular–posterior cervical approach (n=29). Functional outcomes were assessed based on the incidence, severity, and duration of motor and sensory deficits associated with intraoperative manipulation of peripheral nerves in the lateral neck. Aesthetic outcomes were evaluated according to the visibility of the postoperative scar and patient-reported satisfaction using a visual analog scale (VAS 0–10 points).

Results. The incidence of neurological complications was significantly lower in the robot-assisted group compared with the conventional anterolateral approach (4.8% vs. 17.2%; $p<0.05$). All functional deficits were transient; the mean time to functional recovery was 2.5 ± 0.8 months after robot-assisted lymphadenectomy and 3.8 ± 1.2 months after the conventional approach ($p<0.05$).

Aesthetic outcomes were significantly superior in the robot-assisted group: mean patient satisfaction score was 9.3 ± 0.7 compared with 6.8 ± 1.1 in the conventional group ($p<0.001$), and an aesthetically favorable outcome was observed in 87% and 62% of patients, respectively ($p<0.05$).

Conclusion. Robot-assisted neck lymphadenectomy performed via a postauricular–posterior cervical approach provides significantly better functional and aesthetic outcomes compared with conventional open neck lymphadenectomy via an anterolateral approach in patients with head and neck malignancies. The technique is associated with a lower incidence of neurological complications, shorter functional recovery time, and higher patient satisfaction with aesthetic results, supporting its safety and clinical feasibility in a carefully selected patient population.

Keywords: robot-assisted surgery, neck lymphadenectomy, retroauricular-posterior cervical approach, head and neck oncology, minimally invasive surgery, cervical lymph nodes, da Vinci Si system

Conflict of interest. The authors declare no conflict of interest.

Funding. The study was performed without external funding.

For citation: Torosyan Yu.A., Shevalgin A.A., Reshetov I.V., Polunin G.V., Istranov A.L., Svyatoslavov D.S., Kiseleva A.E., Nebezhev A.A., Petrova A.A., Ilyasova D.B., Rostislavova E.A., Ataeva A.A., Sudarkina V.P. Robot-Assisted Neck Lymphadenectomy Through a Retroauricular–Posterior Cervical Approach. Part 2. Head and Neck. Russian Journal. 2026;14(2):9–16

Doi: 10.25792/HN.2026.14.2.9-16

The authors are responsible for the originality of the data presented and the possibility of publishing illustrative material – tables, drawings, photographs of patients.

Цель исследования. Оценить функциональные и эстетические результаты робот-ассистированной шейной лимфаденэктомии, выполненной через позадиушно-заднешейный доступ, в сравнении с открытой шейной лимфаденэктомией через переднебоковой доступ у пациентов со злокачественными новообразованиями головы и шеи.

Материал и методы. Проведено проспективное одноцентровое сравнительное исследование (январь 2022 г. - декабрь 2024 г.), включившее 58 пациентов с морфологически подтвержденными злокачественными опухолями головы и шеи. Пациенты были распределены на 2 равные группы: традиционная открытая шейная лимфаденэктомия (n=29) и робот-ассистированная лимфаденэктомия через позадиушно-заднешейный доступ (n=29). Функциональные результаты оценивались по частоте, выраженности и длительности клинических признаков двигательных и сенсорных нарушений, ассоциированных с интраоперационным воздействием на периферические нервные структуры бокового отдела шеи. Эстетические результаты оценивались по степени видимости послеоперационного рубца и субъективной удовлетворенности пациентов по визуально-аналоговой шкале (ВАШ, 0–10 баллов).

Результаты. Частота неврологических осложнений была достоверно ниже в группе робот-ассистированных вмешательств по сравнению с традиционным переднебоковым доступом (4,8% против 17,2%; $p < 0,05$). Все выявленные функциональные нарушения носили обратимый характер; средний срок восстановления функциональной активности составил $2,5 \pm 0,8$ месяца при робот-ассистированной лимфаденэктомии и $3,8 \pm 1,2$ месяца при традиционном доступе ($p < 0,05$).

Эстетические результаты были статистически значимо лучше в группе робот-ассистированных вмешательств: средний показатель удовлетворенности пациентов составил $9,3 \pm 0,7$ балла по сравнению с $6,8 \pm 1,1$ балла при традиционном доступе ($p < 0,001$), при этом эстетически благоприятный исход отмечен у 87 и 62% пациентов соответственно ($p < 0,05$).

Заключение. Робот-ассистированная шейная лимфаденэктомия, выполненная через позадиушно-заднешейный доступ, обеспечивает достоверно лучшие функциональные и эстетические результаты по сравнению с традиционной открытой лимфаденэктомией через переднебоковой доступ у пациентов со злокачественными новообразованиями головы и шеи. Методика ассоциирована со снижением частоты неврологических осложнений, сокращением сроков функционального восстановления и более высокой удовлетворенностью пациентов эстетическим результатом, что позволяет рассматривать данный подход как безопасную и клинически обоснованную альтернативу в строго отобранной группе пациентов.

Ключевые слова: робот-ассистированная хирургия, шейная лимфаденэктомия; позадиушно-заднешейный доступ, онкология головы и шеи, малоинвазивная хирургия, лимфатические узлы шеи, система da Vinci Si

Конфликт интересов. Авторы заявляют об отсутствии конфликта интересов.

Финансирование. Работа выполнена без спонсорской поддержки.

Для цитирования: Торосян Ю.А., Шевалгин А.А., Решетов И.В., Полуни Г.В., Истранов А.Л., Святославов Д.С., Киселева А.Э., Небежев А.А., Петрова А.А., Ильясова Д.Б., Ростиславова Е.А., Атаева А.А., Сударкина В.П. Робот-ассистированная шейная лимфаденэктомия из позадиушно-заднешейного доступа: проспективное сравнительное исследование. Часть 2. Head and neck. Голова и шея. Российский журнал. 2026;14(2):9–16

Doi: 10.25792/HN.2026.14.2.9-16

Авторы несут ответственность за оригинальность представленных данных и возможность публикации иллюстративного материала – таблиц, рисунков, фотографий пациентов.

目的：评估在头颈部恶性肿瘤患者中，经耳后-后颈入路实施的机器人辅助颈部淋巴结清扫术，与经前外侧入路传统开放颈部淋巴结清扫术相比的功能及美学效果。

材料与方法：本研究为前瞻性单中心对照研究，于2022年1月至2024年12月开展，共纳入58例经组织学确诊的头颈部恶性肿瘤患者。患者被分为两组：传统开放颈部淋巴结清扫术组（n=29）和经耳后-后颈入路机器人辅助颈

部淋巴结清扫术组 (n=29)。功能学结局根据术中对颈侧区周围神经操作所致的运动及感觉功能缺损的发生率、严重程度及持续时间进行评估。美学效果依据术后瘢痕的可见性及患者通过视觉模拟评分量表 (VAS 0–10分) 报告的满意度进行评价。

结果：与传统前外侧入路相比，机器人辅助组神经系统并发症发生率显著降低 (4.8% vs. 17.2%; $p<0.05$)。所有功能缺损均为暂时性。机器人辅助淋巴结清扫术后的平均功能恢复时间为 2.5 ± 0.8 个月，而传统手术为 3.8 ± 1.2 个月 ($p<0.05$)。

在美学效果方面，机器人辅助组显著优于传统手术组：患者平均满意度评分分别为 9.3 ± 0.7 分和 6.8 ± 1.1 分 ($p<0.001$)；获得良好美学效果的比例分别为87%和62% ($p<0.05$)。

结论：对于头颈部恶性肿瘤患者，经耳后-后颈入路实施的机器人辅助颈部淋巴结清扫术，相较于经前外侧入路的传统开放手术，可获得更优的功能学与美学结局。该技术具有神经并发症发生率更低、功能恢复时间更短及患者对外观结果满意度更高等优势，表明在严格筛选患者的前提下，其具有良好的安全性与临床可行性。

关键词：机器人辅助手术；颈部淋巴结清扫术；耳后-后颈入路；头颈部肿瘤学；微创手术；颈部淋巴结；达芬奇Si系统

利益冲突：作者声明无利益冲突。

经费来源：本研究未获得任何经费资助。

引用格式：Torosyan Yu.A., Shevalgin A.A., Reshetov I.V., Polunin G.V., Istranov A.L., Svyatoslavov D.S., Kiseleva A.E., Nebezhev A.A., Petrova A.A., Ilyasova D.B., Rostislavova E.A., Ataeva A.A., Sudarkina V.P. Robot-Assisted Neck Lymphadenectomy Through a Retroauricular–Posterior Cervical Approach. Part 2. Head and Neck. Russian Journal. 2026;14(2):9–16

Doi: 10.25792/HN.2026.14.2.9-16

作者对所呈现数据的原创性以及发表插图材料 (表格、图示、患者照片) 的可能性负责。

Введение

Хирургическое лечение регионарных лимфатических узлов при злокачественных новообразованиях (ЗНО) органов головы и шеи было впервые систематизировано в начале XX в. в работах Джорджа Вашингтона Крайла. В 1906 г. им была опубликована работа «Excision of cancer of the head and neck. With special reference to the plan of dissection based on one hundred and thirty-two operations», в которой подробно изложена концепция радикальной шейной лимфаденэктомии [1]. Предложенный подход основывался на принципе моноблочного удаления первичной опухоли, пораженных регионарных лимфатических узлов (л/у) и окружающих тканей, что рассматривалось как необходимое условие достижения максимальной онкологической радикальности вмешательства.

Дальнейшее развитие методики шейной лимфаденэктомии было связано с работами Хейса Мартина, который в 1951 г. опубликовал фундаментальное исследование «Neck dissection», основанное на анализе 1450 клинических наблюдений [2]. В данной работе были продемонстрированы значимые преимущества систематического удаления регионарных л/у в виде снижения частоты локорегионарных рецидивов и повышения 5-летней выживаемости пациентов с плоскоклеточным раком органов головы и шеи. Результаты исследования заложили основы дальнейшей стандартизации объема шейной лимфаденэктомии и способствовали ее утверждению в качестве обязательного компонента комплексного лечения больных данной категории.

Существенный вклад в формирование отечественной школы хирургического лечения регионарных л/у при ЗНО головы

и шеи принадлежит Ю.В. Фалилееву. Проведенные им исследования анатомо-топографических особенностей лимфатических коллекторов шеи заложили основу дифференцированного выбора объема шейной лимфаденэктомии с учетом локализации первичной опухоли, направлений лимфогенного метастазирования и биологических свойств опухолевого процесса. В сотрудничестве с А.И. Пачесом в середине XX в. им была предложена методика фасциально-фулярного иссечения клетчатки шеи, обеспечивающая онкологически радикальное удаление метастатически измененных л/у при максимально возможном сохранении функционально значимых анатомических структур [3].

Несмотря на внедрение органосохраняющих модификаций, шейная лимфаденэктомия, выполняемая из переднебокового доступа, по-прежнему относится к числу высокотравматичных хирургических вмешательств. Обширная диссекция поверхностных и глубоких анатомических структур ассоциируется с увеличением частоты послеоперационных осложнений, что обуславливает актуальность разработки и внедрения технологий, направленных на снижение инвазивности вмешательства при сохранении онкологической радикальности [4, 5].

Современное развитие роботических хирургических платформ, включая систему Da Vinci Si, позволило реализовать выполнение высокоточных манипуляций в условиях ограниченного анатомического пространства. Достижение данного уровня точности стало возможным благодаря использованию стереоскопической увеличенной визуализации, расширенной многоплоскостной подвижности инструментов и систем фильтрации физиологического тремора хирурга [6,

7]. Внедрение указанных технологических решений в клиническую практику создало предпосылки для формирования методики робот-ассистированной шейной лимфаденэктомии с применением позадишно-заднешейного хирургического доступа [8, 9].

Цель исследования: определить преимущества и ограничения робот-ассистированной шейной лимфаденэктомии через позадишно-заднешейный доступ путем сравнения эстетических и функциональных результатов с открытой шейной лимфаденэктомией через переднебоковой доступ у пациентов со ЗНО головы и шеи.

Материал и методы

Исследование представляет собой проспективное сравнительное одноцентровое исследование, выполненное в Первом МГМУ им. И.М. Сеченова (Сеченовский университет), на базе Университетской клинической больницы №1 на кафедре онкологии, радиотерапии и пластической хирургии (Москва) в период с января 2022 по декабрь 2024 г. В исследование были включены 58 пациентов с морфологически подтвержденными ЗНО органов головы и шеи. Первая группа (n=29) включала пациентов, которым была выполнена классическая шейная лимфаденэктомия через доступ, производимый на переднебоковой поверхности шеи. Вторая группа (n=29) включала пациентов, которым была выполнена робот-ассистированная лимфаденэктомия через позадишно-заднешейный доступ с использованием хирургической системы Da Vinci Si.

В исследование включены пациенты, отобранные по детализированным критериям включения и исключения, адаптированным к особенностям выполнения робот-ассистированной шейной лимфаденэктомии через позадишно-заднешейный доступ. Для каждой категории разработаны стандартизированные критерии, обеспечивающие объективность анализа и сопоставимость результатов между исследуемыми группами.

Функциональные результаты оценивали по частоте, выраженности и длительности клинических признаков двигательных и сенсорных нарушений, ассоциированных с интраоперационным воздействием на периферические нервные структуры бокового отдела шеи. (лицевого, добавочного и большого ушного нервов.)

Эстетические результаты оценивали по степени видимости послеоперационного рубца (трехуровневая градация: 0 – не виден, 1 – малозаметен, 2 – отчетливо виден) и субъективной удовлетворенности пациентов по визуально-аналоговой шкале (ВАШ, 0–10 баллов). Оценку проводили через 6 месяца после вмешательства.

Исследование одобрено Локальным этическим комитетом ФГАОУ ВО Первый МГМУ им. И.М. Сеченова Минздрава РФ (Сеченовский Университет) (выписка из протокола №02-24 от 29.01.2024). Все пациенты подписали информированное добровольное согласие на участие в исследовании и обработку персональных данных.

Статистический анализ проводили с использованием программы StatTech v. 4.8.2. Оценку количественных показателей на предмет соответствия нормальному распределению проводили с помощью критерия Колмогорова–Смирнова. Количественные показатели, выборочное распределение которых соответствовало нормальному, описывали с помощью средних арифметических величин (M) и стандартных отклонений (SD). Категориальные данные представлены в абсолютных и относительных значениях (%) и анализировали с использо-

ванием χ^2 -критерия Пирсона или точного критерия Фишера. Статистически значимым считали уровень $p < 0,05$.

Объем выборки был определен, исходя из возможностей одноцентрового проспективного набора пациентов в заданный период наблюдения. Дополнительно был выполнен апостериорный анализ мощности исследования. При ожидаемой разнице в частоте неврологических осложнений между группами порядка 12% (17,2% против 4,8%), уровне значимости $\alpha = 0,05$ и двустороннем критерии сравнения, достигнутая статистическая мощность составила не менее 80 %, что считается достаточным для выявления клинически значимых различий в рамках сравнительных клинических исследований.

Критерии включения:

1. Морфологически верифицированные ЗНО органов головы и шеи, включая плоскоклеточный рак, аденокарциному слюнных желез, папиллярную карциному щитовидной железы.
2. Стадия cN0, N1 (по TNM 8-й редакции): $l/y \leq 3$ см без признаков экстракапсулярного распространения. (ENE-) [18].
3. Локализация метастазов на II–VI уровнях шеи (по Robbins). [11].
4. Отсутствие выраженных рубцовых изменений, ранее проведенной лучевой терапии, фиброза или значительных анатомических деформаций шеи.
5. Индекс массы тела (ИМТ) ≤ 30 .
6. Удовлетворительное общее состояние пациента (ECOG 0–1) [19].
7. Информированное согласие на участие в исследовании.

Критерии исключения:

1. Метастатическое поражение лимфатических узлов I, V или VI уровня.
2. Стадии N2–N3, экстракапсулярное распространение опухоли (ENE+).
3. Значительные фиброзные изменения после лучевой терапии или ранее проведенных операций.
4. Лимфоваскулярная инвазия (LVI) – опухолевые клетки в просвете сосудов ассоциированы с более высокой частотой рецидивов.
5. Периневральная инвазия (PNI) – распространение опухоли вдоль нервных волокон ухудшает локальный контроль.
6. Опухоли с высокой пролиферативной активностью ($Ki-67 > 50\%$) – требуют агрессивной хирургической тактики.
7. ИМТ > 30 или неблагоприятные анатомические особенности (короткая шея).
8. Тяжелые соматические заболевания (терминальная стадия ХПН, декомпенсированный диабет).
9. Отказ пациента от робот-ассистированной методики.

Результаты

Функциональные исходы

Частота неврологических расстройств составила 4,8% в группе робот-ассистированных вмешательств и 17,2% при традиционном переднебоковом доступе ($p < 0,05$). Наиболее частыми проявлениями являлись дисфункция мимической мускулатуры нижней трети лица, чувствительные расстройства в области ушной раковины, а также ограничение активных движений плечевого пояса на стороне операции.

Все зарегистрированные функциональные нарушения носили обратимый характер и полностью регрессировали в течение периода наблюдения. Признаков синдрома Горнера не зарегистрировано [13]. Средний срок восстановления функциональной

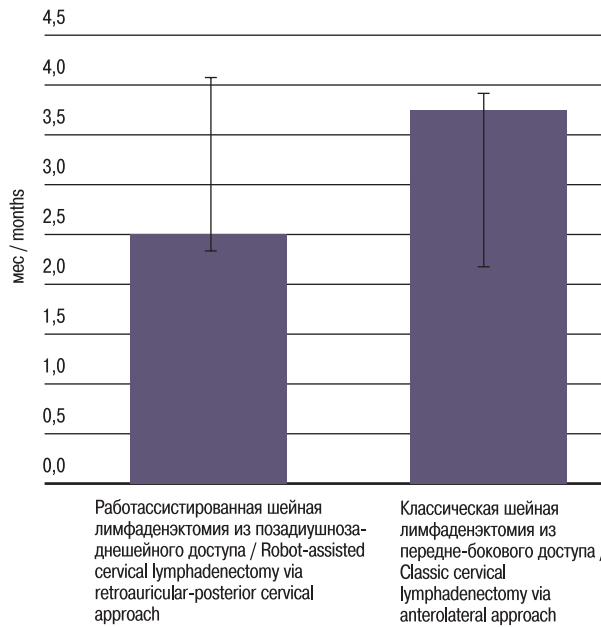


Рис. 1. Сравнительная оценка сроков восстановления функциональной активности пациентов

Fig. 1. Comparative assessment of the time to restoration of functional activity in patients

активности составил $2,5 \pm 0,8$ месяца в группе робот-ассистированных вмешательств и $3,8 \pm 1,2$ месяца при традиционном доступе ($p < 0,05$) (рис. 1).

Средний показатель удовлетворенности пациентов составил $9,3 \pm 0,7$ балла по сравнению с $6,8 \pm 1,1$ балла при традиционном доступе ($p < 0,001$).

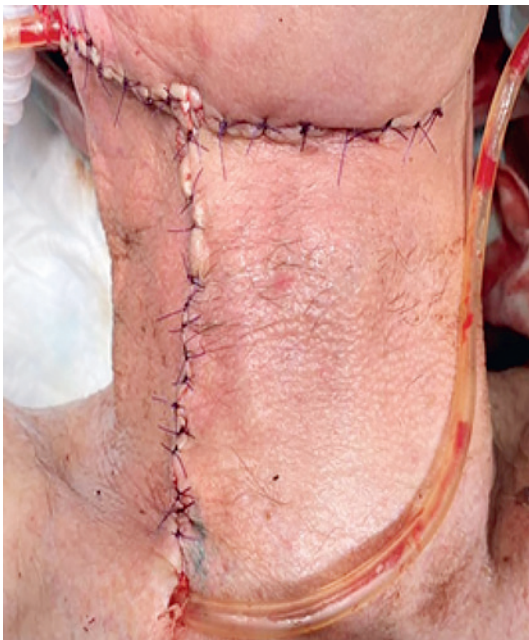

Рис 2. Послеоперационный рубец при классической шейной лимфаденэктомии передне-боковым доступом

Fig. 2. Postoperative scar after classical cervical lymphadenectomy using an anterolateral approach

Эстетически благоприятный исход (0–1 балл по шкале видимости рубца) отмечен у 87% пациентов после робот-ассистированной лимфаденэктомии и у 62% после традиционного вмешательства ($p < 0,05$) (рис. 2, 3).

Обсуждение

Следует подчеркнуть, что онкологические параметры при сравнительном анализе были сопоставимы между группами и не выявили признаков снижения онкологической радикальности вмешательства. Оценка отдаленных онкологических результатов, включая показатели локорегионарного контроля, безрецидивной и общей выживаемости, продолжается в рамках проспективного наблюдения.

Снижение частоты неврологических нарушений в группе робот-ассистированных вмешательств обусловлено топографическими преимуществами хирургического доступа, обеспечивающими адекватную экспозицию операционного поля и выполнение анатомически ориентированной прецизионной диссекции в условиях ограниченного пространства при минимальной тракции мягких тканей, что ведет к снижению риска травматизации периферических нервных структур [13, 14].

Существенные различия между группами выявлены при анализе эстетических исходов. Позадишно-заднейший доступ обеспечил скрытую локализацию хирургического разреза, что исключало формирование видимого рубца на переднебоковой поверхности шеи и сохраняло естественные контуры нижнечелюстного угла и шейно-лицевого перехода. Такой результат имеет особое значение для пациентов молодого возраста и социально активных лиц, для которых отсутствие внешних признаков хирургического вмешательства является значимым компонентом качества жизни [14–17].

В отличие от этого традиционный доступ приводил к формированию заметного рубца, который в ряде случаев сопровождался втяжением мягких тканей и изменением шейного контура,

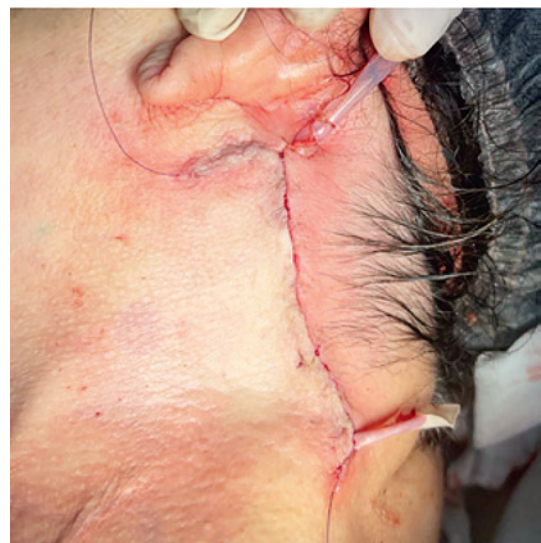


Рис 3. Послеоперационный рубец при робот-ассистированной шейной лимфаденэктомии из позадишно-заднейшейного доступа

Fig. 3. Postoperative scar after robot-assisted cervical lymphadenectomy using a retroauricular-posterior cervical approach

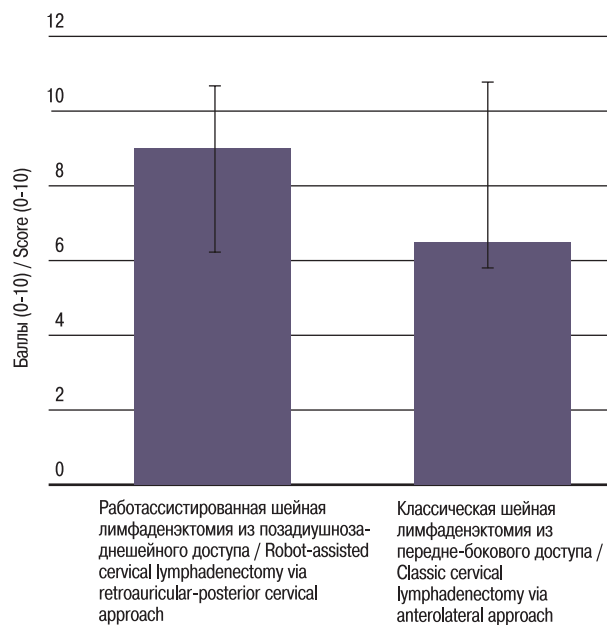


Рис. 4. Сравнительная оценка эстетических результатов лечения по ВАШ

Fig. 4. Comparative assessment of aesthetic treatment outcomes according to VAS

что могло негативно отражаться на эстетическом восприятии результата.

Следует подчеркнуть, что онкологические параметры вмешательства ранее являлись предметом самостоятельного анализа и продемонстрировали сопоставимость с показателями традиционной открытой шейной лимфаденэктомии. Настоящая публикация сфокусирована на оценке функциональных и эстетических исходов. Анализ отдаленных онкологических результатов, включая показатели локорегионарного контроля, безрецидивной и общей выживаемости, продолжается в рамках проспективного наблюдения.

Заключение

Робот-ассистированная технология шейной лимфаденэктомии представляет собой инновационную методику, направленную на оптимизацию баланса между онкологической радикальностью и сохранением качества жизни пациента. Проведенный анализ продемонстрировал снижение выраженности эстетических дефектов и функциональных нарушений. Однако ограничивающим фактором остается необходимость строгого отбора пациентов с учетом анатомических и онкологических критериев, что диктует осторожность в универсализации данного подхода. Несмотря на очевидные преимущества, широкое внедрение робот-ассистированной шейной лимфаденэктомии требует дальнейшего накопления клинических данных, стандартизации методики и оценки отдаленных онкологических результатов.

Полученные результаты подтверждают безопасность и эффективность позадишно-задней доступности, что позволяет рассматривать данный подход как перспективное направление развития малоинвазивной хирургии органов головы и шеи с потенциалом расширения клинических показаний при дальнейшем накоплении доказательной базы.

ЛИТЕРАТУРА/REFERENCES

- Crile G.W. Excision of cancer of the head and neck: with special reference to the radical neck dissection. *JAMA*. 1906;47(22):1780–6.
- Martin H., et al. Neck dissection: experience of 1450 cases. *Cancer*. 1951;4(3):441–99.
- Фалилеев Ю.В., Пачес А.И. Радикальные операции при опухолях головы и шеи. М., 1982. 272 с. [Falileev Yu.V., Paches A.I. Radical surgery for head and neck tumors. Moscow, 1982. 272 p. (In Russ.)]
- Koh Y.W., Choi E.C. Robotic approaches to the neck. *Otolaryngol. Clin. North Am.* 2014;47(3):433–54.
- Gallo O., Locatello L.G. Robotic surgery in head and neck oncology. *Curr. Opin. Otolaryngol Head Neck Surg.* 2022;30(2):109–16.
- Byeon H.K., Koh Y.W. The new era of robotic neck surgery: the universal application of the retroauricular approach. *J. Surg. Oncol.* 2015;112(7):707–16.
- Park Y.M., et al. Robot-assisted selective neck dissection via retroauricular approach. *Otolaryngol. Head Neck Surg.* 2013;148(5):778–85.
- Snyder V., Smith B., Kim S., et al. Evaluation of the safety and effectiveness of robot-assisted neck dissections. *Head Neck*. 2024;46(6):1331–9. Doi: 10.1002/hed.27731.
- Kowalski L.P., et al. Anatomy, technique, and results of robotic retroauricular approach in head and neck surgery. *Anat. Rec. (Hoboken)*. 2021;304(11). Doi: 10.1002/ar.24621.
- Amin M.B., Edge S.B., Greene F.L., et al. *AJCC Cancer Staging Manual*. 8-e изд. Springer; 2017.
- Robbins K.T., et al. Neck dissection classification update. *Arch. Otolaryngol. Head Neck Surg.* 2002;128:751–8.
- Oken M.M., Creech R.H., Tormey D.C., et al. Toxicity and response criteria of the Eastern Cooperative Oncology Group. *Am. J. Clin. Oncol.* 1982;5:649–55.
- Borges-Santos E., Rapoport A., Dedivitis R.A., et al. Functional outcomes and quality of life in patients who underwent neck dissection via conventional versus retroauricular access. *Gland. Surg.* 2024;13(4). [PMCID: PMC11074656].
- Chan P.L.C., et al. Robotic surgery for head and neck tumors-current applications and outcomes. *Curr. Oncol. Rep.* 2024;26(7):840–54. Doi: 10.1007/s11912-024-01546-1.
- Lee Y.C., Hsin L.J., Lin W.N., et al. Robot-assisted versus conventional neck dissection in head and neck cancers: a systematic review and meta-analysis. *Oral. Oncol.* 2024;159:107101. doi:10.1016/j.oraloncology.2024.107101.
- Lin W.C., Wu C.H., Wang Y.T., et al. Comparable outcomes with improved esthetics: da Vinci-assisted neck dissection for early oral cancers. *Int. J. Med. Robot.* 2025;21:e2748. Doi:10.1002/rcs.2748.
- Kim G.J., et al. Assessment of oncologic and cosmetic outcomes of robotic neck dissection via retroauricular/modified facelift incision. *Am. J. Otolaryngol.* 2024;50(10):108548. Doi: 10.1016/j.ejso.2024.108548.
- Amin M.B., Edge S.B., Greene F.L., et al. *AJCC Cancer Staging Manual*. 8-e изд. Springer; 2017.
- Oken M.M., Creech R.H., Tormey D.C., et al. Toxicity and response criteria of the Eastern Cooperative Oncology Group. *Am. J. Clin. Oncol.* 1982;5:649–55.

Поступила 19.01.2026

Получены положительные рецензии 18.02.26

Принята в печать 25.02.26

Received 19.01.2026

Positive reviews received 18.02.26

Accepted 25.02.26

Вклад авторов. Ю.А. Торосян – подготовка текста публикации, сбор и обработка материала. А.А. Шевалгин, Г.В. Полунин, А.Э. Киселева, А.А. Атаева, В.П. Сударкина – подготовка текста публикации. И.В. Решетов – осуществление контроля подготовки. А.Л. Истратов – осуществление контроля за подготовкой текста публикации, редактирование

текста, обработка материала. Д.С. Святославов – редактирование текста. А.А. Небежев – обработка материала. А.А. Петрова – осуществление контроля подготовки текста публикации. Д.Б. Ильясова, Е.А. Ростиславова – подготовка текста публикации, редактирование текста.

Contribution of the authors. Yu.A. Torosyan – preparation of the manuscript, collection and processing of material. A.A. Shevalgin, G.V. Polunin, A.E. Kiseleva, A.A. Ataeva, V.P. Sudarkina – preparation of the manuscript. I.V. Reshetov – supervision of preparation. A.L. Istranov – supervision of preparation of the manuscript, editing of the manuscript, processing of material. D.S. Svyatoslavov – editing of the manuscript. A.A. Nebezhev – processing of material. A.A. Petrova – supervision of the preparation of the manuscript. D.B. Ilyasova, E.A. Rostislavova – preparation of the manuscript, editing of the manuscript.

Информация об авторах:

Торосян Юрий Арамович – аспирант кафедры онкологии, радиотерапии и реконструктивной хирургии Первый МГМУ им. И.М. Сеченова (Сеченовский Университет). Адрес: 119991 Москва, ул. Трубецкая, 8, стр. 2; тел.: 8 (962) 091-78-97; 330-012; e-mail: Yura.torosyan@mail.ru. ORCID: 0009-0004-1876-1403

Шевалгин Александр Алексеевич – врач-онколог, Первый МГМУ им. И.М. Сеченова (Сеченовский университет). Старший преподаватель кафедры онкологии и пластической хирургии Академии постдипломного образования ФКНЦ ФМБА России. Адрес: 119991 Москва, ул. Трубецкая, 8, стр. 2; e-mail: doktor_kz@bk.ru. ORCID:0000-0002-7045-5540

Решетов Игорь Владимирович – д.м.н., профессор, академик РАН, заведующий кафедрой онкологии, радиотерапии, пластической хирургии Института клинической медицины им. Н.В. Склифосовского, директор института кластерной онкологии им. проф. Л.Л. Левшина Первого МГМУ им. И.М. Сеченова (Сеченовский Университет). Адрес: 119991 Москва, ул. Трубецкая, 8, стр. 2. ORCID: 0000-0002-3888-8004, Scopus Author ID: 6701353127, РИНЦ(SPIN): 3845-6604

Полунин Георгий Владимирович – врач-онколог Университетская клиническая больница №1 ПМГМУ им. И.М. Сеченова. Адрес: 119991 Москва, ул. Трубецкая, 8, стр. 2; e-mail: gypolunin@yandex.ru. ORCID: 0000-0002-5169-1417

Истранов Андрей Леонидович – д.м.н., профессор кафедры онкологии, радиотерапии и реконструктивной хирургии Института клинической медицины ФГАОУ ВО Первый МГМУ им. И.М. Сеченова Минздрава РФ (Сеченовский университет). Адрес: 119991 Москва, ул. Трубецкая, 8, стр. 2. ORCID: 0000-0003-0222-2910, Scopus Author ID: 6503880798

Святославов Дмитрий Сергеевич – к.м.н., врач-онколог, ФГАОУ ВО Первый МГМУ им. И.М. Сеченова Минздрава РФ. Адрес: 119991 Москва, ул. Большая Пироговская, д. 2, стр.4; e-mail: Dssvyatoslavov78@mail.ru. ORCID: <https://orcid.org/0000-0003-0898-8693>

Киселева Алевтина Эдуардовна – ассистент кафедры онкологии, радиотерапии и реконструктивной хирургии ФГАОУ ВО Первый МГМУ им. И.М. Сеченова Минздрава РФ (Сеченовский Университет). Адрес: 119991 Москва, ул. Трубецкая, 8, стр. 2; e-mail: kis-alevtina@yandex.ru. ORCID ID: <https://orcid.org/0000-0002-6930-1261>, ScopusID: 56878660200, ResearcherID: CAJ-0345-2022, SPIN РИНЦ 1367-7740

Небежев Алим Арсенович – ассистент кафедры онкологии, радиотерапии и реконструктивной хирургии ФГАОУ ВО Первый МГМУ им. И.М. Сеченова Минздрава РФ. Адрес: 119991 Москва, ул. Большая Пироговская, д. 2, стр.4; e-mail: nebezhev_a_a@staff.sechenov.ru. ORCID: <https://orcid.org/0009-0003-6557-5841>

Петрова Арина Алексеевна – ассистент кафедры онкологии, радиотерапии и реконструктивной хирургии ФГАОУ ВО Первый МГМУ им. И.М. Сеченова Минздрава РФ. Адрес: 119991 Москва, ул. Большая Пироговская, д. 2, стр.4; e-mail: aapetrova.sechenov@yandex.ru. ORCID ID: 0000-0003-4258-6196 SPIN: 7547-5303.

Ильясова Динара Батырбековна – ординатор кафедры онкологии, реконструктивной хирургии и радиотерапии Института клинической медицины ФГАОУ ВО Первый МГМУ им. И.М. Сеченова Минздрава РФ (Сеченовский Университет). Адрес: 119991 Москва, ул. Трубецкая, 8, стр. 2; тел.: +7 (967) 397-74-21; e-mail: dr.dinara_batyrbekovna@mail.ru. ORCID: 0000-0001-8652-7003

Ростиславова Екатерина Андреевна – студентка 4-го курса Лечебное дело (научно-исследовательская деятельность) Института клинической медицины им Н.В. Склифосовского, ПМГМУ им. И.М. Сеченова. Адрес: 119991 Москва, ул. Трубецкая, 8, стр. 2; e-mail: krostislavova@yandex.ru. ORCID: 0009-0009-7977-5127

Атаева Аминат Арсланбековна – ординатор кафедры онкологии, реконструктивной хирургии и радиотерапии Института клинической медицины ФГАОУ ВО Первый МГМУ им. И.М. Сеченова Минздрава РФ (Сеченовский Университет). Адрес: 119991 Москва, ул. Трубецкая, 8, стр. 2; тел.: +79889946888; E-mail: ataevaamina002@gmail.com; ORCID: 0009-0009-2783-3321

Сударкина Валерия Павловна – студентка 4-го курса Лечебное дело (научно-исследовательская деятельность) Института клинической медицины им Н.В. Склифосовского, ПМГМУ им. И.М. Сеченова. Адрес: 119991 Москва, ул. Трубецкая, 8, стр. 2; тел.: 8 (964) 584-85-00; e-mail: fklabusk@gmail.com. ORCID ID: 0009-0008-4652-1596.

Information about the authors:

Yurik Aramovich Torosyan – Postgraduate Student, Department of Oncology, Radiotherapy and Reconstructive Surgery, I.M. Sechenov First Moscow State Medical University (Sechenov University). Address: 8 Trubetskaya str., bldg. 2, 119991 Moscow; phone: +7 (962) 091-78-97; 330-012; e-mail: Yura.torosyan@mail.ru. ORCID: 0009-0004-1876-1403

Aleksandr Alekseevich Shevalgin – Oncologist, I.M. Sechenov First Moscow State Medical University (Sechenov University); Senior Lecturer, Department of Oncology and Plastic Surgery, Academy of Postgraduate Education, Federal Clinical and Scientific Center of the FMBA of Russia. Address: 8 Trubetskaya str., bldg. 2, 119991 Moscow; e-mail: doktor_kz@bk.ru. ORCID: 0000-0002-7045-5540

Igor Vladimirovich Reshetov – Dr.Med.Sci., Professor, Academician of the Russian Academy of Sciences, Head of the Department of Oncology, Radiotherapy and Plastic Surgery, N.V. Sklifosovsky Institute of Clinical Medicine; Director of the L.L. Levshin Institute of Cluster Oncology, I.M. Sechenov First Moscow State Medical University (Sechenov University). Address: 8 Trubetskaya str., bldg. 2, 119991 Moscow. ORCID: 0000-0002-3888-8004, Scopus Author ID: 6701353127, RSCI (SPIN): 3845-6604

Georgiy Vladimirovich Polunin – Oncologist, University Clinical Hospital No. 1, I.M. Sechenov First Moscow State Medical University. Address: 8 Trubetskaya str., bldg. 2, 119991 Moscow; e-mail: gypolunin@yandex.ru. ORCID: 0000-0002-5169-1417

Andrey Leonidovich Istranov – Dr.Med.Sci., Professor, Department of Oncology, Radiotherapy and Reconstructive Surgery, Institute of Clinical Medicine, I.M. Sechenov First Moscow State Medical University (Sechenov University). Address: 8 Trubetskaya str., bldg. 2, 119991 Moscow. ORCID: 0000-0003-0222-2910, Scopus Author ID: 6503880798

Dmitry Sergeevich Svyatoslavov – Cand.Med.Sci., Oncologist, I.M. Sechenov First Moscow State Medical University, Ministry of Health of the Russian Federation. Address: 8 Trubetskaya str., bldg. 2, 119991 Moscow; e-mail: Dssvyatoslavov78@mail.ru. ORCID: 0000-0003-0898-8693

Alevtina Eduardovna Kiseleva – Assistant, Department of Oncology, Radiotherapy and Reconstructive Surgery, I.M. Sechenov First Moscow State Medical University (Sechenov University). Address: 8 Trubetskaya str., bldg. 2, 119991 Moscow; e-mail: kis-alevtina@yandex.ru. ORCID: 0000-0002-6930-1261, Scopus ID: 56878660200, ResearcherID: CAJ-0345-2022, RSCI (SPIN): 1367-7740

Alim Arsenovich Nebezhev – Assistant, Department of Oncology, Radiotherapy and Reconstructive Surgery, I.M. Sechenov First Moscow State Medical University, Ministry of Health of the Russian Federation. Address: 2 Bolshaya Pirogovskaya str., Bldg. 4, 119991 Moscow; e-mail: nebezhev_a_a@staff.sechenov.ru. ORCID: 0009-0003-6557-5841

Arina Alekseevna Petrova – Assistant, Department of Oncology, Radiotherapy and Reconstructive Surgery, I.M. Sechenov First Moscow State Medical University, Ministry of Health of the Russian Federation. Address: 2 Bolshaya Pirogovskaya str., Bldg. 4, 119991 Moscow; e-mail: aapetrova.sechenov@yandex.ru. ORCID: 0000-0003-4258-6196, SPIN: 7547-5303

Dinara Batyrbekovna Ilyasova – Resident, Department of Oncology, Reconstructive Surgery and Radiotherapy, Institute of Clinical Medicine, I.M. Sechenov First Moscow State Medical University (Sechenov University). Address: 8 Trubetskaya str., bldg. 2, 119991 Moscow; phone: +7 (967) 397-74-21; e-mail: dr.dinara_batyrbekovna@mail.ru. ORCID: 0000-0001-8652-7003

Ekaterina Andreevna Rostislavova – 4th-year Medical Student (General Medicine, Research Activity), N.V. Sklifosovsky Institute of Clinical Medicine, I.M. Sechenov First Moscow State Medical University. Address: 8 Trubetskaya str., bldg. 2, 119991 Moscow; e-mail: krostislavova@yandex.ru. ORCID: 0009-0009-7977-5127

Aminat Arslanbekovna Ataeva – Resident, Department of Oncology, Reconstructive Surgery and Radiotherapy, I.M. Sechenov First Moscow State Medical University, Ministry of Health of the Russian Federation. Address: 8 Trubetskaya str., bldg. 2, 119991, Moscow; Phone: +79889946888 Email: ataevaamina002@gmail.com. ORCID: 0009-0009-2783-3321

Valeria Pavlovna Sudarkina – 4th-year Medical Student (General Medicine, Research Activity), N.V. Sklifosovsky Institute of Clinical Medicine, I.M. Sechenov First Moscow State Medical University. Address: 8 Trubetskaya str., bldg. 2, 119991 Moscow; phone: +7(964) 584-85-00; e-mail: fklabusk@gmail.com. ORCID: 0009-0008-4652-1596