

© Team of authors, 2024 / © Коллектив авторов, 2024

3.1.2. Maxillofacial surgery, 1.3.21. Medical Physics / 3.1.2. Челюстно-лицевая хирургия, 1.3.21. Медицинская физика

## Experience of clinical application of customized titanium implants created with additive manufacturing methods in maxillofacial surgery

I.V. Ponomarev<sup>1</sup>, A.A. Zakirova<sup>1,2</sup>, D.S. Svyatoslavov<sup>3</sup>, P.A. Karalkin<sup>3</sup>, E.V. Cherevko<sup>1</sup>, S.K. Alekseeva<sup>3</sup>, A.A. Nebezhev<sup>3</sup>, K.A. Makoveev<sup>4</sup>, D.Yu. Chuvilin<sup>4</sup>, V.V. Samsonov<sup>3</sup>, I.V. Reshetov<sup>1,2,3,4</sup>, Yu.S. Romanko<sup>1,2</sup>, A.V. Dub<sup>3</sup>

<sup>1</sup>Clinical Hospital No. 123, Lopukhin Federal Research and Clinical Center of Physical-Chemical Medicine of Federal Medical Biological Agency of Russia, Moscow region, Odintsovo, Russia

<sup>2</sup>Department of Oncology and Plastic Surgery, Academy of Postgraduate Education under FSBI FRCC FMBA of Russia, Moscow, Russia

<sup>3</sup>Department of Oncology, Radiotherapy and reconstructive Surgery, FSAEI Sechenov First Moscow State Medical University (Sechevov University), Moscow, Russia

<sup>4</sup>FSBI National Research Centre "Kurchatov Institute", Moscow, Russia

Contact: Albina Azatovna Zakirova – e-mail: dr.zakirovasurg@gmail.com

## Опыт клинического применения индивидуальных титановых имплантатов, созданных методами аддитивного производства, в челюстно-лицевой хирургии.

И.В. Пономарев<sup>1</sup>, А.А. Закирова<sup>1,2</sup>, Д.С. Святославов<sup>3</sup>, П.А. Каралкин<sup>3</sup>, Е.В. Черевко<sup>1</sup>, С.К. Алексеева<sup>3</sup>, А.А. Небежев<sup>3</sup>, К.А. Маковеев<sup>4</sup>, Д.Ю. Чувилин<sup>4</sup>, В.В. Самсонов<sup>3</sup>, И.В. Решетов<sup>1,2,3,4</sup>, Ю.С. Романко<sup>1,2</sup>, А.В. Дуб<sup>3</sup>

<sup>1</sup>ФГБУ ФНКЦ ФХМ ИМ. Ю.М. Лопухина ФМБА России, Клиническая больница №123, Московская область, Одинцово, Россия

<sup>2</sup>Академия постдипломного образования ФГБУ ФНКЦ ФМБА России, кафедра онкологии и пластической хирургии, Москва, Россия

<sup>3</sup>ФГАОУ ВО Первый МГМУ им. И.М. Сеченова Минздрава РФ (Сеченовский Университет), кафедра онкологии, радиотерапии и реконструктивной хирургии, Москва, Россия

<sup>4</sup>ФГБУ Национальный исследовательский центр «Курчатовский институт», Москва, Россия

Контакты: Закирова Альбина Азатовна – e-mail: dr.zakirovasurg@gmail.com

## 个性化钛植入物在颌面外科中的临床应用经验：基于增材制造方法的案例研究

I.V. Ponomarev<sup>1</sup>, A.A. Zakirova<sup>1,2</sup>, D.S. Svyatoslavov<sup>3</sup>, P.A. Karalkin<sup>3</sup>, E.V. Cherevko<sup>1</sup>, S.K. Alekseeva<sup>3</sup>, A.A. Nebezhev<sup>3</sup>, K.A. Makoveev<sup>4</sup>, D.Yu. Chuvilin<sup>4</sup>, V.V. Samsonov<sup>3</sup>, I.V. Reshetov<sup>1,2,3,4</sup>, Yu.S. Romanko<sup>1,2</sup>, A.V. Dub<sup>3</sup>

<sup>1</sup>俄罗斯联邦医学生物学术署 (FMBA) 尤·М·洛普欣国家临床中心第123临床医院, 莫斯科州, 奥金佐沃, 俄罗斯

<sup>2</sup>FMBA俄罗斯国家临床中心研究生教育学院肿瘤学与整形外科系, 莫斯科, 俄罗斯

<sup>3</sup>俄罗斯联邦卫生部第一莫斯科国立医科大学 (谢切诺夫大学) 肿瘤学、放射治疗与整形外科系, 莫斯科, 俄罗斯

<sup>4</sup>俄罗斯国家研究中心“库尔恰托夫研究所”, 莫斯科, 俄罗斯

联系方式: Закирова Альбина Азатовна – 邮箱: dr.zakirovasurg@gmail.com

**Background.** Wounds of the craniofacial region are the most difficult to reconstruct, which is due to both the complex anatomical structure and the need to restore functional abilities. The multifocal nature of the injury requires careful alignment and fixation of the fragments or replacement of whole bone fragments bearing functional and aesthetic significance. The optimal solution to this problem is the use of customized titanium implants created with additive manufacturing methods based on CT and MRI data.

The aim of the study was to use customized titanium implants in patients with combat injuries of the maxillofacial region.

Clinical observations are presented by the cases of male patients E., 39 years old, and G., 40 years old, who were injured as a result of a combined traumatic factor.

**Conclusion.** Active introduction of 3D modeling and additive technologies into routine medical practice can reduce the duration of surgical intervention, minimize possible complications, increase the effectiveness of treatment and reduce the rehabilitation time for patients at all stages.

**Keywords:** additive technologies, titanium implants, maxillofacial defects, trauma, maxillofacial prosthesis, reconstructive surgery

**Conflicts of interest.** The authors have no conflicts of interest to declare.

**Funding.** There was no funding for this study

**For citation: Ponomarev I.V., Zakirova A.A., Svyatoslavov D.S., Karalkin P.A., Cherevko E.V., Alekseeva S.K., Nebezhev A.A., Makoveev K.A., Chuvilin D.Yu., Samsonov V.V., Reshetov I.V., Romanko Yu.S., Dub A.V. Experience of clinical application of customized titanium implants created with additive manufacturing methods in maxillofacial surgery. Head and neck. Russian Journal. 2024;12(4):134–140**

**Doi: 10.25792/HN.2024.12.4.134-140**

The authors are responsible for the originality of the data presented and the possibility of publishing illustrative material – tables, drawings, photographs of patients.

**Введение.** Ранения черепно-лицевой области являются наиболее сложными для реконструкции, что обусловлено как сложным анатомическим строением, так и необходимостью восстановления функциональных нарушений. Многооскольчатый характер травмы требует тщательного сопоставления и фиксации отломков, либо замещения целых костных фрагментов, несущих функциональную и эстетическую нагрузку. Наиболее оптимальным решением данной проблемы является использование индивидуальных титановых имплантатов, созданных методами аддитивного производства на основе данных компьютерной и магнитно-резонансной томографии.

**Целью работы** явилось использование индивидуальных титановых имплантатов для пациентов с высокоэнергетическими травмами челюстно-лицевой области.

Клинические наблюдения представлены случаями из практики лечения пациентов Е. 39 лет и Г. 40 лет, получивших ранение в результате комбинированного воздействия травмирующего фактора.

**Заключение.** Активное внедрение в рутинную медицинскую практику 3D-моделирования и аддитивных технологий позволит сократить длительность оперативного вмешательства, минимизировать возможные осложнения, повысить эффективность лечения и сократить сроки реабилитации пациентов на всех этапах.

**Ключевые слова:** аддитивные технологии, титановые имплантаты, дефекты челюстно-лицевой области, травматизм, челюстно-лицевой протез, реконструктивная хирургия

**Конфликт интересов.** Авторы заявляют об отсутствии конфликта интересов.

**Финансирование.** Работа выполнена без спонсорской поддержки.

**Для цитирования:** Пономарев И.В., Закирова А.А., Святославов Д.С., Каралкин П.А., Черевко Е.В., Алексеева С.К., Небежев А.А., Маковеев К.А., Чувилин Д.Ю., Самсонов В.В., Решетов И.В., Романко Ю.С., Дуб А.В. Опыт клинического применения индивидуальных титановых имплантатов, созданных методами аддитивного производства, в челюстно-лицевой хирургии. Head and neck. Голова и шея. Российский журнал. 2024;12(4):134–140

**Doi: 10.25792/HN.2024.12.4.134-140**

Авторы несут ответственность за оригинальность представленных данных и возможность публикации иллюстративного материала – таблиц, рисунков, фотографий пациентов.

引用格式: Ponomarev I.V., Zakirova A.A., Svyatoslavov D.S., Karalkin P.A., Cherevko E.V., Alekseeva S.K., Nebezhev A.A., Makoveev K.A., Chuvilin D.Yu., Samsonov V.V., Reshetov I.V., Romanko Yu.S., Dub A.V. Experience of clinical application of customized titanium implants created with additive manufacturing methods in maxillofacial surgery. Head and neck. Russian Journal. 2024;12(4):134–140

**Doi: 10.25792/HN.2024.12.4.134-140**

作者声明: 作者对所提供数据的原创性及插图 (表格、图片、患者照片) 的发表合法性负责。

## Введение

В России произошли значительные изменения в структуре травматизма. Ранения, полученные высокоэнергетическими факторами, отличаются степенью разрушения и загрязнения тканей, что имеет разительные отличия в сравнении с травмами мирного времени. Несмотря на то что удельный вес черепно-мозговых ранений составляет около 8% [1], данная локализация остается наиболее сложной для реконструкции. Проблема замещения дефектов черепно-лицевой области

обусловлена как сложным анатомическим строением: наличием воздухоносных полостей, тонкими костями, обильным кровоснабжением, так и необходимостью восстановления функциональных нарушений, таких как прием и пережевывание пищи, изменение прикуса, возможных нарушений зрения и дыхания [2]. Сложные ранения подразумевают многооскольчатый характер травмы, что требует тщательного сопоставления и фиксации отломков, либо замещения целых костных фрагментов, несущих функциональную и эстетическую нагрузку. Ранее, для восстановления костных дефектов сложной формы

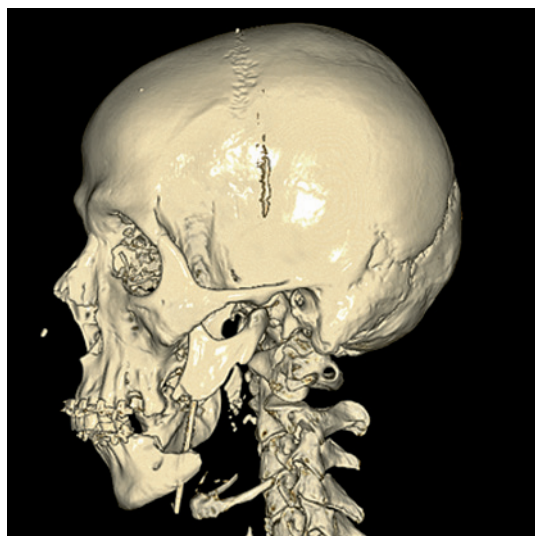


Рис. 1. Пациент Е., 39 лет: 3D изображение многооскольчатого перелома тела, угла, ветви нижней челюсти слева со смещением отломков по данным КТ

Figure 1. Male patient E., 39 years old: 3D image of a multifragmentary fracture of the body, angle, and branch of the mandible on the left side with displacement of the fragments according to CT findings

и/или с неровным краем перелома (реконструкции стенки орбиты или лобной кости) использовали металлическую сетку с мелкими отверстиями, которой можно было придать нужную форму, а отверстия использовать для фиксации винтами, либо использовали коммерческие металлические пластины [3]. В связи с этим с развитием 3D-моделирования и печати наиболее актуальным стала разработка индивидуальных костных элементов из высокопрочных материалов необходимой формы, толщины и структуры. На базе клинической больницы №123 ФГБУ ФНКЦ ФХМ им. Ю.М. Лопухина ФМБА России для помощи пациентам, получившим травму челюстно-лицевой области, мы использовали российскую разработку от изготовителя НПЦ медицинских изделий АО «ГНЦ РФ ТРИНИТИ» на базе программного комплекса фирмы АО «Наука и инновации» (Регистрационное удостоверение на МИ №2022/19196 от 30 декабря 2022 г). На основе предоперационных данных магнитно-резонансной (МРТ) и компьютерной (КТ) томографии методом селективного лазерного плавления порошков титанового сплава ВТ-6 были созданы индивидуальные имплантаты для лечения сложных костных дефектов различной формы и протяженности. Использование данной технологии обладает множеством преимуществ как для хирургов, так и для пациентов: сокращается время операции, отсутствует необходимость придавать форму металлической сетке на операционном столе, не используются аутокостные трансплантаты, которые несут дополнительную травматизацию, создаются прочные опорные структуры нужной формы и толщины. Вышеперечисленные преимущества повышают эффективность лечения, улучшают качество жизни пациента и сокращают сроки восстановления дееспособности.

В данной статье представлены клинические примеры лечения пациентов с высокоэнергетическими травмами челюстно-лицевой области с применением индивидуальных титановых имплантатов, созданных методами аддитивного производства.

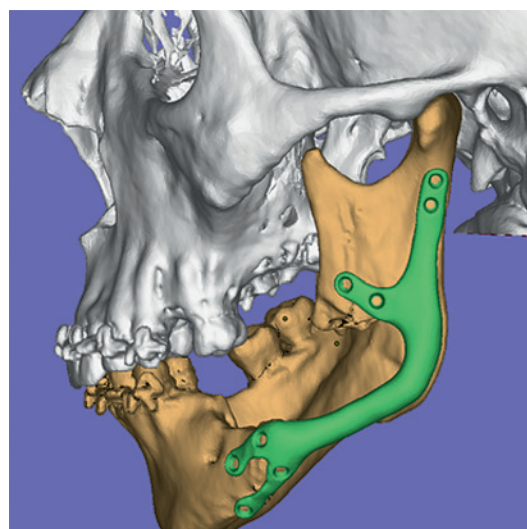


Рис. 2. Пациент Е., 39 лет: 3D реконструкция прототипа имплантата нижней челюсти по данным КТ (обозначено зеленым цветом)  
Figure 2. Male patient E., 39 years old: 3D reconstruction of the mandibular implant prototype according to CT data (marked in green)

## Клинический случай 1

Пациент Е., 39 лет поступил в отделение челюстно-лицевой хирургии с диагнозом: «Ранение средней зоны лица слева, непроникающее в полость рта с многооскольчатым переломом тела, угла, ветви нижней челюсти слева со смещением отломков».

На первом этапе оказания помощи проведена первичная хирургическая обработка, дренирование. Далее пациент был доставлен в ЦРБ, где были выполнены: трахеостомия, первичная хирургическая обработка ран, двухчелюстное шинирование, спицевой остеосинтез нижней челюсти. Пациент переведен в ФГБУ ФНКЦ ФХМ им. М.Ю. Лопухина ФМБА России. На момент госпитализации отломки нижней тела челюсти были фиксированы спицей Киршнера, с момента травмы прошло 3 недели. Пациенту была выполнена КТ головы и шеи, данные исследования предоставлены специалистам АО «ГНЦ РФ ТРИНИТИ», характер дефекта представлен на рис. 1. Затем было выполнено 3D моделирование поврежденного костного фрагмента – рис. 2, и создан индивидуальный титановый имплантат с необходимыми креплениями и отверстиями для фиксации. Срок изготовления имплантата составил 7 дней.

Ход операции: из разреза в поднижнечелюстной области выполнен доступ к отломкам тела нижней челюсти, сохранены прилегающие нервы и сосуды. Рассечены рубцовые спайки, отломки мобилизованы, выставлены в ортогнатическое положение. Установлен заранее подготовленный индивидуальный имплантат, фиксирован восемью винтами (рис. 3, 4). Рана послойно ушита с оставлением активного дренажа. Длительность операции составила 1 час 10 минут.

Послеоперационный период протекал без осложнений, при контрольной КТ – имплантат фиксирован в нужном положении. Раны зажили первичным натяжением, швы сняты через 2 недели после операции, после снятия швов пациент был переведен на реабилитационное лечение. На момент выписки у пациента



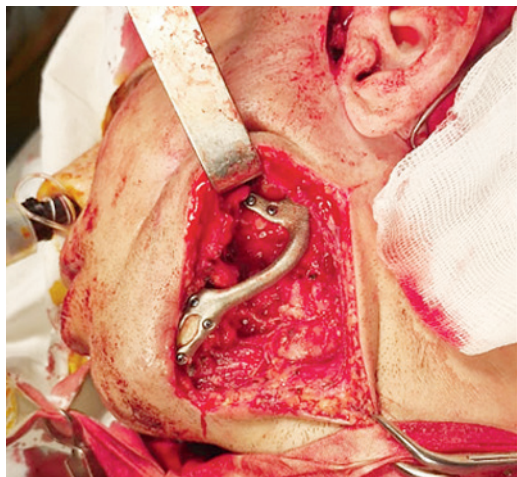


Рис. 3. Пациент Е., 39 лет: интраоперационная фотография с установленным и фиксированным индивидуальным имплантатом нижней челюсти

Figure 3. Male patient E., 39 years old: intraoperative photograph with a customized mandibular implant placed and fixed

восстановлен прикус, увеличена амплитуда движений в области височно-нижнечелюстного сустава, восстановлена функция жевания.

## Клинический случай 2

Пациент Г., 40 лет поступил в отделение челюстно-лицевой хирургии с диагнозом: «Проникающее слепое ранение чеши лобной кости, инородное тело (металлический осколок) в сагиттальном синусе».

Одновременно пациент проходил лечение в отделении токсикологии по поводу манифестации симптоматической (пострав-

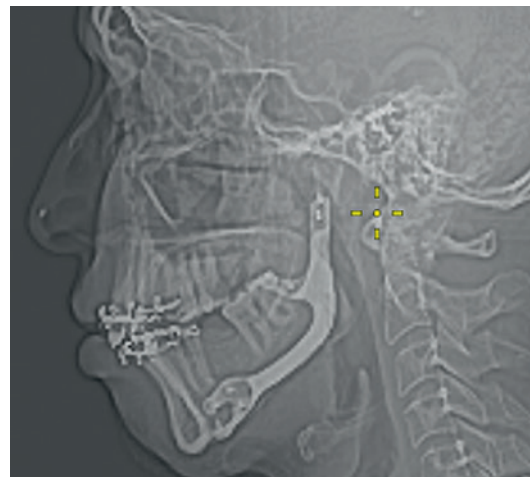

Рис. 4. Пациент Е., 39 лет: Контрольная послеоперационная рентгенография с установленным титановым имплантатом нижней челюсти  
Figure 4. Male patient E., 39 years old: control postoperative radiography with a mandibular titanium implant placed

матической) фокальной лобной эпилепсии с вторично-генерализованными судорожными приступами. Во время обследования по поводу причин развития эпилепсии были выполнены МРТ и КТ головы, по результатам которых было выявлено инородное тело в сагиттальном синусе (рис. 5, 6). После врачебного консилиума совместно с нейрохирургами, невропатологами и психиатрами было принято решение об оперативном лечении.

Ход операции. Выполнена разметка для полукоронарного доступа. Разрез, мобилизация лоскута над зоной дефекта черепа вдоль надкостницы. Визуализирован дефект лобной кости. С отступом от края дефекта при помощи бормашины выпилен фрагмент лобной кости до сагиттального синуса. В толще

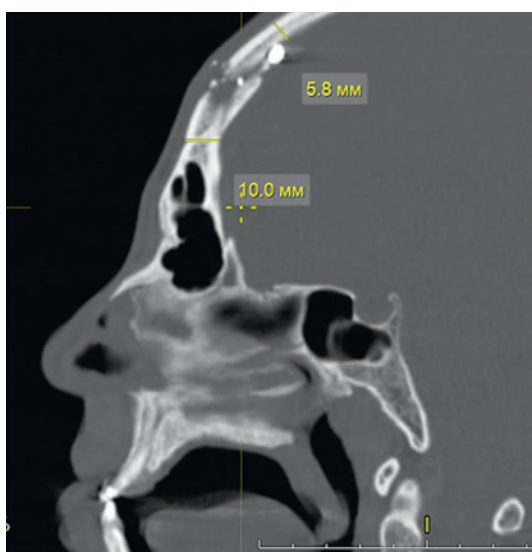


Рис. 5. Пациент Г., 40 лет: МРТ мозгового отдела черепа с дефектом лобной кости и инородным телом в сагиттальном синусе

Figure 5. Male patient G., 40 years old: MRI of the cerebral cranium with a frontal bone defect and a foreign body in the sagittal sinus

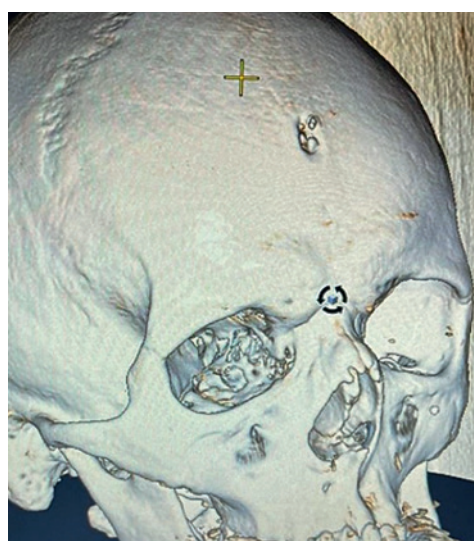


Рис. 6. Пациент Г., 40 лет: 3D реконструкция раневого дефекта лобной кости на основе данных КТ

Figure 6. Male patient G., 40 years old: 3D reconstruction of the frontal bone wound defect based on CT data

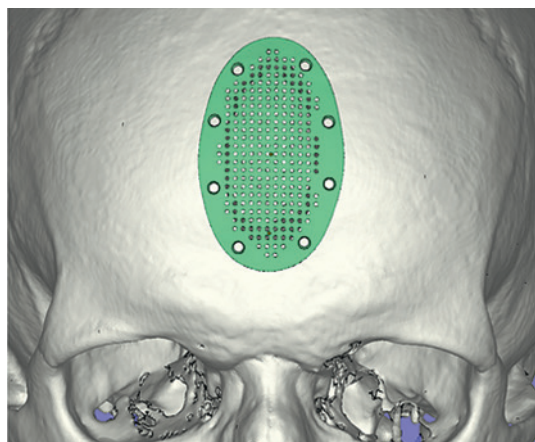


Рис. 7. Пациент Г., 40 лет: 3D реконструкция прототипа имплантата лобной кости на основании данных КТ (обозначено зеленым цветом)

Figure 7. Male patient G., 40 years old: 3D reconstruction of the frontal bone implant prototype based on CT data (marked in green)

кости найден металлический осколок, упирающийся в стенку сагиттального синуса. Фрагмент кости и осколок удалены. Целостность сагиттального синуса сохранена. Место прилегания осколка промыто раствором перекиси водорода, дефект очищен путем коагуляции и иссечения до здоровых тканей. Поверх костного дефекта уложена титановая пластина, изготовленная индивидуально в соответствии с размерами дефекта (рис. 7, 8). Пластина фиксирована 8 винтами. Зона реконструированного дефекта укрыта ранее мобилизованными тканями волосистой части головы. Рана ушита послойно. Длительность операции составила 45 минут.

Послеоперационный период протекал без осложнений, раны зажили первичным натяжением, швы сняты через 2 недели после операции, после снятия швов пациент был переведен на реабилитационное лечение. Пациент продолжает получать противозлепептическую лекарственную терапию в соответствии с клиническими рекомендациями.

## Обсуждение

К основным преимуществам использования аддитивных технологий в реконструкции дефектов челюстно-лицевой области относится возможность получения быстрого и функционального результата с наименьшими техническими сложностями, связанного с установкой имплантата [4], что особенно важно при лечении пациентов с множественными сочетанными травмами. Так, индивидуальные имплантаты точно соответствуют краям костного дефекта, что улучшает стабильность фиксации, обеспечивает превосходное восстановление контура, имеющего решающее значение в челюстно-лицевой хирургии. Имплантаты производятся на дооперационном этапе в масштабе 1:1 что не требует интраоперационной подгонки изделия и позволяет существенно сократить время операции [5]. Костнозамещающие имплантаты изготавливаются из нержавеющей стали, чистого титана и титановых сплавов, которые являются биологически и химически инертными и обладают остеокондуктивной поверхностью, способствующей остеоинтеграции [6].

Предоперационное планирование включает в себя тщательный анализ клинического случая, получение высококачественных изображений КТ и МРТ, учет предпочтений хирурга в плане доступа, установки и фиксации. Тип материала, толщина, размер пор и пористость являются важными факторами в процессе проектирования титанового имплантата [7]. Так, исследование R. Хие и соавт. [8] показало, что индивидуальные реконструктивные пластины, разработанные и напечатанные на 3D-принтере с использованием данных КТ-изображений, имеют лучшие биомеханические свойства, чем предварительно изогнутые коммерческие реконструктивные пластины.

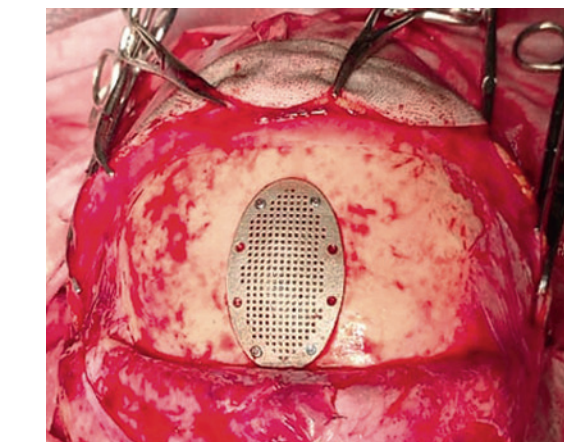


Рис. 8. Пациент Г., 40 лет: интраоперационная фотография с установленным и фиксированным индивидуальным имплантатом лобной кости

Figure 8. Male patient G., 40 years old: intraoperative photograph with a customized frontal bone implant placed and fixed

По данным современных исследований [9–11], индивидуальный имплантат из титанового сплава, напечатанный на 3D-принтере, станет новым способом проведения реконструкции дефектов костей челюстно-лицевой области и может сократить необходимость выполнения аутологичной костной пластики. Это является значительным шагом вперед в преодолении существующей в настоящее время зависимости от типовых коммерческих пластин, что позволяет оптимизировать текущую стратегию лечения при реконструкции дефектов костей черепа, при этом минимизируя травматичность и способствуя развитию персонализированного подхода.

По данным современных исследований [9–11], индивидуальный имплантат из титанового сплава, напечатанный на 3D-принтере, станет новым способом проведения реконструкции дефектов костей челюстно-лицевой области и может сократить необходимость выполнения аутологичной костной пластики. Это является значительным шагом вперед в преодолении существующей в настоящее время зависимости от типовых коммерческих пластин, что позволяет оптимизировать текущую стратегию лечения при реконструкции дефектов костей черепа, при этом минимизируя травматичность и способствуя развитию персонализированного подхода.

## Заключение

Активное внедрение в рутинную медицинскую практику 3D-моделирования и аддитивных технологий позволяет сократить длительность оперативного вмешательства, минимизировать возможные осложнения, повысить эффективность лечения и уменьшить сроки реабилитации пациентов на всех этапах.

## ЛИТЕРАТУРА/REFERENCES

1. Дорохов А.Е., Акперова С.Р., Просветов С.Г. Анализ характера травм и ранений, полученных в ходе специальной военной операции. Молодежный инновационный вестник. 2023;12. [Dorokhov A.E., Akperova S.R., Prosvetov S.G. Analysis of the nature of injuries suffered during a special military operation. *Molodezhnyj innovatsionnyj vestnik*. Vol 12 (2023): Materials of the XIX International Burdenkovo Scientific Conference, April 20-22, 2023. PP. 138-140 (In Russ.)]



2. Белякин С.А., Хышов В.Б., Хышов М.Б. и др. Реконструкция посттравматических повреждений костей черепа и лицевого скелета с использованием перфорированных титановых пластин и сеток. Военно-медицинский журнал. 2012;12:12–7. [Belyakin S.A., Khyshov V.B., Khyshov M.B., et al. Reconstruction of posttraumatic skull and facial bones injuries with the use of perforated titanium plates and meshes. Russian Military Medical Journal. 2012;12:12–7. (In Russ.)]
3. Масляков В.В., Барачевский Ю.Е., Павлова О.Н. и др. Организационные аспекты оказания скорой медицинской помощи пострадавшим в дорожно-транспортных происшествиях с повреждениями лицевого скелета. Медицина катастроф. 2021;2021(2):65–7. [Maslyakov V.V., Barachevsky Yu.E., Pavlova O.N., et al. Organizational Aspects of Providing Emergency Care to Victims in Road Transportation Accidents with Damage to the Facial Skeleton. Disaster Medicine. 2021;2021(2):65–7. (In Russ.)]
4. Антонова И.Н., Калакуцкий Н.В., Веселова К.А. и др. Лицевое экзопротезирование как современный способ реабилитации больных с дефектами челюстно-лицевой области. Институт стоматологии. 2018;1:98–100. [Antonova I.N., Kalakutsky N.V., Veselova K.A., et al. Craniofacial prostheses as a contemporary method of rehabilitation of patients with craniofacial defects. The Dental Institute. 2018;1:98–100. (In Russ.)]
5. Thayararan G.K., Lewis P.M., Thompson R.G., D'Urso P.S. Patient-specific implants for craniomaxillofacial surgery: A manufacturer's experience: Custom CMF surgery: 4120 cases. Ann. Med. Surg. 2021;66.
6. Hijazi K.M., Dixon S.J., Armstrong J.E., Rizkalla A.S. Titanium Alloy Implants with Lattice Structures for Mandibular Reconstruction. Materials. Multidisciplinary Digital Publishing Institute (MDPI); 2024;17.
7. Ma R., Liu Q., Zhou L., Wang L. High porosity 3D printed titanium mesh allows better bone regeneration. BMC. Oral Health. 2023;23(1).
8. Xue R., Lai Q., Xing H., et al. Finite element analysis and clinical application of 3D-printed Ti alloy implant for the reconstruction of mandibular defects. BMC. Oral Health. 2024;24(1).
9. Goodson A.M.C., Parmar S., Ganesh S., et al. Printed titanium implants in UK craniomaxillofacial surgery. Part II: perceived performance (outcomes, logistics, and costs). Br. J. Oral Maxillofac. Surg. 2021;59(3):320–8.
10. Su Q., Qiao Y., Xiao Y., et al. Research progress of 3D printed poly (ether ether ketone) in the reconstruction of craniomaxillofacial bone defects. Frontiers in Bioengineering and Biotechnology. Front. Med. SA. 2023;11.
11. Liang J., Lu X.Y., Zheng X.R., et al. Modification of titanium orthopedic implants with bioactive glass: a systematic review of in vivo and in vitro studies. Frontiers in Bioengineering and Biotechnology. Front. Med. SA; 2023;11.

Поступила 14.11.24

Получены положительные рецензии 30.11.24

Принята в печать 01.12.24

Received 14.11.24

Positive reviews received 30.11.24

Accepted 01.12.24

**Вклад авторов:** И.В. Пономарев, А.А. Закирова – сбор и обработка материала, написание текста. Д.С. Святославов, П.А. Каралкин, Е.В. Черевко, С.К. Алексеева, К.А. Маковеева, Д.Ю. Чувилин, Ю.С. Романко, А.В. Дуб – сбор и обработка материала. А.А. Небезжев – редактирование. И.В. Решетов – концепция и дизайн исследования.

**Contribution of the authors:** I.V. Ponomarev, A.A. Zakirova – collection and processing of material, text writing. D.S. Svyatoslavov, P.A. Karalkin, E.V. Cherevko, S.K. Alekseeva, K.A. Makoveeva, D.Yu. Chuvilin, Y.S. Romanko, A.V. Duv – collection and processing of material. A.A. Nebezhev – editing. I.V. Reshetov – research concept and design.

## Информация об авторах:

Пономарев Игорь Викторович – заведующий отделением челюстно-лицевой хирургии Клинической больницы №123 ФГБУ ФНКЦ ФХМ ИМ. Ю.М. Лопухина ФМБА России. Адрес: Московская область, Одинцово, Красногорское ш., д. 15; e-mail: pivs1984@mail.ru. ORCID: <https://orcid.org/0009-0004-9920-3146>.

Закирова Альбина Азатовна – к.м.н., доцент кафедры онкологии и пластической хирургии Академии постдипломного образования ФГБУ ФНКЦ ФМБА России. Адрес: 125371 Москва, Волоколамское ш., д. 91, врач-онколог отделения челюстно-лицевой хирургии Клинической больницы №123 ФГБУ ФНКЦ ФХМ ИМ. Ю.М. Лопухина ФМБА России. Адрес: 143007 Московская область, Одинцово, Красногорское ш., д. 15; e-mail: dr.zakirovasurg@gmail.com. ORCID: <https://orcid.org/0000-0002-1117-9427>.

Святославов Дмитрий Сергеевич – к.м.н., врач-онколог, ФГАОУ ВО Первый МГМУ им. И.М. Сеченова Минздрава РФ. Адрес: 119991 Москва, ул. Большая Пироговская, д. 2, стр.4; e-mail: Dssvyatoslavov78@mail.ru. ORCID: <https://orcid.org/0000-0003-0898-8693>.

Каралкин Павел Анатольевич – к.м.н., биохимик, Институт кластерной онкологии им. проф. Л.Л. Левшина ФГАОУ ВО Первый МГМУ им. И.М. Сеченова Минздрава РФ. Адрес: 119991 Москва, Трубецкая ул., д. 8, стр. 2; e-mail: pkaralkin@gmail.com. ORCID: <http://orcid.org/0000-0002-2838-0776>.

Черевко Егор Владимирович – врач-челюстно-лицевой хирург отделения челюстно-лицевой хирургии Клинической больницы №123 ФГБУ ФНКЦ ФХМ ИМ. Ю.М. Лопухина ФМБА РФ. Адрес: 143007 Московская область, Одинцово, Красногорское ш., д. 15; e-mail: Dr.cherevko.e.v@gmail.com. ORCID: <https://orcid.org/0009-0009-3837-1126>.

Алексеева Софья Константиновна – ординатор кафедры онкологии, радиотерапии и реконструктивной хирургии ФГАОУ ВО Первый МГМУ им. И.М. Сеченова Минздрава РФ. Адрес: 119991 Москва, ул. Большая Пироговская, д. 2, стр. 4; e-mail: alexeevasofa@gmail.com. ORCID: <https://orcid.org/0009-0008-7587-5967>.

Небезжев Алим Арсенович – ассистент кафедры онкологии, радиотерапии и реконструктивной хирургии ФГАОУ ВО Первый МГМУ им. И.М. Сеченова Минздрава РФ. Адрес: 119991 Москва, ул. Большая Пироговская, д. 2, стр.4; e-mail: nebezhev\_a\_a@staff.sechenov.ru. ORCID: <https://orcid.org/0009-0003-6557-5841>.

Маковеева Ксения Александровна – научный сотрудник отделения изотопных технологий и радиофармпрепаратов ФГБУ Национальный исследовательский центр «Курчатовский институт». Адрес: 123182 Москва, пл. Академика Курчатова, д. 1; e-mail: Makoveeva\_KA@nrcki.ru. ORCID: <https://orcid.org/0000-0003-0590-9099>.

Чувилин Дмитрий Юрьевич – д.ф.-м.н., заместитель руководителя Курчатовского комплекса физико-химических технологий ФГБУ Национальный исследовательский центр «Курчатовский институт». Адрес: 123182, Москва, пл. Академика Курчатова, д. 1; e-mail: Chuvilin\_DY@nrcki.ru.

Владимир Владимирович Самсонов – институт кластерной онкологии им. профессора Л.Л. Левшина, ФГАОУ ВО Первый МГМУ им. И.М. Сеченова Минздрава РФ. Адрес: 119991, Москва, ул. Большая Пироговская, д. 2, стр. 4; e-mail: vladimirpiter@mail.ru. ORCID: <https://orcid.org/0009-0008-8495-4181>.

Решетов Игорь Владимирович – д.м.н., профессор, академик РАН, директор института кластерной онкологии им. проф. Л.Л. Левшина Первого МГМУ им. И.М. Сеченова (Сеченовский университет) Минздрава РФ. Адрес: 119991 Москва, Трубецкая ул., д. 8, стр. 2, заведующий кафедрой онкологии и пластической хирургии Академии постдипломного образования ФГБУ ФНКЦ ФМБА России. Адрес: 125371 Москва, Волоколамское ш., д. 91; e-mail: reshetoviv@mail.ru. ORCID: <https://orcid.org/0000-0002-0909-6278>.

Романко Юрий Сергеевич – д.м.н., профессор, ФГБУ ФНКЦ ФХМ ИМ. Ю.М. Лопухина ФМБА России. Адрес: Московская область, Одинцово, Красногорское ш., д. 15; Академия постдипломного образования ФГБУ ФНКЦ ФМБА России, кафедра онкологии и пластической хирургии, Москва, Россия.

Адрес: 125371 Москва, Волоколамское ш., д. 91; e-mail: romanko\_yu\_s@staff.sechenov.ru.

Дуб Алексей Владимирович — институт кластерной онкологии им. профессора Л.Л. Левшина, ФГАОУ ВО Первый МГМУ им. И.М. Сеченова Минздрава РФ. Адрес: 119991, Москва, ул. Большая Пироговская, д. 2, стр. 4.

### About the authors:

Igor Viktorovich Ponomarev — Head of the Department of Maxillofacial Surgery, Clinical Hospital No. 123, Lopukhin Federal Research and Clinical Center of Physical-Chemical Medicine of Federal Medical Biological Agency of Russia. Address: 15 Krasnogorskoe sh., Odintsovo, Moscow region; e-mail: pivs1984@mail.ru. ORCID: [orcid.org/0009-0004-9920-3146](http://orcid.org/0009-0004-9920-3146).

Albina Azatovna Zakirova — Candidate of Medical Sciences, Associate Professor, Department of Oncology and Plastic Surgery, Academy of Postgraduate Education under FSBI FRCC FMBA of Russia. Address: 91 Volokolamskoe sh., 125371 Moscow. Oncologist of the Department of Maxillofacial Surgery, Clinical Hospital No. 123, Lopukhin Federal Research and Clinical Center of Physical-Chemical Medicine of Federal Medical Biological Agency of Russia. Address: 15 Krasnogorskoe sh., Odintsovo, Moscow region; e-mail: dr.zakirovasurg@gmail.com. ORCID: [orcid.org/0000-0002-1117-9427](http://orcid.org/0000-0002-1117-9427).

Dmitry Sergeevich Svyatoslavov — Candidate of Medical Sciences, Oncologist, FSAEI Sechenov First Moscow State Medical University (Sechevov University). Address: 2 Bolshaya Pirogovskaya str., building 4, 119991 Moscow; e-mail: Dssvyatoslavov78@mail.ru. ORCID: <https://orcid.org/0000-0003-0898-8693>.

Pavel Anatolyevich Karalkin — Candidate of Medical Sciences, Biochemist, Institute of Cluster Oncology named after prof. L.L. Levshin, FSAEI Sechenov First Moscow State Medical University (Sechevov University). Address: 8 Trubetskaya str., building 2, 119991 Moscow; e-mail: pkaralkin@gmail.com. ORCID: <http://orcid.org/0000-0002-2838-0776>.

Egor Vladimirovich Cherevko — Maxillofacial Surgeon, Department of Maxillofacial Surgery, Clinical Hospital No. 123, Lopukhin Federal Research and Clinical Center of Physical-Chemical Medicine of Federal Medical Biological Agency of Russia. Address: 15 Krasnogorskoe sh., Odintsovo, Moscow region; e-mail: Dr.cherevko.e.v@gmail.com. ORCID: <http://orcid.org/0009-0009-3837-1126>.

Sofia Konstantinovna Alekseeva — Resident, Department of Oncology, Radiotherapy and Plastic Surgery, FSAEI Sechenov First Moscow State Medical University

(Sechevov University). Address: 2 Bolshaya Pirogovskaya str., building 4, 119991 Moscow; e-mail: alexeevasofa@gmail.com. ORCID: <http://orcid.org/0009-0008-7587-5967>.

Alim Arsenovich Nebezhev — Senior Lecturer, Department of Oncology, Radiotherapy and Plastic Surgery, FSAEI Sechenov First Moscow State Medical University (Sechevov University). Address: 2 Bolshaya Pirogovskaya str., building 4, 119991 Moscow; e-mail: nebezhev\_a\_a@staff.sechenov.ru. ORCID: <http://orcid.org/0009-0003-6557-5841>.

Ksenia Aleksandrovna Makoveeva — Researcher, FSBI National Research Centre “Kurchatov Institute”. Address: 1 Academician Kurchatov square, 123182 Moscow.

Dmitry Yuryevich Chuvilin — Doctor of Physical and Mathematical Sciences, Deputy Head of the Kurchatov Complex of Physical and Chemical Technologies, FSBI National Research Centre “Kurchatov Institute”. Address: 1 Academician Kurchatov square, 123182 Moscow.

Vladimir Vladimirovich Samsonov — Institute of Cluster Oncology named after prof. L.L. Levshin, FSAEI Sechenov First Moscow State Medical University (Sechevov University). Address: 8 Trubetskaya str., building 2, 119991 Moscow; e-mail: vladimirpiter@mail.ru. ORCID: [orcid.org/0009-0008-8495-4181](http://orcid.org/0009-0008-8495-4181).

Igor Vladimirovich Reshetov — Doctor of Medical Sciences, Professor, Academician of the Russian Academy of Sciences, Director of the Institute of Cluster Oncology named after prof. L.L. Levshin, FSAEI Sechenov First Moscow State Medical University (Sechevov University). Address: 8 Trubetskaya str., building 2, 119991 Moscow; Head of the Department of Oncology and Plastic Surgery of the Academy of Postgraduate Education under FSBI FRCC FMBA of Russia. Address: 91 Volokolamskoe sh., 125371 Moscow; e-mail: reshetoviv@mail.ru. ORCID: <http://orcid.org/0000-0002-0909-6278>.

Yuri Sergeevich Romanko — Doctor of Medical Sciences, Professor, Lopukhin Federal Research and Clinical Center of Physical-Chemical Medicine of Federal Medical Biological Agency of Russia. Address: 15 Krasnogorskoe sh., Odintsovo, Moscow region; Department of Oncology and Plastic Surgery, Academy of Postgraduate Education under FSBI FRCC FMBA of Russia. Address: 91 Volokolamskoe sh., 125371 Moscow; e-mail: romanko\_yu\_s@staff.sechenov.ru.

Aleksei Vladimirovich Dub — Institute of Cluster Oncology named after prof. L.L. Levshin, FSAEI Sechenov First Moscow State Medical University (Sechevov University). Address: 8 Trubetskaya str., building 2, 119991 Moscow