

HEAD AND NECK

AND



RJ

2

РОССИЙСКИЙ ЖУРНАЛ

ГОЛОВА И ШЕЯ

ЖУРНАЛ ФЕДЕРАЦИИ СПЕЦИАЛИСТОВ ПО ЛЕЧЕНИЮ ЗАБОЛЕВАНИЙ ГОЛОВЫ И ШЕИ

俄罗斯头颈期刊 头颈疾病治疗专业协会期刊

47

**CLINICAL AND MORPHOLOGIC CLASSIFICATION OF
SQUAMOUS CELL CARCINOMAS OF THE ORAL CAVITY
AND OROPHARYNX BASED ON PHENOTYPIC AND
GENOTYPIC PREDICTORS**

КЛИНИКО-МОРФОЛОГИЧЕСКАЯ КЛАССИФИКАЦИЯ
ПЛОСКОКЛЕТОЧНЫХ КАРЦИНОМ ПОЛОСТИ РТА И
РОТОГЛОТКИ НА ОСНОВЕ ФЕНО-ГЕНОТИПИЧЕСКИХ
ПРЕДИКТОРОВ

根据表型和基因型预测因子对口腔和咽喉部鳞状细胞癌进行临床和形态学分类

117

**SURGICAL TREATMENT OF BILATERAL
CAROTID PARAGANGLIOMA**

ХИРУРГИЧЕСКОЕ ЛЕЧЕНИЕ ДВУХСТОРОННЕЙ
КАРОТИДНОЙ ПАРААНГЛИОМЫ

双侧颈动脉副神经节瘤的外科治疗

133

SINONASAL CARCINOMA

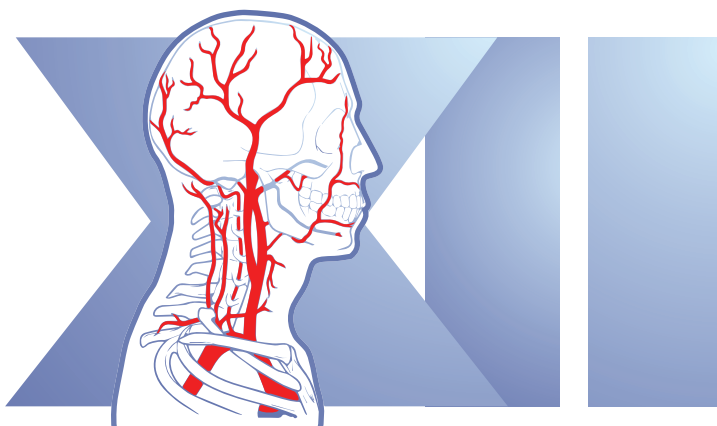
СИНОНАЗАЛЬНАЯ КАРЦИНОМА

鼻窦癌

И ДРУГИЕ / ET AL

№2/TOM 12/2024

АССОЦИИРОВАН С SCOPUS



XII МЕЖДИСЦИПЛИНАРНЫЙ КОНГРЕСС ПО ЗАБОЛЕВАНИЯМ ОРГАНОВ ГОЛОВЫ И ШЕИ

6-7-8 июня 2024 года

Девиз конгресса:

**СОСУДЫ И КРОВООБРАЩЕНИЕ —
ОСНОВА ЖИЗНИ**



Платформа трансляции

Медицинский образовательный портал
MEDTOUCH.ORG

Место проведения

ФГБУ «НМИЦ ССХ им. А.Н. Бакулева» Минздрава России
Москва, Рублевское шоссе, д. 135

Сайт Конгресса

www.headneckcongress.ru

HEAD AND NECK

2

RJ

ГОЛОВА И ШЕЯ

ЖУРНАЛ ФЕДЕРАЦИИ СПЕЦИАЛИСТОВ ПО ЛЕЧЕНИЮ ЗАБОЛЕВАНИЙ ГОЛОВЫ И ШЕИ
ALL-RUSSIAN FEDERATION OF THE SPECIALISTS IN HEAD & NECK DISEASES

ISSN 2414-9713 (Online)
ISSN 2310-5194 (Print)

俄罗斯头颈期刊 头颈疾病治疗专业协会期刊

Medical reviewed journal

The authors declare that they have no competing interests
Published materials conforms to internationally accepted ethical guidelines. Articles are checked in the "Anti-Plagiarism" system for the detection of borrowings.

The cipher and the name of the scientific specialty:

- 3.1.9. Surgery
- 3.1.15. Cardiovascular surgery
- 3.1.10. Neurosurgery
- 3.1.6. Oncology, radiation therapy
- 3.1.3. Otorhinolaryngology
- 3.1.5. Ophthalmology
- 3.1.16. Plastic surgery
- 3.1.7. Dentistry
- 3.1.2. Maxillofacial surgery
- 3.1.25. Radiation diagnostics
- 3.3.3. Pathological physiology

Editor in chief

I.V. Reshetov, professor, Russian Academy of Science academician

Editorial staff manager: N.V. Ivanov

Translator into English: S.O. Gening
Chinese translator: Yu Cao

Founder and Publisher:
Russian Federation of treatment specialists in Head&Neck pathology

EDITORIAL BOARD

RESHETOV IGOR VLADIMIROVICH,
Academician of the Russian Academy of Sciences, Doctor of Medicine, Professor,
I.M. Sechenov First Moscow State Medical University
(Sechenov University), Academy of postgraduate education under
FSBU FSCC of FMBA of Russia, Moscow, Russia

JATIN P.SHAH
deputy. chief editor, d.m.s. professor, New York, USA

DROBYSHEV ALEKSEY YUREVICH
deputy. chief editor, d.m.s. professor, A.I. Yevdokimov Moscow State University of
Medicine and Dentistry, Moscow, Russia

GRACHEV NIKOLAI SERGEEVICH
scientific editor, MD, PhD, DSc, Dmitry Rogachev National Medical Research
Center Of Pediatric Hematology, Oncology and Immunology, Moscow, Russia

SVYATOSLAVOV DMITRIY SERGEEVICH
Scientific editor, PhD, I.M. Sechenov First Moscow State Medical University
named (Sechenov University), Moscow, Russia

KASTYRO IGOR VLADIMIROVICH
Executive Secretary, MD, PhD, DSc, Secretary of the Federation of Specialists
in the Treatment of Head and Neck Diseases, Peoples' Friendship University of
Russia (RUDN University), Medical Institute, Moscow, Russia

PRYANIKOV PAVEL DMITRIEVICH
Executive Secretary, MD, PhD, Head ENT department of the Russian Children's
Clinical Hospital, Ministry of Health of the Russian Federation, Moscow, Russia

GORBUNOV SERGEY ALEXANDROVICH
Executive Secretary, MD, PhD, Associate Professor in the Department of
Otorhinolaryngology, Central State Medical Academy, Moscow, Russia

Website of the Federation <http://headneckfdr.ru>
Website of the journal <https://hnj.science>



Общероссийская общественная организация
Федерация специалистов
по заболеваниям
органов головы и шеи

The journal is included in the SCOPUS, EBSCO,
Index Copernicus, Google Scholar, Russian Science
Citation Index (RSCI) based on the Scientific
Electronic Library eLibrary.ru (NEB)

The Journal is included in the List of Peer-reviewed Scientific Journals recommended for publication of principal scientific results of dissertations competing for scientific degree of Candidate of Science and scientific degree of Doctor of Science (came into effect on 01.12.2015).

The journal is included in the SCOPUS, EBSCO, Index Copernicus, Google Scholar, Russian Science Citation Index (RSCI) based on the Scientific Electronic Library eLibrary.ru (NEB).



Editor office address:

Begovaya str., 24, office. 2, Moscow
Russian Federation
Tel. (fax): +7 (495) 544-85-09
E-mail: headneck@inbox.ru

Advertising: N.I. Kalyaeva
Tel.: +7 (926) 919-29-11
Date of issue – 01.06.2024
Free price

The journal has been registered by Federal service for supervision of communication, information technologies and mass communications

Head&Neck Russian edition. Journal of All-Russian social organization "Federation of specialists in Head&Neck pathologies treatment

ПИ № ФС77-54135 от 17.05.13

Format 60x90 1/8 Print cond. P.8
Print run 1000 ex.

Issuing calendar – 4 issues per year

Impact factor RSCI 0,411

Printed in printing house
"Luxury Print"

115142, Moscow, St. Rechnikov, d. 21

Reprinting and any materials and illustrations reproduction from the journal in printed or electronic form is permitted only from written consent of the publisher

HEAD AND NECK

2

RJ

ГОЛОВА И ШЕЯ

ЖУРНАЛ ФЕДЕРАЦИИ СПЕЦИАЛИСТОВ ПО ЛЕЧЕНИЮ ЗАБОЛЕВАНИЙ ГОЛОВОЙ И ШЕИ
ALL-RUSSIAN FEDERATION OF THE SPECIALISTS IN HEAD & NECK DISEASES

ISSN 2414-9713 (Online)
ISSN 2310-5194 (Print)

俄罗斯头颈期刊 头颈疾病治疗专业协会期刊

Медицинский рецензируемый журнал

Авторы подтверждают, что не имеют конфликта интересов. Публикуемые материалы соответствуют международно признанным этическим принципам. Статьи проходят проверку в системе «Антиплагиат» на обнаружение заимствований.

Шифр и наименование научной специальности:

- 3.1.9. Хирургия
- 3.1.15. Сердечно-сосудистая хирургия
- 3.1.10. Нейрохирургия
- 3.1.6. Онкология, лучевая терапия
- 3.1.3. Оториноларингология
- 3.1.5. Офтальмология
- 3.1.16. Пластическая хирургия
- 3.1.7. Стоматология
- 3.1.2. Челюстно-лицевая хирургия
- 3.1.25. Лучевая диагностика
- 3.3.3. Патологическая физиология

Главный редактор

И.В. Решетов, академик РАН, д.м.н., профессор

Заведующий редакцией: Н.В. Иванов

Переводчик на английский язык: С.О. Генинг

Переводчик на китайский язык: Yu Cao

Учредитель и Издатель:

Общероссийская общественная организация
«Федерация специалистов по лечению заболеваний
головы и шеи»

РЕДАКЦИЯ ЖУРНАЛА

РЕШЕТОВ И.В.

главный редактор, академик РАН, д.м.н., профессор, ФГАУ ВО Первый МГМУ им. И.М. Сеченова (Сеченовский университет), Академия постдипломного образования ФГБУ ФНКЦ ФМБА России, Москва, Россия

JATIN P. SHAN

зам. главного редактора, д.м.н. профессор, Нью-Йорк, США

ДРОБИШЕВ А.Ю.

зам. главного редактора, д.м.н. профессор, ФГБОУ ВО «МГМСУ им. А.И. Евдокимова», Москва, Россия

ГРАЧЕВ Н.С.

научный редактор, д.м.н., ФГБУ «НМИЦ ДГОИ им. Дмитрия Рогачева», Москва, Россия

СВЯТОСЛАВОВ Д.С.

научный редактор, к.м.н., ФГАУ ВО Первый МГМУ им. И.М. Сеченова (Сеченовский университет), Москва, Россия

КАСТЫРО И.В.

ответственный секретарь, д.м.н., секретарь Федерации специалистов по лечению заболеваний головы и шеи, Медицинский институт РУДН, Москва, Россия

ПРЯНИКОВ П.Д.

ответственный секретарь, к.м.н., зав. отделением оториноларингологии ОСП РДКБ ФГАУ ВО РНИМУ им. Н. И. Пирогова Минздрава России, Москва, Россия

ГОРБУНОВ С.А.

ответственный секретарь, к.м.н., доцент кафедры оториноларингологии ФГБУ ДПО «Центральная государственная медицинская академия» Управления делами Президента РФ, Москва, Россия

Сайт Федерации <http://headneckfdr.ru>
Сайт журнала <https://hnj.science>



Общероссийская общественная организация
**Федерация специалистов
по заболеваниям
органов головы и шеи**

Сайт конгресса
headneckcongress.ru headneckonco.ru
Журнал входит в базы **SCOPUS, EBSCO, Index Copernicus, Google Scholar, eLibrary.ru, Russian Science Citation Index (RSCI)** на платформе Web of Science



Журнал включен в Перечень рецензируемых научных изданий, в которых должны быть опубликованы основные научные результаты диссертаций на соискание ученой степени кандидата наук, на соискание ученой степени доктора наук (вступил в силу 01.12.2015).

Журнал входит в базы **SCOPUS, EBSCO, Index Copernicus, Google Scholar, eLibrary.ru, Russian Science Citation Index (RSCI)** на платформе Web of Science

Адрес редакции:

Москва, ул. Беговая, д.24, офис. 2
Тел. (факс): (495) 544-85-09
E-mail: headneck@inbox.ru

Размещение рекламы:

Н.И. Каляева
Тел.: 8 (926) 919-29-11
Дата выхода – 01.06.2024
Свободная цена

Журнал зарегистрирован Федеральной службой по надзору в сфере связи, информационных технологий и массовых коммуникаций (Роскомнадзор) Head and Neck / Голова и шея. Российское издание. Журнал Общероссийской общественной организации «Федерации специалистов по лечению заболеваний головы и шеи»

ПИ № ФС77-54135 от 17.05.13

Формат 60x90 1/8. Усл. печ. л. 8.
Тираж 1000 экз.

График выхода – 4 номера в год

Импакт фактор РИНЦ 0,411

Отпечатано в типографии

«Лакшери Принт»
115142, Москва, ул. Речников, д. 21

Перепечатка и любое воспроизведение материалов и иллюстраций в печатном или электронном виде из журнала допускается только с письменного разрешения издателя

EDITORIAL BOARD

Brovkina A.F., Academician of the Russian Academy of Sciences, MD, DSc, Professor RMACPE of the Ministry of Health of Russia, Moscow, Russia, 3.1.5. Ophthalmology
 Bystrova A.A., Russian Children's Clinical Hospital, Ministry of Health of the Russian Federation, Moscow, Russia, 3.1.12. Anesthesiology and resuscitation
 Vlasova T.I. – Doctor of Medical Sciences, Professor, Head of the Department of Normal Physiology and Pathophysiology, N.P. Ogarev Mordovia State University, Saransk, Russia 3.3.3. Pathophysiology
 Gomberg M.A., MD, DSc, Professor, Moscow scientific and practical center of dermatovenerology and cosmetology, Moscow Department of health, Moscow, Russia, 3.1.23. Dermatovenerology
 Davydov D.V., MD, DSc, Professor, FSAEI «Russian University of peoples' friendship», Moscow, Russia, 3.1.5. Ophthalmology
 Dolgalev A.A., MD, DSc, Professor, Stavropol State Medical University, Ministry of Health of the Russian Federation, Stavropol, Russia, 3.1.7. Dentistry
 Daikhes N.A., corr. member of RAS, MD, DSc, Professor, FSBI NCCO FMBA of Russia, Moscow, Russia, 3.1.3. Otorhinolaryngology
 Drozdova G.A. – MD, DSc, Professor, Department of General Pathology and Pathophysiology, Peoples' Friendship University of Russia named after Patrice Lumumba, Moscow, Russia 3.3.3. Pathophysiology
 Zhukova O.V., MD, DSc, Professor, chief physician, Moscow scientific and practical center of dermatovenerology and cosmetology, Moscow Department of health, Moscow, Russia, 3.1.23. Dermatovenerology
 Ivanov S.Yu., corr. member of RAS, MD, DSc, Professor, FSAEI First Moscow State Medical University named after I.M. Sechenov (Sechenov University), Moscow, Russia, 3.1.7. Dentistry
 Istranov A.L., MD, DSc, Professor, Sechenov First Moscow State Medical University (Sechenov University), Moscow, Russia, 3.1.16. Plastic surgery
 Kastyro I.V. – Doctor of Medical Sciences, Professor, Department of Plastic Surgery, Peoples' Friendship University of Russia named after Patrice Lumumba, Moscow, Russia 3.3.3. Pathophysiology
 R.N. Komarov, Doctor of Medical Sciences, Professor, Sechenov First Moscow State Medical University under Ministry of Health of the Russian Federation, Moscow, Russia 3.1.15. Cardiovascular Surgery
 Kosyreva T. F., Professor, MD, DSc, Department Pediatric Dentistry and Orthodontics, Peoples' Friendship University of Russia (RUDN University), 3.1.7. Dentistry
 Kropotov M.A., MD, DSc, Professor, FSBI NMRC named after NN Blokhin Ministry of Health of the Russian Federation, Moscow, Russia, 3.1.6. Oncology, Radiation Therapy
 Kryukov A.I., corresponding member of RAS, MD, DSc, Professor, SBiH «Scientific Research Clinical Institute of Otorhinolaryngology named after. L.I. Sverzhvsky», Moscow, Russia, 3.1.3. Otorhinolaryngology
 Kuznetsov M.R., MD, DSc, Professor, Sechenov First Moscow State Medical University (Sechenov University), Moscow, Russia, 3.1.15. Cardiovascular surgery
 Kulakov A.A., Academician of the Russian Academy of Sciences, MD, DSc, Professor, FSBI «CSRIS&MFS» of the Ministry of Health of Russia, Moscow, Russia, 3.1.2. Maxillofacial surgery
 Lopatin A.V., MD, DSc, Professor, Russian Children's Clinical Hospital, Ministry of Health of the Russian Federation, Moscow, Russia, 3.1.2. Maxillofacial surgery
 Makeeva I.M., MD, DSc, Professor, Director of the Institute of dentistry I.M. Sechenov First Moscow State Medical University (Sechenov University), Moscow, Russia, 3.1.7. Dentistry
 Manturova N.E., MD, DSc, Professor, RCRMU named after N.I. Pirogov, Moscow, Russia
 Mamontov A.S., MD, professor, MSROI named after PA Herzen, Moscow, Russia, 3.1.16. Plastic surgery
 Mudunov A.M., MD, DSc, Lapino Hospital, Moscow Region, Russia, 3.1.6. Oncology, Radiation Therapy
 Melnichenko G.A., Academician of the Russian Academy of Sciences, MD, DSc, Professor, Institute of Clinical Endocrinology, FSBI «Endocrinology scientific Center», Ministry of Health of Russia, Moscow, Russia, 3.1.19. Endocrinology
 Parshin V.D., Corresponding Member of the Russian Academy of Sciences, MD, DSc, Professor, Sechenov First Moscow State Medical University (Sechenov University), Moscow, Russia, 3.1.9. Surgery
 S.N. Perekhodov, Corresponding Member of the Russian Academy of Sciences, Doctor of Medical Sciences, Professor, FSAEI HE Moscow State University of Medicine and Dentistry named after A.I. Evdokimov, Moscow, Russia 3.1.34. Battlefield Surgery
 N.A. Petunina, Corresponding Member of Russian Academy of Sciences, Doctor of Medical Sciences, Professor, Sechenov First Moscow State Medical University under Ministry of Health of the Russian Federation, Moscow, Russia 3.1.19. Endocrinology
 Polyakov A.P., MD, DSc, Associate Professor, MSROI named after P.A. Herzen, Moscow, Russia, 3.1.6. Oncology, Radiation Therapy
 Potekaev N.N., MD, DSc, Professor, director, Moscow scientific and practical center of dermatovenerology and cosmetology, Moscow Department of health, Moscow, Russia, 3.1.23. Dermatovenerology
 Podvaznikov S.O., MD, DSc, Professor, FSBEI FPE RMACPE MOH Russia, Moscow, Russia Put' V.A., MD, Professor, FSAEI First Moscow State Medical University named after I.M. Sechenov (Sechenov University), Moscow, Russia, 3.1.9. Surgery
 Put' V.A., MD, Professor, Sechenov First Moscow State Medical University (Sechenov University), Moscow, Russia, 3.1.7. Dentistry
 Popadyuk V.I., MD, Prof., Federal State Educational Institution of the Peoples' Friendship University of Russia, Moscow, Russia, 3.1.3. Otorhinolaryngology
 V.A. Reva, Doctor of Medical Sciences, Professor, Kirov Military Medical Academy of the Ministry of Defense of the Russian Federation, St. Petersburg, Russia 3.1.34. Battlefield Surgery
 Romanchyshen A.F., MD, Professor, St. Petersburg State Pediatric Medical University, St. Petersburg, Russia, 3.1.9. Surgery
 Sahakyan S.V., MD, DSc, Professor, FSBI «Moscow Scientific Research Institute of Eye Diseases named after Helmholtz», Moscow, Russia, 3.1.5. Ophthalmology
 Sadovskiy V.V., Academician of RAMTS, DSc, Ph.D., Professor, President of the StAR, Moscow, Russia, 3.1.7. Dentistry
 Serova N.S., MD, Professor, FSAEI First Moscow State Medical University named after I.M. Sechenov (Sechenov University), Moscow, Russia, 3.1.25. Radiation diagnostics
 Svistushkin V.M., DSc, Ph.D., Professor, FSAEI First Moscow State Medical University named after I.M. Sechenov (Sechenov University), Moscow, Russia, 3.1.3. Otorhinolaryngology
 Startseva O.I. MD, DSc, Professor, FSAEI First Moscow State Medical University named after I.M. Sechenov (Sechenov University), Moscow, Russia, 3.1.16. Plastic surgery
 A.B. Stoliarz, Doctor of Medical Sciences, Professor, Federal State Budgetary Institution National Medical Research Center for High Medical Technologies –

Central Military Clinical Hospital named after A.A. Vishnevsky of the Ministry of Defense of the Russian Federation, St. Petersburg, Russia 3.1.34. Battlefield Surgery
 H.P. Tahchidi, Academician of Russian Academy of Sciences, Doctor of Medical Sciences, Pirogov Russian National Research Medical University, 3.1.5. Ophthalmology
 S.K. Ternovsky, Academician of Russian Academy of Sciences, Doctor of Medical Sciences, Professor, Sechenov First Moscow State Medical University under Ministry of Health of the Russian Federation, Moscow, Russia 3.1.25. Radiation diagnostics
 Tsymlal A.A. – Doctor of Medical Sciences, Professor, Department of Pathophysiology, I.M. Sechenov First Moscow State Medical University, Moscow, Russia 3.3.3. Pathophysiology
 Usachev D.Yu., corresponding member of RAS, MD, DSc, Professor, FSAI «National Medical Research Center of Neurosurgery named after acad. N.N. Burdenko», Moscow, Russia, 3.1.10. Neurosurgery
 V.V. Fadeev, Corresponding Member of the Russian Academy of Sciences, Doctor of Medical Sciences, Professor, Sechenov First Moscow State Medical University under Ministry of Health of the Russian Federation, Moscow, Russia 3.1.19. Endocrinology
 Cherekaev V.A., MD, DSc, professor, FSAI «National Medical Research Center of Neurosurgery named after acad. N. N. Burdenko», Moscow, Russia, 3.1.10. Neurosurgery
 Choinzonov E.L., Academician of the Russian Academy of Sciences, MD, DSc, Professor, FSBEI SibSMU, Tomsk, Russia, 3.1.6. Oncology, Radiation Therapy
 A.V. Chupin, Doctor of Medical Sciences, docent, Federal State Budgetary Institution A.V. Vishnevsky National Medical Research Center of Surgery of the Ministry of Health of the Russian Federation 3.1.15. Cardiovascular Surgery
 A.G. Yavorovskiy, Doctor of Medical Sciences, Professor, Sechenov First Moscow State Medical University under Ministry of Health of the Russian Federation, Moscow, Russia 3.1.12. Anesthesiology and Resuscitation
 Yanov Yu.K., Academician of the Russian Academy of Sciences, MD, DSc, Professor, FSBU «St. Petersburg Scientific Research Institute of LOR», St. Petersburg, Russia, 3.1.3. Otorhinolaryngology
 Yanushkevich O.O., Academician of the Russian Academy of Sciences, MD, DSc, Professor, FSBEI «MSMSU named after A.I. Evdokimov», Moscow, Russia, 3.1.7. Dentistry

EDITORIAL COUNCIL

Vasiliev Yu.V., Corresponding Member of the Russian Academy of Sciences, Professor, GBUZ MKNC named after A.S. Loginov DZM, Moscow, Russia
 Verbo E.V., MD, Professor, DSc, Pirogov Russian National Research Medical University, Moscow, Russia, 3.1.16. Plastic surgery
 Galimova V.U., MD, DSc, Professor, Bashkir State Medical University, Ufa, Russia, 3.1.5. Ophthalmology
 Garbuzov P.I., MD, PhD, National Medical Research Radiological Centre of the Ministry of Health of the Russian Federation, 3.1.25. Radiation diagnostics
 Elichev V.P., MD, DSc, Professor, Federal State Scientific Institute Research Institute of Eye Diseases, Moscow, Russia, 3.1.5. Ophthalmology
 Khmelevskiy E.V., MD, DSc, Professor, National Medical Research Radiological Centre of the Ministry of Health of the Russian Federation, Moscow, Russia, 3.1.6. Oncology, Radiation Therapy
 Krylov V.V., Academician of the Russian Academy of Sciences, MD, DSc, Professor, A.I. Yevdokimov Moscow State University of Medicine and Dentistry, Scientific Research Institute of Emergency Care named after N.V. Sklifosovskiy, Moscow, Russia, 3.1.10. Neurosurgery
 Nakatis Ya.A., MD, DSc, Professor, Clinical Hospital N122 named after L.G. Sokolov, FMBA of Russia, St.-Petersburg, Russia, 3.1.3. Otorhinolaryngology
 Popadyuk V.I., MD, DSc, Professor, RUDN University, Moscow, Russia, 3.1.3. Otorhinolaryngology
 Poliakov V.G., Academician of the Russian Academy of Sciences, MD, DSc, Professor, FSBI NMRC named after N.N. Blokhin, Ministry of Health of the Russian Federation, Moscow, Russia, 3.1.6. Oncology, Radiation Therapy
 Rabinovich I.M., MD, DSc, Professor, CSRIS&MFS, Moscow, Russia Rummyantsev Pavel Olegovich, MD, Professor, Endocrinology Research Centre, Moscow, Russia, 3.1.7. Dentistry
 Rummyantsev P.O., MD, Professor of the FSBI NMHC of Endocrinology, Moscow, Russia, 3.1.6. Oncology, Radiation Therapy
 Topolintskiy O.Z., MD, DSc, Professor, A.I. Yevdokimov Moscow State University of Medicine and Dentistry, Moscow, Russia, 3.1.2. Maxillofacial Surgery
 Chukumov R.M., PhD, SBHC of MR Moscow Regional Scientific Research Clinical Institute n.a. Vladimirovskiy M.F. (MONIKI), Witte S.U Moscow University, Moscow, Russia, 3.1.2. Maxillofacial Surgery

FOREIGN EDITORIAL BOARD MEMBERS

Jean-Paul Marie, Professor of the Department of Otolaryngology, Head & Neck Surgery and Audiophonology at the University Hospital, Head of the Experimental Surgery Laboratory, school of Medicine, Rouen University, Rouen, France
 France Dobke M., prof. University of California, San Diego, USA
 Dan Fliss, prof., Tel Aviv University, Tel Aviv-Yafo, Israel
 Geneid Ahmed, PhD, docent, President of Union of European Phoniaticians; head Physician of Phoniatics Department of Helsinki University Hospital Helsinki, Finland
 Wojciech Golusinski prof., The Greater Poland Cancer Centre, Dept. of Surgical Oncology, Poznan, Poland
 Andrey Holodny, prof., Radiology New York, NY, Professor, Radiology, Weill Cornell Medical College, USA Jan Klotzar prof. Fakultni Nemocnice v Motole, Prague, Czech Republic
 Jean Louis Lefebvre prof. President of the Founding Board of the European Head and Neck Society, Lille, France
 Lisa Licitra prof., Interim Director of Medical Oncology Head and Neck Cancer Department at the Istituto Nazionale Tumori in Milan, Italy
 Gregori Mergolin, prof., Karolinska University Hospital, Stockholm, Sweden
 Milan Knezevic Professo univertitario en Hospital Insular ULPGC, Spain Rapidis A., prof., Saint Savvas Hospital, Athens, Greece
 Jatin Shah, prof. Memorial Sloan-Kettering Cancer Center, New York, USA
 Giuseppe Spriano, prof., Humanitas University, Pieve Emanuele, Italy
 Sivanesan Subramanian assistant prof., Anna University, Chennai, India Universiti Sains Malaysia disabled, Gelugor, Malaysia
 Sefik Hosal, EHNS General Secretary, Department of Otolaryngology-Head & Neck Surgery, Atılım University, Faculty of Medicine, Ankara, Turkey
 Yakubu Karagama Professor, Consultant Laryngologist at the Central Manchester University Hospital Department of Otolaryngology and Thameside Hospital, Honorary Senior Lecturer at the Edge Hill University, Manchester, UK

РЕДКОЛЛЕГИЯ

Бровкина А.Ф., академик РАН, д.м.н., профессор РМАНПО Минздрава России, Москва, Россия. 3.1.5. Офтальмология

Быстрова А.А. ОСП РДКБ ФГАУ ВО РНИМУ им. Н.И. Пирогова, Москва.

3.1.12. Анестезиология и реаниматология

Власова Т.И. – д.м.н., профессор, зав. кафедрой нормальной физиологии и патологической физиологии Мордовского государственного университета им. Н.П. Огарева, Саранск, Россия 3.3.3. Патологическая физиология

Гомберг М.А., д.м.н., проф., Московский научно-практический центр дерматовенерологии и косметологии Департамента здравоохранения г. Москвы, Москва, Россия. 3.1.23. Дерматовенерология

Давыдов Д.В., д.м.н., профессор, ФГБОУ ВО «Российский университет дружбы народов», Москва, Россия. 3.1.5. Офтальмология

Дайхес Н.А., чл.-корр. РАН, д.м.н. профессор, ФГБУ НМИЦО ФМБА РФ России, Москва, Россия. 3.1.3. Оториноларингология

Долгалева А.А., д.м.н., профессор, ФГБОУ ВО «Ставропольский Государственный Медицинский Университет» МЗ РФ, Ставрополь, Россия. 3.1.7. Стоматология

Дроздова Г.А. – д.м.н., профессор, кафедра общей патологии и патологической физиологии РУДН им. Патриса Лумумбы, Москва, Россия 3.3.3. Патологическая физиология

Жукова О.В., д.м.н., проф., главный врач, Московский научно-практический центр дерматовенерологии и косметологии Департамента здравоохранения г. Москвы, Москва, Россия. 3.1.23. Дерматовенерология

Иванов С.Ю., чл.-корр. РАН, д.м.н., профессор, ФГАУ ВО Первый МГМУ им. И.М. Сеченова (Сеченовский университет), Москва, Россия.

3.1.7. Стоматология

Истранов А.Л., д.м.н., профессор, ФГАУ ВО Первый МГМУ им. И.М. Сеченова (Сеченовский университет), Москва, Россия. 3.1.16. Пластическая хирургия

Кастыро И.В. – д.м.н., профессор кафедры пластической хирургии РУДН им. Патриса Лумумбы, Москва, Россия 3.3.3. Патологическая физиология

Комаров Р.Н., д.м.н., профессор, ФГАУ ВО Первый МГМУ им. И.М. Сеченова МЗ РФ, Москва, Россия 3.1.15. Сердечно-сосудистая хирургия

Косырева Т.Ф., д.м.н., проф., Российский университет дружбы народов, Москва, Россия. 3.1.7. Стоматология

Кропотов М.А., д.м.н., профессор, НИИЦ онкологии им. Н.Н. Блохина, Москва, Россия. 3.1.6. Онкология, лучевая терапия

Крюков А.И., член корр. РАН, д.м.н., профессор, ГБУЗ «Научно-исследовательский клинический институт оториноларингологии им. Л.И. Свержевского», Москва, Россия. 3.1.3. Оториноларингология

Кузнецов М.Р., д.м.н., профессор, ФГАУ ВПО Первый Московский государственный медицинский университет им. И.М.Сеченова (Университет им. И.М.Сеченова), Москва, Россия. 3.1.15. Сердечно-сосудистая хирургия

Кулаков А.А., академик РАН, д.м.н., профессор, ФГБУ «ЦНИИСИЧЛХ» Минздрава России, Москва, Россия. 3.1.2. Челюстно-лицевая хирургия

Лопатин А.В., д.м.н., проф. ОСП РДКБ ФГАУ ВО РНИМУ им. Н.И. Пирогова, Москва, Россия. 3.1.2. Челюстно-лицевая хирургия

Макева И.М., профессор, директор института стоматологии ФГАУ ВО Первый МГМУ им. И.М. Сеченова Минздрава России (Сеченовский Университет), Москва, Россия. 3.1.7. Стоматология

Мантурова Н.Е., д.м.н., профессор, ФГАУ ВО РНИМУ им. Н. И. Пирогова Минздрава России, Москва, Россия. 3.1.16. Пластическая хирургия

Мудунов А.М., д.м.н., госпиталь «Лапино», Московская область, Россия.

3.1.6. Онкология, лучевая терапия

Мельниченко Г.А., академик РАН, д.м.н., профессор, Институт клинической эндокринологии ФГБУ «Эндокринологический научный центр» Минздрава России, Москва, Россия. 3.1.19. Эндокринология

Паршин В.Д., чл.-корр. РАН, д.м.н., профессор, ФГАУ ВО Первый МГМУ им. И.М. Сеченова (Сеченовский университет), Москва, Россия. 3.1.9. Хирургия

Переходов С.Н., член-корр. РАН, д.м.н., профессор, ФГАУ ВО МГМСУ им. А.И. Евдокимова, Москва, Россия 3.1.34 Военно-полевая хирургия

Петунина Н.А., член-корр. РАН, д.м.н., профессор, ФГАУ ВО Первый МГМУ им. И.М. Сеченова МЗ РФ, Москва, Россия 3.1.19. Эндокринология

Потекаев Н.Н., д.м.н., профессор, директор Московского научно-практического центра дерматовенерологии и косметологии Департамента здравоохранения г. Москвы, Москва, Россия. 3.1.23. Дерматовенерология

Подвязников С.О., д.м.н., профессор, РМАНПО, Москва, Россия. 3.1.9. Хирургия

Путь В.А. д.м.н., профессор, ФГАУ ВО Первый МГМУ им. И.М. Сеченова (Сеченовский университет), Москва, Россия. 3.1.7. Стоматология

Попадюк В.И. д.м.н., проф., ФГАУ ВО Российский университет дружбы народов, Москва, Россия. 3.1.3. Оториноларингология

Рева В.А., д.м.н., профессор, ФГБВО ВО «Военно-медицинская академия имени С.М. Кирова» Министерства обороны Российской Федерации, Санкт-Петербург, Россия 3.1.34 Военно-полевая хирургия

Романчишен А.Ф., д.м.н., профессор Санкт-Петербургский государственный педиатрический медицинский университет, Санкт-Петербург, Россия.

3.1.9. Хирургия

Саакян С.В., д.м.н., профессор, ФГБУ «Московский научно-исследовательский институт глазных болезней им. Гельмгольца», Москва, Россия.

3.1.5. Офтальмология

Садовский В.В., академик РАМТН, д.м.н., профессор, президент СтАР, Москва, Россия. 3.1.7. Стоматология

Свиштукин В.М., д.м.н., профессор, ФГАУ ВО Первый МГМУ им. И.М. Сеченова (Сеченовский университет), Москва, Россия. 3.1.3. Оториноларингология

Серова Н.С., д.м.н., профессор, ФГАУ ВПО Первый Московский государственный медицинский университет им. И.М.Сеченова (Университет им. И.М.Сеченова), Москва, Россия. 3.1.25. Лучевая диагностика

Старцева О.И. д.м.н., профессор, ФГАУ ВО Первый МГМУ им. И.М. Сеченова (Сеченовский университет), Москва, Россия. 3.1.16. Пластическая хирургия

Столярж А.Б., д.м.н., профессор, ФГБУ НМИЦ ВМТ ЦВКГ им. А.А. Вишневого» МО Р, Москва, Россия 3.1.34 Военно-полевая хирургия

Тахчиди Х.П., д.м.н., академик РАН, ФГАУ ВО «Российский Национальный Исследовательский Медицинский Университет им. Н.И. Пирогова» МЗ РФ, Москва, Россия. 3.1.5. Офтальмология

Терновой С.К., академик РАН, д.м.н., профессор, ФГАУ ВО Первый МГМУ им. И.М. Сеченова МЗ РФ, Москва, Россия 3.1.25. Лучевая диагностика

Усачев Д.Ю., член-корр. РАН, д.м.н., профессор, ФГАУ «Национальный медицинский исследовательский центр нейрохирургии им. акад. Н.Н. Бурденко», Москва, Россия. 3.1.10. Нейрохирургия

Фадеев В.В., член-корр. РАН, д.м.н., профессор, ФГАУ ВО Первый МГМУ им. И.М. Сеченова МЗ РФ, Москва, Россия 3.1.19. Эндокринология

Цымбал А.А. – д.м.н., профессор, кафедра патологической физиологии Первого МГМУ им. И.М. Сеченова, Москва, Россия 3.3.3. Патологическая физиология

Черкаев В.А., д.м.н., профессор, ФГАУ «Национальный медицинский исследовательский центр нейрохирургии им. акад. Н. Н. Бурденко», Москва, Россия. 3.1.10. Нейрохирургия

Чойзонов Е.Л., академик РАН, д.м.н., профессор, ФГБОУ ВО СибГМУ, Томск, Россия. 3.1.6. Онкология, лучевая терапия

Чупин А.В., д.м.н., доцент, ФГБУ «НИИЦ хирургии им. А.В. Вишневого» Минздрава России 3.1.15. Сердечно-сосудистая хирургия

Яворский А.Г., д.м.н., профессор, ФГАУ ВО Первый МГМУ им. И.М. Сеченова МЗ РФ, Москва, Россия 3.1.12. Анестезиология и реаниматология

Янов Ю.К., академик РАН, д.м.н., профессор, ФГБУ «СПб НИИ ЛОР», Санкт-Петербург, Россия. 3.1.3. Оториноларингология

Янушевич О.О., академик РАН, д.м.н., профессор, ФГБОУ ВО «МГМСУ им. А.И. Евдокимова», Москва, Россия. 3.1.7. Стоматология

РЕДАКЦИОННЫЙ СОВЕТ

Васильев Ю.В., член-корреспондент Российской академии наук, профессор, ГБУЗ МНЦ им. А.С. Логинова ДЗМ, Москва, Россия

Вербо Е.В., д.м.н., профессор, РНИМУ им. Н.И. Пирогова, Москва, Россия.

3.1.16. Пластическая хирургия

Галимова В.У., д.м.н., профессор, Башкирский государственный медицинский университет, Уфа, Россия. 3.1.5. Офтальмология

Гарбузов П.И., к.м.н. ФГБУ «НИИЦ радиологии», Обнинск, Россия.

3.1.25. Лучевая диагностика

Еричев В.П., д.м.н., профессор, ФГБНУ «Научно-исследовательский институт глазных болезней», Москва, Россия. 3.1.5. Офтальмология

Крылов В.В., академик РАН, д.м.н., профессор, ГБУЗ «НИИ СП им. Н.В. Склифосовского ДЗМ», ФГБОУ ВО «МГМСУ им. А.И. Евдокимова», Москва, Россия. 3.1.10. Нейрохирургия

Накатис Я.А., д.м.н., профессор Клиническая больница № 122 им. Л.Г. Соколова ФМБА России, Санкт-Петербург, Россия. 3.1.3. Оториноларингология

Поляков А.П., д.м.н., доцент, МНИОИ им. П.А. Герцена, Москва, Россия.

3.1.6. Онкология, лучевая терапия

Поляков В.Г., академик РАН, д.м.н., профессор, ФГБУ НМИЦ им. Н.Н.Блохина МЗ РФ, Москва, Россия. 3.1.6. Онкология, лучевая терапия

Рабинович И.М., д.м.н., профессор, ЦНИИС и ЧЛХ, Москва, Россия.

3.1.7. Стоматология

Румянцев П.О., д.м.н., профессор ФГБУ НМИЦ Эндокринологии, Москва, Россия.

3.1.6. Онкология, лучевая терапия

Топольницкий О.З., д.м.н., профессор, ФГБОУ ВО «МГМСУ им. А.И. Евдокимова», Москва, Россия. 3.1.2. Челюстно-лицевая хирургия

Хмелевский Е.В., д.м.н., профессор, МНИОИ им. П.А. Герцена, Москва, Россия.

3.1.6. Онкология, лучевая терапия

Чукумов Р.М., к.м.н., ГБУЗ МО Московский областной научно-исследовательский клинический институт им. М.Ф.Владимирского (МОНИКИ), Московский Университет им. С.Ю.Витте, Москва, Россия. 3.1.2. Челюстно-лицевая хирургия

ИНОСТРАННЫЕ ЧЛЕНЫ РЕДКОЛЛЕГИИ

Jean-Paul Marie, Professor of the Department of Otolaryngology, Head & Neck Surgery and Audiophonology at the University Hospital, Head of the Experimental Surgery Laboratory, school of Medicine, Rouen University, Rouen, France

Dobke M., prof. University of California, San Diego, USA

Fliss D., prof., Tel Aviv University, Tel Aviv-Yafo, Israel

Geneid A., PhD, docent, President of Union of European Phoniaticians; head Physician of Phoniatics Department of Helsinki University Hospital Helsinki, Finland Golusinsky W., prof., The Greater Poland Cancer Centre, Dept. of Surgical Oncology, Poznan, Poland

Holodny A., prof., Radiology New York, NY, Professor, Radiology, Weill Cornell Medical College, USA

Klozar J., prof. Fakultni Nemocnice v Motole, Prague, Czech Republic Lefebvre J.L., prof. President of the Founding Board of the European Head and Neck Society, Lille, France

Lisitra L., prof., Interim Director of Medical Oncology Head and Neck Cancer Department at the Istituto Nazionale Tumori in Milan, Italy Margolin G., prof., Karolinska University Hospital, Stockholm, Sweden

Milan Knezevic Professor universitarioen Hospital Insular ULPGC, Spain

Rapidis A., prof., Saint Savvas Hospital или Greek Anticancer Institute, Athens, Greece

Shah J., prof. Memorial Sloan-Kettering Cancer Center, New York, USA

Spriano G., prof., Humanitas University, Milan, Italy Subramanian S., assistant prof., Anna University, Chennai, India Sefik Hosal, EHNS General Secretary, Department of Otolaryngology-Head & Neck Surgery, Atılım University, Faculty of Medicine, Ankara, Turkey

Yakubu Karagama, professor, Consultant Laryngologist at the Central Manchester University Hospital Department of Otolaryngology and Tameside Hospital, Honorary Senior Lecturer at the Edge Hill University, Central United Manchester University, Manchester, United Kingdom



Editor in chief

I.V. Reshetov, Academician of the Russian Academy of Sciences, Doctor of Medicine, Professor, FSAEI First Moscow State Medical University named after I.M. Sechenov (Sechenov University), Academy of postgraduate education under FSBU FSCC of FMBA of Russia, Moscow, Russia

Главный редактор

И.В. Решетов, академик РАН, д.м.н., профессор, ФГАОУ ВО Первый МГМУ им. И.М. Сеченова (Сеченовский университет), Академия постдипломного образования ФГБУ ФНКЦ ФМБА России, Москва, Россия

Уважаемые читатели,

предлагаем Вашему вниманию второй номер журнала, который по традиции несет большую смысловую нагрузку как номер к ежегодному конгрессу. XII междисциплинарный международный конгресс будет проходить 6–8 июня 2024 г. на уникальной площадке НМИЦ сердечно-сосудистой хирургии им. А.Н. Бакулева в Москве.

Лозунг конгресса – «Сосуды и кровообращение – основа жизни». Главный фокус на коморбидность в патологии головы и шеи со стороны сердечно-сосудистой патологии.

Этот номер является очень хорошим примером междисциплинарности и одновременно высокого научного профессионализма. Среди топовых статей обращает на себя внимание статья по новой классификации рака полости рта и ротоглотки. Статья об относительно редкой синоназальной опухоли и др. публикации.

Научная жизнь развивается и мы хотим сообщить читателям о переподчинении ВАК академии наук, это очень серьезный этап в аттестации научных кадров, который может существенным образом видоизменить работу высшей аттестационной комиссии.

Ждем от Вас новых статей и обращений для публикации материалов оригинальных исследований.

Dear Readers,

We bring to your attention the second issue of the Journal, which traditionally carries a great importance as an Annual Congress issue. The XII Interdisciplinary International Congress will be held on June 6-8, 2024 at the unique venue of the A.N. Bakulev Scientific and Medical Center of Cardiovascular Surgery in Moscow.

The motto of the congress is "Vessels and blood circulation are the basis of life". The main focus will be on the comorbidity in head and neck disorders associated with cardiovascular pathology.

This issue is a very good example of interdisciplinarity and a high degree of scientific expertise at the same time. Among the top articles, the article on a new classification of oral cavity and oropharyngeal cancer deserves attention. An article on a relatively rare sinonasal tumor and other publications.

Scientific life is evolving and we want to inform our readers about the re-subordination of the Higher Attestation Commission to the Academy of Sciences, which is a very serious step in the attestation of scientific personnel that could significantly change the work of the Higher Attestation Commission.

We are waiting for your submissions and requests for publication of original research papers.

親愛的讀者，

我們提請您注意該雜誌的第二期，該雜誌傳統上作為年度大會的一期具有重要意義。第十二屆跨領域國際大會將於2024年6月6日至8日在國家心血管外科醫學研究中心的獨特地點舉行。一個。巴庫列夫在莫斯科。大會的口號是「脈血為生命之本」。主要重點是心血管病理學中頭頸部病理學的合併症。這個問題是跨學科性和高度科學專業的一個很好的例子。在熱門文章中，值得注意的是關於口腔和口咽癌新分類的文章。一篇關於相對罕見的鼻竇腫瘤的文章和其他出版物。科學生活正在發展，我們想告知讀者有關高級認證委員會重新分配給科學院的消息，這是科學人員認證的一個非常嚴肅的階段，這可以顯著改變高級認證委員會的工作。我們期待您的新文章和發表原始研究資料的請求。

CONTENTS

ORIGINAL RESEARCH ARTICLES

- 9–18 Histological and morphometric specifics of the jaw alveolar process bone tissue in individuals with connective tissue dysplasia symptoms – D.A. Domenyuk, T.S. Kochkonyan, S.Z. Chukov, A.V. Balabekov, A.A. Dolgalev, S.D. Domenyuk
- 19–25 Personalized approach to diagnosing periodontitis in patients with reduced bone mineral density during menopause – L.Yu. Ostrovskaya, A.I. Khanina, A.V. Lysov, L.V. Arinina, E.N. Sitnikova, D.A. Domenyuk, T.S. Kochkonyan, O.O. Ivanyuta
- 26–30 Changes in the structure of the sodium-potassium pump in different parts of the rat brain after administration of the 1-methyl-4-phenyl-1,2,3,6-tetrahydropyridine neurotoxin – A.G. Korolev, N.M. Kiseleva, A.N. Inozemtsev
- 31–38 Assessing the accuracy of postoperative results of virtual planning of the surgical stage in the combined treatment of patients with gnathic forms of malocclusion – S.A. Kolchin, A.Yu. Drobyshev, K.A. Kurakin, T.M. Dibirov, A.A. Mitrev
- 39–46 Speech diagnostics as an objective criterion for the effectiveness of speech restoration in patients with oropharyngeal cancer – E.A. Krasavina, E.L. Choinzonov, D.E. Kulbakin, L.N. Balatskaya
- 47–55 Clinical and morphologic classification of squamous cell carcinomas of the oral cavity and oropharynx based on phenotypic and genotypic predictors – S.I. Samoylova, N.S. Sukortseva, O.V. Samoylova, T.A. Demura, I.V. Reshetov, M.I. Didenko
- 56–62 “Bad” splits of mandible during orthognathic surgery. Experience of clinic of esthetic surgery – V.V. Gorban, A.R. Andreishchev, E.S. Karpishchenko, S.S. Shestakov, G.V. Godin, E.G. Kremez
- 63–70 Simultaneous open rhinoplasty and upper lip lift (bullhorn) as part of the facial feminization surgery – A.L. Istranov, A.V. Lyubchenko, Ju.I. Isakova, S.V. Starostina
- 71–79 Assessment of the risk of thyroid cancer recurrence using circulating microRNAs – A.B. Alnikin, M.A. Engibaryan, A.Yu. Maksimov, A.A. Demidova, N.N. Timoshkina, A.A. Rogachev
- 80–85 Relationship between speech intelligibility, maximum comfort levels, and evoked compound action potential thresholds in patients with cochlear implants – A.V. Pashkov, I.V. Naumova, A.E. Pashkova, K.I. Voevodina, V.I. Popadyuk
- 86–96 About tracheostomy for tracheal scar cicatricial stenosis – V.D. Parshin, M.A. Rusakov, A.V. Parshin, P.D. Pryanikov, V.V. Parshin, M.A. Ursov, A.V. Mariyko

CLINICAL CASE

- 97–105 Implementation of the principles of oncological alertness in the treatment of patients with pathological processes of the oral mucosa – I.V. Reshetov, V.N. Nikolenko, E.V. Kochurova, E.V. Izhnina, O.I. Panferova, A.V. Zotov
- 106–112 Amaurosis fugax due to internal carotid artery dissection during carotid chemodectoma resection – A.D. Akhmedov, V.A. Lukshin, A.V. Shmigelsky, A.A. Kurbasov, D.Yu Usachev
- 113–116 Expect the unexpected – Rahul Rathi, Priti Rathi
- 117–125 Surgical treatment of bilateral carotid paraganglioma – V.A. Lukyanchikov, T.A. Shatokhin, D.N. Reshetov, F.A. Larkin, Z.A. Kulov, R.N. Fedotov, A.L. Karagozyan, V.V. Krylov

LITERATURE REVIEWS

- 126–132 The use of sonography in the radiation diagnostics of peritonsillar abscesses – Yu.Yu. Rusetsky, A.P. Miroshnichenko, V.A. Elovikov, V.A. Cherenkova
- 133–138 Sinonasal carcinoma (literature review and case report) – D.S. Spirin, V.A. Cherekaev, I.V. Chernov, M.V. Nersesyan, M.N. Tiisova, V.I. Popadyuk, D.S. Svyatoslavov, I.V. Reshetov

ANNIVERSARY

- 139–140 On the 60th anniversary of Academician of the Russian Academy of Sciences Igor Vladimirovich Reshetov

СОДЕРЖАНИЕ

ОРИГИНАЛЬНЫЕ СТАТЬИ

- 9–18 Гистологические и морфометрические особенности костной ткани альвеолярных отростков челюстей у лиц с признаками дисплазии соединительной ткани – Д.А. Доменюк, Т.С. Кочконян, С.З. Чуков, А.В. Балабеков, А.А. Долгалев, С.Д. Доменюк
- 19–25 Персонализированный подход к диагностике пародонтита у пациенток со сниженной минеральной плотностью костной ткани в период климакса – Л.Ю. Островская, А.И. Ханина, А.В. Лысов, Л.В. Аринина, Е.Н. Ситникова, Д.А. Доменюк, Т.С. Кочконян, О.О. Иванюта
- 26–30 Изменения структуры натрий-калиевого насоса в различных отделах головного мозга у крыс после введения нейротоксина 1-метил-4-фенил-1,2,3,6-тетрагидропиридина – А.Г. Королев, Н.М. Киселева, А.Н. Иноземцев
- 31–38 Оценка точности послеоперационных результатов виртуального планирования хирургического этапа комбинированного лечения пациентов с гнатическими формами патологии прикуса – С.А. Колчин, А.Ю. Дробышев, К.А. Куракин, Т.М. Дибиров, А.А. Митерев
- 39–46 Оценка эффективности восстановления речи больных раком орофарингеальной области – Е.А. Красавина, Е.Л. Чойнзонов, Д.Е. Кульбакин, Л.Н. Балацкая
- 47–55 Клинико-морфологическая классификация плоскоклеточных карцином полости рта и ротоглотки на основе фено-генотипических предикторов – С.И. Самойлова, Н.С. Сукорцева, О.В. Самойлова, Т.А. Демура, И.В. Решетов, М.И. Диденко
- 56–62 «Плохие» переломы нижней челюсти при ортогнатических операциях. Опыт клиники эстетической медицины – В.В. Горбань, А.Р. Андреищев, Е.С. Карпищенко, С.С. Шестаков, Г.В. Годин, Е.Г. Кремез
- 63–70 Одномоментное выполнение открытой ринопластики и подтяжки верхней губы (булхорн) при феминизации лица – А.Л. Истранов, А.В. Любченко, Ю.И. Исакова, С.В. Старостина
- 71–79 Циркулирующие микроРНК как фактор риска рецидива рака щитовидной железы – А.Б. Альникин, М.А. Енгибарян, А.Ю. Максимов, А.А. Демидова, Н.Н. Тимошкина, А.А. Рогачев
- 80–85 Взаимосвязь показателей разборчивости речи, уровней максимального комфорта и порогов регистрации потенциала действия слухового нерва у пациентов с кохлеарными имплантами – А.В. Пашков, И.В. Наумова, А.Е. Пашкова, К.И. Воеводина, В.И. Попадюк
- 86–96 О трахеостомии при рубцовом стенозе трахеи – В.Д. Паршин, М.А. Русаков, А.В. Паршин, П.Д. Пряников, В.В. Паршин, М.А. Урсов, А.В. Марийко

КЛИНИЧЕСКИЙ СЛУЧАЙ

- 97–105 Реализация принципов онкологической настороженности в лечении пациентов с патологическими процессами слизистой оболочки рта – И.В. Решетов, В.Н. Николенко, Е.В. Кочурова, Е.В. Ижнина, О.И. Панферова, А.В. Зотов
- 106–112 Развитие преходящего нарушения зрения при диссекции стенки внутренней сонной артерии по поводу каротидной хемодектомы – А.Д. Ахмедов, В.А. Лукшин, А.В. Шмигельский, А.А. Курбасов, Д.Ю. Усачев
- 113–116 Будьте готовы к неожиданностям – Рахул Ратхи, Прити Ратх
- 117–125 Хирургическое лечение двухсторонней каротидной параганглиомы – В.А. Лукьянчинков, Т.А. Шатохин, Д.Н. Решетов, Ф.А. Ларкин, З.А. Кулов, Р.Н. Федотов, А.Л. Карагозян, В.В. Крылов

ОБЗОРЫ ЛИТЕРАТУРЫ

- 126–132 Применение сонографии в лучевой диагностике паратонзиллярного абсцесса – Ю.Ю. Русецкий, А.П. Мирошниченко, В.А. Еловикив, В.А. Черенкова
- 133–138 Синоназальная карцинома (обзор литературы и случай из практики) – Д.С. Спиринов, В.А. Черкаев, И.В. Чернов, М.В. Нерсисян, М.Н. Тлисова, В.И. Попадюк, Д.С. Святославов, И.В. Решетов

ЮБИЛЕЙ

- 139–140 К 60-летию юбилею академика РАН Решетова Игоря Владимировича

内容

原创研究文章

- 9–18 患有结缔组织发育不良症状的个体颌骨牙槽突骨组织的组织学和形态计量特征 —
D.A. Domenyuk, T.S. Kochkonyan, S.Z. Chukov, A.V. Balabekov, A.A. Dolgalev, S.D. Domenyuk
- 19–25 针对绝经期骨密度降低患者诊断牙周炎的个性化方法 — L.Yu. Ostrovskaya, A.I. Khanina,
A.V. Lysov, L.V. Arinina, E.N. Sitnikova, D.A. Domenyuk, T.S. Kochkonyan, O.O. Ivanyuta
- 26–30 在大鼠脑的不同部位注射1-甲基-4-苯基-1,2,3,6-四氢吡啶神经毒素后钠钾泵结构的变化 —
A.G. Korolev, N.M. Kiseleva, A.N. Inozemtsev
- 31–38 评估在联合治疗颌面畸形患者时, 手术阶段的虚拟规划的术后结果的准确性 —
S.A. Kolchin, A.Yu. Drobyshev, K.A. Kurakin, T.M. Dibirov, A.A. Miterev
- 39–46 语音诊断作为口咽癌患者语音恢复有效性的客观标准 — E.A. Krasavina, E.L. Choinzonov,
D.E. Kulbakin, L.N. Balatskaya
- 47–55 根据表型和基因型预测因子对口腔和咽喉部鳞状细胞癌进行临床和形态学分类 —
S.I. Samoylova, N.S. Sukortseva, O.V. Samoylova, T.A. Demura, I.V. Reshetov, M.I. Didenko
- 56–62 在正颌手术中下颌骨不良劈裂的情况。美容外科诊所的经验 — V.V. Gorban, A.R. Andreishchev,
E.S. Karpishchenko, S.S. Shestakov, G.V. Godin, E.G. Kremez
- 63–70 同时进行的开放式鼻整形手术和上唇提升 (牛角形) 作为面部女性化手术的一部分 —
A.L. Istranov, A.V. Lyubchenko, Ju.I. Isakova, S.V. Starostina
- 71–79 使用循环微RNA评估甲状腺癌复发的风险 — A.B. Alnikin, M.A. Engibaryan, A.Yu. Maksimov,
A.A. Demidova, N.N. Timoshkina, A.A. Rogachev
- 80–85 言语清晰度、最大舒适水平以及植入耳蜗患者诱发的复合动作电位阈值之间的关系 —
A.V. Pashkov, I.V. Naumova, A.E. Pashkova, K.I. Voevodina, V.I. Popadyuk
- 86–96 关于气管瘢痕性狭窄的气管切开术 — V.D. Parshin, M.A. Rusakov, A.V. Parshin,
P.D. Pryanikov, V.V. Parshin, M.A. Ursov, A.V. Mariyko

从实践中观察

- 97–105 在治疗口腔粘膜病变患者时实施肿瘤警觉原则 — I.V. Reshetov, V.N. Nikolenko,
E.V. Kochurova, E.V. Izhnina, O.I. Panferova, A.V. Zotov
- 106–112 颈内动脉夹层引起的暂时性黑蒙 (Amaurosis fugax) 发生在颈动脉化学去神经瘤切除术中 —
A.D. Akhmedov, V.A. Lukshin, A.V. Shmigelsky, A.A. Kurbasov, D.Yu Usachev
- 113–116 预料之外的事情总会发生 — Rahul Rathi, Priti Rathi
- 117–125 双侧颈动脉副神经节瘤的外科治疗 — V.A. Lukyanchikov, T.A. Shatokhin, D.N. Reshetov,
F.A. Larkin, Z.A. Kulov, R.N. Fedotov, A.L. Karagozyan, V.V. Krylov

文献综述

- 126–132 超声波在扁桃体周围脓肿的放射诊断中的应用 — Yu.Yu. Rusetsky, A.P. Miroshnichenko,
V.A. Elovikov, V.A. Cherenkova
- 133–138 鼻窦癌 (文献综述及病例报告) — D.S. Spirin, V.A. Cherekaev, I.V. Chernov, M.V. Nersesyan,
M.N. Tlisova, V.I. Popadyuk, D.S. Svyatoslavov, I.V. Reshetov

周年纪念

- 139–140 在俄罗斯科学院院士 Igor Vladimirovich Reshetov 60周年纪念日

© Team of authors, 2024 / © Коллектив авторов, 2024

3.1.7. Dentistry, 3.1.2. Maxillofacial surgery, 3.3.2. Pathological anatomy /

3.1.7. Стоматология, 3.1.2. Челюстно-лицевая хирургия, 3.3.2. Патологическая анатомия

Histological and morphometric specifics of the jaw alveolar process bone tissue in individuals with connective tissue dysplasia symptoms

D.A. Domenyuk ¹, T.S. Kochkonyan ², S.Z. Chukov ¹, A.V. Balabekov ¹,
A.A. Dolgalev ¹, S.D. Domenyuk ³

¹Stavropol State Medical University, Stavropol, Russia

²Kuban State Medical University, Krasnodar, Russia

³North Caucasus Federal University, Stavropol, Russia

Contacts: Dmitry Anatolyevich Domenyuk – e-mail: domenyukda@mail.ru

Гистологические и морфометрические особенности костной ткани альвеолярных отростков челюстей у лиц с признаками дисплазии соединительной ткани

Д.А. Доменюк ¹, Т.С. Кочконян ², С.З. Чуков ¹, А.В. Балабеков ¹,
А.А. Долгалев ¹, С.Д. Доменюк ³

¹Ставропольский государственный медицинский университет, Ставрополь, Россия

²Кубанский государственный медицинский университет, Краснодар, Россия

³Северо-Кавказский федеральный университет, Ставрополь, Россия

Контакты: Доменюк Дмитрий Анатольевич – e-mail: domenyukda@mail.ru

患有结缔组织发育不良症状的个体颌骨牙槽突骨组织的组织学和形态计量特征

D.A. Domenyuk ¹, T.S. Kochkonyan ², S.Z. Chukov ¹, A.V. Balabekov ¹,
A.A. Dolgalev ¹, S.D. Domenyuk ³

¹Stavropol State Medical University, Stavropol, Russia

²Kuban State Medical University, Krasnodar, Russia

³North Caucasus Federal University, Stavropol, Russia

通讯作者: Dmitry Anatolyevich Domenyuk – e-mail: domenyukda@mail.ru

Aim of the study: to identify histological morphometric features of the jaw bone tissue and vascular system in individuals with undifferentiated connective tissue dysplasia (UCTD) syndrome to improve the efficiency of pathomorphological diagnostics of the congenital disorders affecting connective tissue development.

Material and methods. Histological and morphometric studies of bone preparations were done using sectional material obtained from 34 authenticated subjects aged 36-60 with preserved lower jaw dentition. The study was carried out at 36th and 46th teeth projection involving the assessment of the periosteum, as well as the compact and the spongy bone layers. The individuals were divided into two groups: Group 1 (n=15) – those with no background pathology; Group 2 (n=19) – individuals with UCTD syndrome revealing at least 6 locomotor and locomotorvisceral signs with at least 2-3 organs affected. While studying the microstructure, the preparations were stained with hematoxylin and eosin, picrofuchsin (according to Van Gieson); for the morphometric evaluation of bone tissue and vascular system, quantitative parameters (the compact substance proportion; the spongy substance proportion; the number of vessels; the number of Haversian canals; the diameter of vessels; the diameter of Haversian canals; the vascular wall thickness; the proportion of osteoblasts; the proportion of osteocytes and the proportion of osteoclasts), the ImageJ software was used.

Results. Deteriorating qualitative indicators of the jaw histology and angio-architectonics in UCTD manifest by the following changes: areas featuring disoriented bar structures; enlarged and deformed osteocytes with nuclei located in the peripheral areas; dystrophic changes in osteocytes; depleted cellular and vascular pattern; increased extracellular matrix volume; expanded Haversian osteons; vascular bed multiplications and twisting; autolytic resorption foci with axillary resorption type; thickening, curvatures, disturbed spatial connection of collagen fibers; thin-walled veins with a sharp increase in the diameter; thickened walls of arterial vessels with a decrease in their lumen; venous malformation areas; vessels revealing signs of endotheliosis. Quantitative changes in individuals suffering from UCTD syndrome demonstrate the following (according to Me) compared with the data in persons with no background pathology: a decrease in the compact substance proportion (2.14-fold); an increase in the spongy substance content (1.42-fold); a decrease in the number of blood vessels (1.56-fold) with a decrease in their diameter (1.54-fold); an increase in the vascular wall thickness (2.27-fold); a decrease in the number of Haversian

canals (1.44-fold) with their diameter increase (2.25-fold); an increase in the proportion of osteoblasts (3.54-fold); a decrease in the osteocyte content (1.78-fold).

Conclusion. The identified changes involving the morphology and microscopic angio-architectonics of the jaw bones in individuals with UCTD syndrome point at incomplete maxillofacial bone maturation processes; progression of degenerative and sclerotic changes typical of osteoporosis; slowed local microcirculation, also reflecting the specifics of connective tissue metabolism in case of collagenopathies. It would be reasonable to review the entire set of therapeutic, preventive, and rehabilitation measures in this category of patients to correct metabolic issues related to osteopenia and increase the mineral saturation and hardness of bone tissue.

Key words: connective tissue dysplasia, angio-architectonics of the alveolar process, histological structure of the alveolar process, pathomorphological studies, histological morphometric studies, bone tissue.

Conflicts of interest. The authors have no conflicts of interest to declare.

Funding. There was no funding for this study

For citation: Domyuk D.A., Kochkonyan T.S., Chukov S.Z., Balabekov A.V., Dolgalev A.A., Domyuk S.D. Histological and morphometric specifics of the jaw alveolar process bone tissue in individuals with connective tissue dysplasia symptoms. *Head and neck. Russian Journal.* 2024;12(2):9–18

Doi: 10.25792/HN.2024.12.2.9-18

The authors are responsible for the originality of the data presented and the possibility of publishing illustrative material – tables, drawings, photographs of patients.

Цель исследования. Изучение гистоморфометрических особенностей в костной ткани и сосудистой системе челюстей у лиц с синдромом недифференцированной дисплазии соединительной ткани (НДСТ) для повышения эффективности патоморфологической диагностики врожденных нарушений развития соединительной ткани (СТ).

Материал и методы. Гистологические и морфометрические исследования костных препаратов выполнены на секционном материале 34 паспортизированных субъектов в возрасте 36–60 лет с сохраненными зубными рядами на нижней челюсти. Исследование проводилось в зонах в проекции 36 и 46 зубов с изучением надкостницы, компактного и губчатого слоев кости. Субъекты были распределены в 2 группы: 1-я группа (n=15) – без фоновой патологии, 2-я группа (n=19) – с синдромом НДСТ при наличии не менее 6 локомоторных и локомоторно-висцеральных признаков с поражением не менее 2–3 органов. При исследовании гистоструктуры препараты окрашивали гематоксилином и эозином, пикрофуксином по Ван-Гизону, при морфометрии количественных показателей костной ткани и сосудистой системы (доля компактного вещества, доля губчатого вещества, численность сосудов, число гаверсовых каналов, диаметр сосудов, диаметр гаверсовых каналов, толщина сосудистой стенки, доля остеобластов, доля остеоцитов, доля остеокластов) применяли программу ImageJ.

Результаты. Ухудшение качественных показателей гистоангиоархитектоники челюстей при НДСТ проявляется наличием следующих изменений: участки с дезориентацией балочных структур, увеличенные и деформированные остеоциты с расположенными в периферических отделах ядрами, дистрофические изменения остеоцитов, обеднение клеточного состава и сосудистого рисунка, увеличение объема внеклеточного матрикса, расширение Гаверсовых остеонов, мультипликации и извитости сосудистого русла, очаги аутолитического рассасывания по типу пазушной резорбции, утолщения, искривления, нарушения пространственных взаимоотношений коллагеновых волокон, тонкостенные вены с резко увеличенным диаметром, утолщение стенок артериальных сосудов при уменьшении их просвета, участки венозной мальформации, сосуды с признаками эндотелиоза. Количественные изменения у субъектов с синдромом НДСТ по сравнению с данными у лиц без фоновой патологии реализуются следующими показателями (по Me): снижением доли компактного вещества (в 2,14 раза), увеличением содержания губчатого вещества (в 1,42 раза), сокращением числа кровеносных сосудов (в 1,56 раза) при уменьшении их диаметра (в 1,54 раза), повышением толщины сосудистой стенки (в 2,27 раза), снижением числа гаверсовых каналов (в 1,44 раза) при увеличении их диаметра (в 2,25 раза), повышением доли остеобластов (в 3,54 раза), снижением содержания остеоцитов (в 1,78 раза).

Заключение. Установленные изменения морфологии и микроангиоархитектоники челюстных костей у лиц с синдромом НДСТ свидетельствуют о незавершенности процессов «созревания» костных структур челюстно-лицевой области, прогрессировании свойственных для остеопороза дегенеративных и склеротических изменений, замедлении регионарного микрокровотока, отображая специфику метаболизма СТ при

коллагенопатиях. Целесообразно пересмотреть комплекс лечебно-профилактических и реабилитационных мероприятий у больных данной категории в сторону метаболической коррекции остеопении для повышения минеральной насыщенности и твердости костной ткани.

Ключевые слова: дисплазия соединительной ткани, ангиоархитектоника альвеолярного отростка, гистоструктура альвеолярного отростка, патоморфологические исследования, гистоморфометрические исследования, костная ткань

Конфликт интересов. Авторы заявляют об отсутствии конфликта интересов.

Финансирование. Работа выполнена без спонсорской поддержки.

Для цитирования: Доменюк Д.А., Кочконян Т.С., Чуков С.З., Балабеков А.В., Долгалев А.А., Доменюк С.Д. Гистологические и морфометрические особенности костной ткани альвеолярных отростков челюстей у лиц с признаками дисплазии соединительной ткани. *Head and neck. Голова и шея. Российский журнал.* 2024;12(2):9–18

Doi: 10.25792/HN.2024.12.2.9-18

Авторы несут ответственность за оригинальность представленных данных и возможность публикации иллюстративного материала – таблиц, рисунков, фотографий пациентов.

研究目的: 通过研究下颌骨组织和血管系统的组织形态测量学特征, 以改善对影响结缔组织发育的先天性疾病进行病理形态学诊断的效率, 研究对象为未分化结缔组织发育不良 (UCTD) 综合症患者。

材料和方法. 使用来自34名年龄在36–60岁之间、下颌牙齿保持完好的经过认证的受试者的切片材料对骨制剂进行了组织学和形态测量学研究。研究在第36和第46颗牙的投影区域进行, 包括对骨膜、致密骨层和松质骨层的评估。受试者被分为两组: 第一组 (15人) – 无基础病理; 第二组 (19人) – 至少显示6种运动和运动-内脏症状、至少涉及2–3个器官的UCTD综合症患者。在研究微观结构时, 制剂用苏木精和伊红、皮克福兴 (Van Gieson) 染色; 为了对骨组织和血管系统进行形态测量评估, 使用了ImageJ软件来量化参数 (如致密物质比例、松质物质比例、血管数量、哈佛氏管数量、血管直径、哈佛氏管直径、血管壁厚度、成骨细胞比例、成骨细胞比例和破骨细胞比例)。

结果. 在UCTD患者中, 下颌骨组织学及血管结构质量恶化, 表现为以下变化: 结构不整的条状结构区域; 肿大和畸形的成骨细胞, 核位于外围区域; 成骨细胞的营养不良变化; 细胞和血管图案耗尽; 细胞外基质体积增加; 哈佛氏骨单位扩大; 血管床增殖和扭曲; 自溶性吸收灶及腋窝吸收类型; 胶原纤维的增厚、弯曲、空间联系失调; 薄壁静脉直径急剧增加; 动脉血管壁增厚及其腔隙减小; 静脉畸形区域; 血管显示内皮细胞病变。

定量变化表明, 与没有背景病理的个体相比, UCTD综合症患者在以下方面有所不同: 致密物质比例减少 (2.14倍); 松质物质含量增加 (1.42倍); 血管数量减少 (1.56倍), 其直径减少 (1.54倍); 血管壁厚度增加 (2.27倍); 哈佛氏管数量减少 (1.44倍), 其直径增加 (2.25倍); 成骨细胞比例增加 (3.54倍); 成骨细胞含量减少 (1.78倍)。

结论. 在UCTD综合症患者中发现的涉及下颌骨形态学和显微血管结构的变化, 表明颌面骨成熟过程不完全; 典型的骨质疏松症的退化和硬化改变进展; 局部微循环减慢, 也反映了胶原病患者结缔组织代谢的特点。有必要重新审视这类患者的治疗、预防和康复措施, 以纠正与骨质疏松有关的代谢问题, 增加骨组织的矿物质饱和度和硬度。

关键词: 结缔组织发育不良, 牙槽过程的血管结构, 牙槽过程的组织学结构, 病理形态学研究, 组织形态测量学研究, 骨组织。

利益冲突. 作者声明无需申报的利益冲突。

资金来源. 本研究没有资金支持。

引用本文: Domenyuk D.A., Kochkonyan T.S., Chukov S.Z., Balabekov A.V., Dolgalev A.A., Domenyuk S.D. Histological and morphometric specifics of the jaw alveolar process bone tissue in individuals with connective tissue dysplasia symptoms. *Head and neck. Russian Journal.* 2024;12(2):9–18

Doi: 10.25792/HN.2024.12.2.9-18

作者对所呈现数据的原创性以及发布插图材料 (包括表格、图纸、患者照片) 的可能性负责。

Введение

В последние десятилетия у научных сотрудников и врачей-клиницистов сформировался повышенный интерес к недифференцированной дисплазии соединительной ткани (НДСТ) как гетерогенной группе генетически детерминированных состояний с признаками аутосомно-доминантного типа наследования, не имеющих четко очерченной клинической и фенотипической (качественной, количественной) симптоматики, обусловленных различной интенсивностью морфологических и функциональных нарушений развития соединительной ткани (СТ) в эмбриональном, постнатальном периодах онтогенеза [1, 2].

Актуальность изучения проблемы НДСТ в современной медицине определяется такими факторами, как широкая распространенность (13–85%) в популяции, полисистемность поражений, вероятность развития полиорганной недостаточности, полиморфизм («размытость») клинических проявлений, раннее возникновение, прогрессирующий (прогрессирующий) характер течения, отсутствие унифицированных критериев диагностики и лабораторных тестов для установления отдельных нозологических форм, возникновение ассоциированных (вторичных) патологических состояний на органном и системном уровнях, различная специфичность и чувствительность отдельных признаков (висцеральных, внешних) дисэмбриогенеза, негативное влияние на характер течения и прогноз по лечебным мероприятиям различных видов заболеваний, необходимость ранней верификации наследственных нарушений СТ с использованием методов молекулярно-генетического анализа [3–6].

СТ, составляющая более половины массы тела, является сложной, многоуровневой морфофункциональной системой, объединяющей в единый комплекс различные по своему строению и назначению ткани мезенхимального происхождения [7]. В связи с соединительнотканым происхождением большинства структур краниофациальной области и выполнением СТ множества функций (трофическая, биомеханическая, защитная, морфогенетическая, пластическая), полиморфизм проявлений у лиц с НДСТ включает аномалии развития лицевого отдела черепа, пародонтопатии воспалительного и дистрофического генеза, аномалии и деформации прикуса, диспластикообусловленные формы поражений височно-нижнечелюстного сустава, некариозные поражения и пороки развития зубов, диастемы, аномальные прикрепления мягких тканей к костям лицевого скелета, изменения слизистой оболочки рта, рецессии десны, снижение минерализации твердых тканей зубов и челюстных костей, дегенеративные изменения в паренхиме слюнных желез, парафункции жевательной мускулатуры [8–15]. Диспластикообусловленные дизморфии, влияющие на характер протекания и интенсивность патологических процессов в краниофациальной области, сочетаются с диспластикозависимыми изменениями со стороны «коллагенизированных» органов (желудочно-кишечного тракта, мочевого пузыря, зрения) и систем (бронхолегочной, опорно-двигательной, кардиоваскулярной) вследствие генетической, морфологической и физиологической целостности организма [16–18].

Представленные в научной литературе результаты патогистологических исследований структуры и ангиоархитектоники челюстных костей у субъектов с синдромом НДСТ устанавливают общий характер диспластико-зависимых морфологических и функциональных нарушений, который определяется степенью генетического повреждения соединительнотканых элементов, а также уровнем влияния агрессивных факторов среды (внеш-

ней, внутренней) [19–21]. Сравнительная оценка характеристик (качественных, количественных) челюстных костей у лиц с НДСТ и без диспластикозависимой патологии, опирающаяся на использование современных компьютерных алгоритмов обработки цифровых изображений, позволяет выявить гистоморфометрические особенности кости на клеточном и тканевом уровнях, повысить эффективность патоморфологической диагностики наследственных нарушений СТ.

Цель исследования: изучение гистоморфометрических особенностей в костной ткани и сосудистой системе челюстей у лиц с синдромом НДСТ для повышения эффективности патоморфологической диагностики врожденных нарушений развития СТ.

Материал и методы

Тип исследования: стратифицированное, когортное, выборочное в параллельных группах. Трупный материал получен при секционном исследовании 34 паспортизированных субъектов: женщин – 13 (38,2%), мужчин – 21 (61,8%) из Ставропольского краевого бюро судебно-медицинской экспертизы. Морфометрические и гистологические исследования костных препаратов альвеолярной части нижней челюсти выполнены на базе кафедры патологической анатомии ФГБОУ ВО СтГМУ и патологоанатомического отделения ГБУЗ СК «СККБ». Трупный материал, согласно схеме возрастной периодизации онтогенеза человека, принятой на VII Всесоюзной конференции по возрастной морфологии, физиологии и биохимии (Москва, 1965), соответствовал II периоду зрелого возраста и был распределен на 2 группы. В 1-ю группу включены трупы (n=15) с сохранными зубными рядами на нижней челюсти без фенотипических проявлений НДСТ, во 2-ю группу вошли трупы (n=19) с интактными зубными рядами на нижней челюсти и фенотипическими проявлениями НДСТ. При верификации наследственных нарушений СТ у аутопсийных объектов 2-й группы использованы утвержденные комитетом экспертов Российского кардиологического общества фенотипические проявления (висцеральные, внешние), а также ассоциированные с ними структурно-функциональные нарушения на тканевом, органном и организменном уровнях [22]. В зависимости от степени вовлечения органов и систем в патологический процесс фенотипические проявления («большие» и «малые» стигмы) выявляли из следующих групп признаков: костно-скелетные, кожные, мышечные, суставные, глазные, сердечно-сосудистая и бронхолегочная системы, органы брюшной полости, малого таза и почек. Также устанавливали внешние и висцеральные малые аномалии развития, выступающие в качестве маркеров генетически детерминированных нарушений морфогенеза СТ и поврежденных дифференцировок зародышевых листков вследствие пренатальных экзогенных влияний. Диагностически значимой пороговой величиной для неклассифицируемых фенотипов наследственных нарушений СТ является наличие от шести до восьми проявлений врожденной коллагенопатии с вовлечением не менее двух-трех органов и систем в патологический процесс [23].

Забор фрагментов костной ткани альвеолярной части нижней челюсти (7×7×3 мм) проводили в проекции правого и левого первых моляров из вертикальных распилов с последующей оценкой надкостницы, компактного и губчатого слоев. Приготовление костных препаратов для гистологических исследований выполнялось по стандартной методике. Полученную костную ткань на протяжении 24–48 часов фиксировали в 10% р-ре забуференного нейтрального формалина с последующей

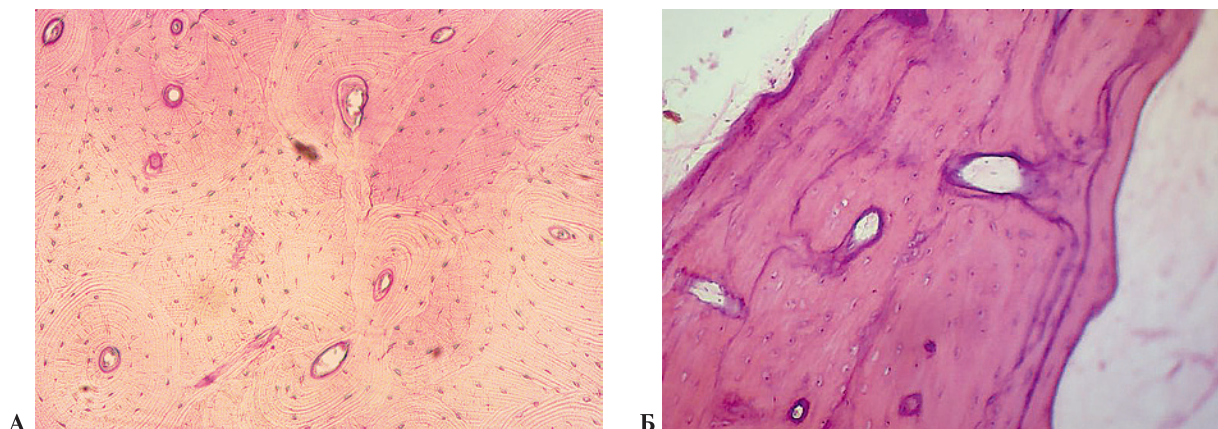


Рис. 1. Гистологическое строение костной ткани альвеолярной части нижней челюсти у субъектов без фоновой патологии (норма) а – структура Гаверсовых остеонов. Окраска гематоксилином и эозином. Ув. 100; б – артериальные и венозные сосуды на поперечных срезах. Окраска гематоксилином и эозином. Ув. 400.

Fig. 1. Histological structure of the bone tissue of the alveolar part of the lower jaw in subjects without background pathology (normal) a – structure of Haversian osteons. Hematoxylin and eosin staining. $\times 100$; b – arterial and venous vessels on cross sections. Hematoxylin and eosin staining. $\times 400$.

декальцинацией в растворе «Surgipath Decalcifier I» («Leica»). По завершении процесса декальцинации материал в течение 24 часов промывали в проточной воде, подвергали обработке на гибридном гистопроцессоре «LOGOS» («Milestone S.r.l.») с дальнейшей заливкой в гомогенизированную парафиновую среду «Histomix®». Парафиновые блоки подвергали резке на механическом ротационном микротоме «HM 325» («Thermo Fisher Scientific») с получением серийных срезов (толщина 5 мкм), которые окрашивали в лабораторном автомате «Leica AutoStainer XL (ST5010)» гематоксилином и эозином, пикрофуксином по Ван-Гизону. Микроскопию выполняли с использованием прямого универсального микроскопа «Axio Lab.A1» («Carl Zeiss») в компьютерной программе ZEISS ZEN 3.0 (blue edition) при увеличении $\times 50$, $\times 100$, $\times 200$, $\times 400$. При проведении морфометрических исследований, позволяющих определить количественные показатели костной ткани и сосудистого русла, были использованы фотоизображения в графическом формате JPEG. Морфометрический анализ фотоизображений проводился с применением пакета программ ImageJ (National Institutes of Health, USA). У каждого образца в поле зрения микроскопа были исследованы следующие показатели: при 200-кратном увеличении – доля компактного вещества (%), доля губчатого вещества (%), численность сосудов (ед), число гаверсовых каналов (ед), диаметр сосудов (мкм), диаметр гаверсовых каналов (мкм), толщина сосудистой стенки (мкм); при 400-кратном увеличении – доля остеобластов (%), доля остеоцитов (%), доля остеокластов (%). Полученные данные статистически обработаны с применением пакета программ Microsoft Excel 2021 и IBM® SPSS® Statistics 22 («StatSoft Inc», USA). В связи с тем, что распределение показателей существенно различалось от нормального, были использованы непараметрические критерии. При установлении статистической значимости различий средних величин применяли непараметрический критерий знаковых рангов Уилкоксона, при сравнительном анализе несвязанных признаков – критерий Краскела–Уоллиса, при сравнительной оценке результатов двух независимых групп – U-критерий Манна–Уитни, при сравнении выборочных долей – метод углового преобразования Фишера. Описательная статистика

для количественных переменных отображена в виде медианы (Me), интерквартильного размаха (IQR) верхнего (UQ) и нижнего (LQ) квартилей (75% и 25% перцентилей), 95% доверительного интервала (95% ДИ). При анализе качественных характеристик межгрупповых различий использовали χ^2 -критерий согласия Пирсона с поправкой Йетса на непрерывность. Межгрупповые результаты сравнений считались статистически значимыми при величине порога вероятности 95% (нулевая гипотеза отвергалась при уровне статистической достоверности менее $p \leq 0,01$).

Результаты

Данные морфологических исследований костных препаратов субъектов 1-й группы свидетельствуют, что альвеолярная часть нижней челюсти в проекции 36 и 46 зубов представляет собой характерную пластинчатую костную ткань. Костные пластины расположены концентрически вокруг Гаверсовых остеонов, при этом сама структура Гаверсовых систем включает в себя от 5 до 20 наслоенных друг на друга костных пластинок (рис. 1а). Утратившие способность к делению остеоциты располагаются в лакунах (полостях) между или внутри ее слоев. Заполненные тканевой жидкостью лакунарные каналы анастомозируют как с заходящими внутрь кости периваскулярными пространствами, так и между собой. Отмечается нормальное строение коллагеновых структур с позиции линейных, объемных характеристик и регулярности расположения, при этом коллагеновые волокна имеют пространственное взаимодействие и строгую ориентацию (периферическая зона – перекрестно под различными углами, центральная зона – продольно), обеспечивая высокие прочностные показатели пластинчатой костной ткани. Ядра остеоцитов, встроенных в минерализованный костный матрикс, расположены по центру клеток. Остеоциты, имеющие веретенообразную и звездчатую формы, преимущественно ориентированы по направлению костных пластинок. Расположенная перпендикулярно к поверхности костных пластин сосудистая сеть включает венозное, артериальное и капиллярное звенья с множественными анастомозами, при этом анастомозы ориентированы не только в одной плоскости с формированием сетевидных струк-

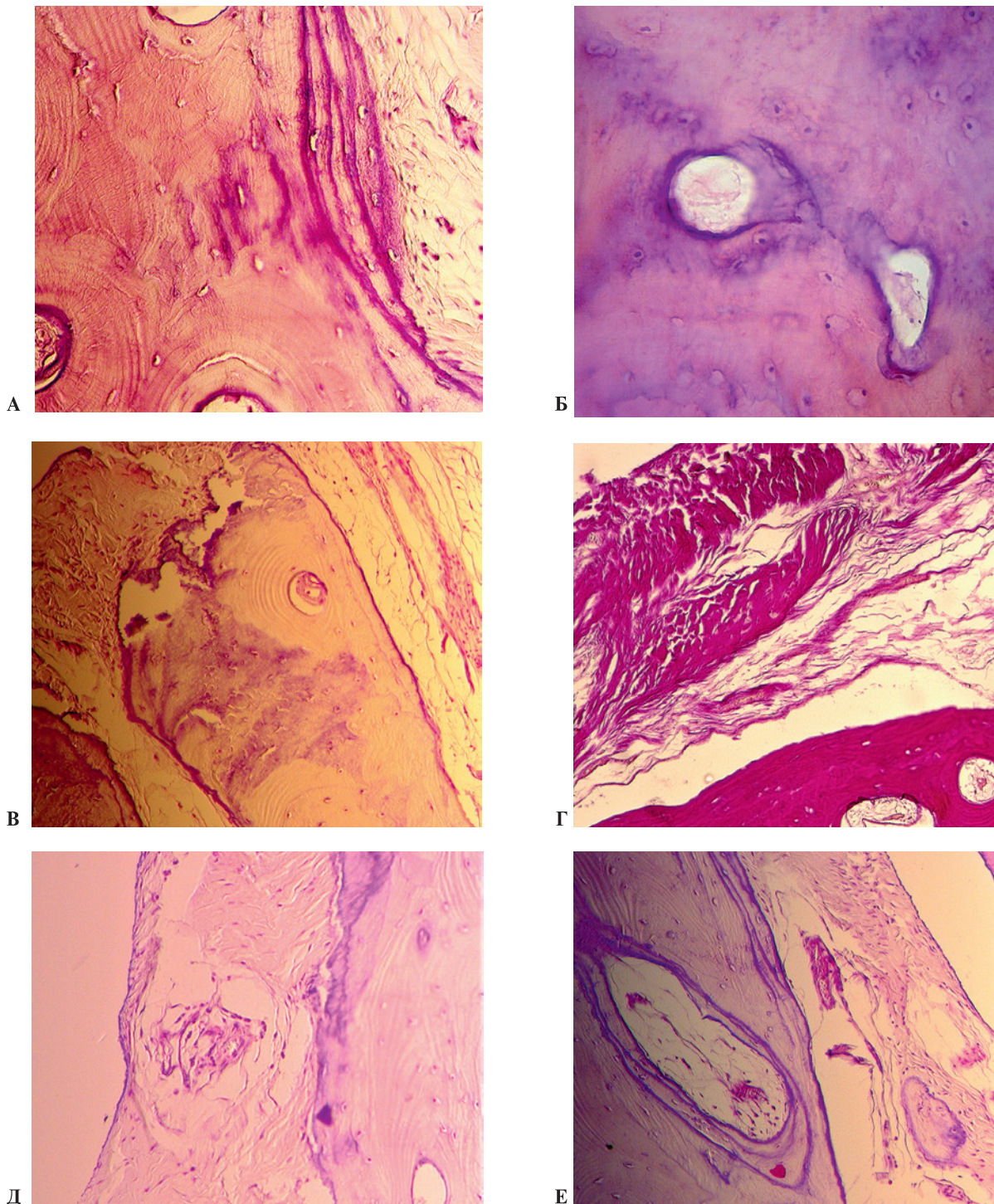


Рис. 2. Гистологические изменения в костной ткани альвеолярной части нижней челюсти у субъектов с синдромом НДСТ
 а – сочетание зон с правильной ориентацией костных пластинок и участков «размытыми» балочными структурами. Окраска гематоксилином и эозином. Ув. 100; б – увеличение размеров и деформация остеоцитов, безъядерные остеоциты. Окраска гематоксилином и эозином. Ув. 400; в – явления пазушной резорбции кости. Окраска гематоксилином и эозином. Ув. 100; г – утолщения, искривления, нарушение ориентации и упорядоченности расположения коллагеновых волокон. Окраска пикрофуксином по Ван Гизону. Ув. 200; д – сосудистая мальформация. Окраска гематоксилином и эозином. Ув. 200; е – стеноз сосудов. Окраска гематоксилином и эозином. Ув. 200.
 Fig. 2. Histological changes in the bone tissue of the alveolar part of the lower jaw in subjects with UCTD syndrome
 а – a combination of zones with the correct orientation of bone plates and areas with “blurred” bar structures. Hematoxylin and eosin staining. $\times 100$;
 б – increase in size and deformation of osteocytes, anucleate osteocytes. Hematoxylin and eosin staining. $\times 400$; в – phenomena of axillary bone resorption. Hematoxylin and eosin staining. $\times 100$; г – thickening, curvature, disruption of the orientation and orderliness of the collagen fibers. Van Gieson picrofuchsin staining. $\times 200$;
 д – vascular malformation. Hematoxylin and eosin staining. $\times 200$; е – stenosis of vessels. Hematoxylin and eosin staining. $\times 200$.
 f – vascular stenosis. Hematoxylin and eosin staining. $\times 200$.

тур, но и имеют пространственную организацию параллельно костным трабекулам. На поперечных срезах артерии имеют округлую форму с четкими контурами и тонкой стенкой, вены – овальную или округлую форму, при этом диаметр артерий меньше диаметра вен приблизительно в 1,5–4,5 раза (рис. 1б).

По результатам гистологических исследований костных препаратов субъектов 2-й группы в проекции 36 и 46 зубов в альвеолярной части нижней челюсти выявлены следующие морфологические особенности. Во-первых, зоны с правильно ориентированными пластинчатыми структурами и остеоцитами нормальных размеров и форм сочетаются с участками, которые имеют дезориентацию и «размытость» балочных структур (рис. 2а), увеличенные и деформированные остеоциты с расположением ядер в периферических отделах клеток, остеоциты с дистрофическими изменениями (пикноз ядер, вакуолизация, гиалиноз с образованием оксифильных включений, «пустые» лакуны остеоцитов), единичные безъядерные остеоциты (рис. 2б). Во-вторых, в компактном слое отмечается обеднение клеточного состава и увеличение объема внеклеточного матрикса, а также преобразование остеоцитов из веретенообразных и звездчатых форм в клетки с округлыми формами. В-третьих, явления полиморфизма в структурной организации Гаверсовых систем, располагающихся непосредственно с губчатым веще-

ством, в виде расширения Гаверсовых остеонов, увеличения доли остеобластов при сокращении доли остеоцитов, мультипликации и извитости сосудистого русла, неравномерной толщины сосудистой стенки с наличием рыхлой СТ в периферических отделах. В-четвертых, истонченные костные трабекулы в участках соединения с губчатым веществом формируют увеличенные клеточные структуры со скоплениями полиморфных липидосодержащих клеток, между которыми располагаются сосуды венозного или артериального звеньев. В-пятых, наличие очагов аутолитического рассасывания костной ткани по типу пазушной резорбции, при этом заполненные плазмодобной органической основой кости «пазухи» ограничены от костномозговых пространств клеточными элементами эндоста (рис. 2в). В-шестых, изменения линейных и объемных величин коллагеновых волокон, проявляющихся в виде утолщений (увеличения диаметра), искривлений, нарушений ориентации, упорядоченности расположения и пространственных взаимоотношений (рис. 2г). В-седьмых, нарушения ангиоархитектоники представлены обедненным сосудистым рисунком при общем уменьшении числа сосудов, тонкостенными венами с резко увеличенным диаметром, утолщением стенок артериальных сосудов при сокращении их просвета, многочисленными участками венозной мальформации в виде патологических «очагов»

Таблица 1. Морфометрические показатели костной ткани и сосудистой системы альвеолярной части нижней челюсти в группах исследований, Me [LQ-UQ], 95% ДИ
Table 1. Bone tissue and vascular system morphometric parameters of the mandible alveolar part, Me [LQ-UQ], 95% CI

Параметры <i>Parameters</i>	Медиана (Me) <i>Median (Me)</i>	Интерквартильный размах (LQ-UQ) <i>Interquartile range (LQ-UQ)</i>	95% ДИ <i>95% CI</i>
Препараты 1-й группы/Group 1 samples			
Доля компактного вещества, % <i>Compact substance proportion, %</i>	44,17	40,68–48,58	42,36–46,04
Доля губчатого вещества, % <i>Spongy substance proportion, %</i>	55,83	51,42–59,32	52,95–57,36
Численность сосудов, ед <i>Vessel count, units</i>	19,03	17,94–20,26	18,22–19,61
Диаметр сосудов, мкм <i>Vessel diameter, mcm</i>	26,19	23,31–29,44	24,73–28,56
Число гаверсовых каналов, ед <i>Number of Haversian canals, units</i>	6,28	5,83–6,65	6,01–6,49
Диаметр гаверсовых каналов, мкм <i>Diameter of Haversian canals, mcm</i>	1,98	1,96–2,03	1,97–2,01
Толщина сосудистой стенки, мкм <i>Vessel wall thickness, mcm</i>	1,49	1,36–1,60	1,42–1,53
Препараты 2-й группы/Group 2 samples			
Доля компактного вещества, % <i>Compact substance proportion, %</i>	20,64**	18,43–22,89**	19,18–21,78**
Доля губчатого вещества, % <i>Spongy substance proportion, %</i>	79,36**	75,02–83,91**	76,64–82,85**
Численность сосудов, ед <i>Vessel count, units</i>	12,19**	10,78–13,85**	11,27–13,56**
Диаметр сосудов, мкм <i>Vessel diameter, mcm</i>	17,03**	15,49–18,76**	16,12–18,30**
Число гаверсовых каналов, ед <i>Number of Haversian canals, units</i>	4,37*	3,98–4,71*	4,09–4,58*
Диаметр гаверсовых каналов, мкм <i>Diameter of Haversian canals, mcm</i>	4,46**	4,28–4,63**	4,32–4,57**
Толщина сосудистой стенки, мкм <i>Vessel wall thickness, mcm</i>	3,39*	3,16–3,74*	3,20–3,66*

Примечание. * – достоверность статистических различий на уровне $p \leq 0,05$ по критерию Манна–Уитни при сравнении с 1-й группой; ** – достоверность статистических различий на уровне $p \leq 0,01$ по критерию Манна–Уитни при сравнении с 1-й группой; LQ – нижний квартиль; UQ – верхний квартиль.

Note: * – statistical significance of the difference at $p \leq 0.05$ (Mann–Whitney criterion) compared with Group 1; ** - statistical significance of the difference at $p \leq 0.01$ (Mann–Whitney criterion) compared with Group 1; LQ – lower quartile; UQ – upper quartile.

деформированных и расширенных сосудов венозного русла с дефектами гладких миоцитов, окруженных непрерывным однослойным пластом плоских эндотелиальных клеток (рис. 2д). В-восьмых, наличие сосудов с признаками эндотелиоза, проявляющимися частичным или полным закрытием сосудистого просвета вследствие пролиферации эндотелиальных клеток (рис. 2е).

Данные морфометрических показателей костной ткани и сосудистой системы препаратов исследуемых групп представлены в табл. 1.

По результатам морфометрических исследований установлено, что в 1-й группе доля компактного вещества в среднем на 53,27% больше, чем во 2-й группе, при этом во 2-й группе доля губчатого вещества на 29,65% превышает аналогичные значения 1-й группы. По сравнению с показателями 1-й группы, число сосудов во 2-й группе уменьшилось на 35,94%, величина диаметра сосудов сократилась на 34,97%, при этом толщина сосудистой стенки во 2-й группе на 56,05% превысила аналогичные величины 1-й группы. По отношению к показателям 1-й группы численность гаверсовых каналов во 2-й группе сократилась на 30,41%, в то время как диаметр гаверсовых каналов во 2-й группе на 55,61% превысил аналогичные параметры 1-й группы.

Результаты количественного анализа остеогенных клеток препаратов исследуемых групп представлены в табл. 2.

Данные морфометрических исследований свидетельствуют, что во 2-й группе доля остеобластов в среднем на 71,77% выше, чем в 1-й группе, при этом в 1-й группе доля остеоцитов на 29,65% превосходит аналогичные параметры 2-й группы. Важно отметить, что в препаратах 1-й группы остеокласты отсутствовали, в то время как во 2-й группе их содержание составило 1,13%.

Выполненное аутопсийное исследование с применением антропометрических, гистологических, морфометрических и аналитических методов имеет когортный характер, а избирательность полученного из общего массива секционных наблюдений материала опирается на наличие не менее трех главных и двух второстепенных фенотипических признаков (висцеральных, внешних) дисэмбриогенеза.

Несмотря на то что общее число проведенных секционных наблюдений лиц с фенотипическими проявлениями синдрома НДСТ (n=19) не позволяет отнести их к популяционным, полученные результаты целесообразно интерпретировать термином «предположительные», при этом выявленные диспластико-зависимые структурные изменения расширяют и дополняют имеющиеся сведения в секционной диагностике наследственных нарушений СТ таких медицинских специальностей, как судебная медицина и патологическая анатомия.

Результаты секционных наблюдений указывают, что изменения васкуляризации и гистоструктуры челюстных костей диагностированы у всех субъектов с фенотипическими признаками НДСТ, однако тип данных нарушений является неспецифическим, а нозологическая принадлежность сосудистых расстройств и дезорганизации микроархитектоники костной ткани к врожденной коллагенопатии достоверно не установлена.

Полиорганность поражения и системный характер нарушений коллагенового гомеостаза у лиц с фенотипическими и органическими проявлениями НДСТ обосновывают наличие у больных данной категории синтропии стоматологических заболеваний, болезней костно-мышечной системы и органов кровообращения, что подтверждает общность патоморфологических проявлений и патофизиологических процессов в костных структурах и сосудистом русле, а также наличие патогенетических связей между патологией челюстно-лицевой области, опорно-двигательного аппарата и сердечно-сосудистой системы.

Заключение

Достоверное сокращение соотношения компактное вещество/губчатое вещество и числа кровеносных сосудов как результат диспластико-зависимых морфогенетических нарушений в гистоструктуре и микро-ангиоархитектонике челюстных костей у субъектов с фенотипическими и локомоторно-висцеральными проявлениями НДСТ (Me 0,26 и 12,19 соответственно) по сравнению с аналогичными показателями у лиц без фоновой патологии (Me 0,79 и 19,03 соответственно) создает предпосылки

Таблица 2. Количественные показатели остеогенных клеток альвеолярной части нижней челюсти в группах исследования, Me [LQ-UQ], 95% ДИ

Table 2. Quantitative indicators of osteogenic cells of the mandible alveolar part in the groups studied, Me [LQ-UQ], 95% CI

Параметры Parameters	Медиана (Me) Median (Me)	Интерквартильный размах (LQ-UQ) Interquartile range (LQ-UQ)	95% ДИ 95% CI
Препараты 1-й группы/Group 1 samples			
Доля остеобластов, % Osteoblasts, %	5,18	4,96–5,43	5,02–5,29
Доля остеоцитов, % Osteocytes, %	94,82	92,07–97,64	92,91–97,03
Доля остеокластов, % Osteoclasts, %	–	–	–
Препараты 2-й группы/Group 2 samples			
Доля остеобластов, % Osteoblasts, %	18,35 –	16,94–19,51	17,27–19,14
Доля остеоцитов, % Osteocytes, %	80,52 –	77,36–83,18	78,04–82,72
Доля остеокластов, % Osteoclasts, %	1,13**	0,99–1,24**	1,06–1,18**

Примечание. * – достоверность статистических различий на уровне $p \leq 0,05$ по критерию Манна–Уитни при сравнении с 1-й группой;

** – достоверность статистических различий на уровне $p \leq 0,01$ по критерию Манна–Уитни при сравнении с 1-й группой; LQ – нижний квартиль; UQ – верхний квартиль.

Note: * – statistical significance of the difference at $p \leq 0.05$ (Mann–Whitney criterion) compared with Group 1; ** – statistical significance of the difference at $p \leq 0.01$ (Mann–Whitney criterion) compared with Group 1; LQ – lower quartile; UQ – upper quartile.

для увеличения тяжести и продолжительности заболеваний в челюстно-лицевой области, снижения интенсивности процессов регенерации, а также повышения риска развития осложнений.

У лиц с сочетанием внешних и внутренних стигм НДСТ по отношению к субъектам без диспластикозависимых изменений, на фоне снижения васкуляризации отмечается сокращение числа при увеличении диаметра гаверсовых каналов (в 1,44 и 2,25 раза по Me соответственно), повышение доли остеобластов (в 3,54 раза по Me), снижение содержания остеоцитов (в 1,78 раза по Me) и появление остеокластов, что, по всей видимости, указывает на незавершенность процессов перестройки костной ткани вследствие нарушения механизмов костного ремоделирования в условиях хронического вялотекущего воспаления.

По данным морфометрического анализа сосудов альвеолярной части нижней челюсти у лиц с фенотипическими признаками НДСТ, в сопоставлении с показателями сосудистого русла интактной кости, сокращение численности и просвета сосудов (в 1,56 и 1,53 раза по Me соответственно) на фоне увеличения толщины сосудистой стенки (в 2,27 раза по Me) свидетельствует о замедлении регионарного микрокровотока.

Возникающие вследствие диспластикозависимых изменений у пациентов с НДСТ дегенеративные нарушения в стенке кровеносных сосудов (сокращение количества и истончение гладкомышечных волокон, разрежение, истончение и нарушение упорядоченности эластических волокон, повреждение и дезорганизация коллагеновых волокон артериальных сосудов, замещение разрушенных эластических и коллагеновых волокон мукоидной субстанцией в артериях) приводят к снижению эластичности сосудистой стенки, трансформируют сосуды из резистивных в аккумулярующие с увеличением их емкостной функции, что способствует развитию (прогрессированию) тканевой гипоксии, метаболических расстройств, дистрофических изменений, а также застойных и воспалительных процессов в тканях пародонтального комплекса.

ЛИТЕРАТУРА/REFERENCES

- Акатова Е.В., Ананик В.В., Арсентьев В.Г. и др. Недифференцированные дисплазии соединительной ткани (проект клинических рекомендаций). *Терапия*. 2019;5,7(33):9–42. <https://doi.org/10.18565/therapy.2019.7.9-42>. [Akatoeva E.V., Ananik V.V., Arsentiev V.G. et al. Undifferentiated connective tissue dysplasia (draft clinical guidelines). *Therapy*. 2019;5,7(33):9–42 (In Russ.)].
- Malfait F., Hakim A.J., De Paere A., Grahame R. The genetic basis of the joint hypermobility syndromes. *Rheumatology (Oxford)*. 2006;45(5):502–7. <https://doi.org/10.1093/rheumatology/kei268>.
- Donkervoort S., Bonnemant C.G., Loeys B., et al. The neuromuscular differential diagnosis of joint hypermobility. *Am. J. Med. Genet. C. Semin. Med. Genet.* 2015;169C(1):23–42. <https://doi.org/10.1002/ajmg.c.31433>.
- Аббакумова Л.Н., Арсентьев В.Г., Гнусаев С.Ф. и др. Наследственные и многофакторные нарушения соединительной ткани у детей. Алгоритмы диагностики. Тактика ведения. Российские рекомендации. *Педиатр*. 2016;7(2):5–39. <https://doi.org/10.17816/PED725-39>. [Abbakumova L.N., Arsentiev V.G., Gnusaev S.F., et al. Hereditary and multifactorial connective tissue disorders in children. Diagnostic algorithms. Lead tactics. *Rus. Recommendat. Pediatr*. 2016;7(2):5–39 (In Russ.)].
- Grahame R. Heritable disorders of connective tissue. *Baill. Best Pract. Res. Clin. Rheumatol.* 2000;14(2):345–61. <https://doi.org/10.1053/berh.1999.0069>.
- Colombi M., Dordoni C., Chiarelli N., Ritelli M. Differential diagnosis and diagnostic flow chart of joint hypermobility syndrome/ehlers-danos syndrome hypermobility type compared to other heritable connective tissue disorders. *Am. J. Med. Genet. C. Semin. Med. Genet.* 2015;169C(1):6–22. <https://doi.org/10.1002/ajmg.c.31429>.
- Grahame R. Joint hypermobility and genetic collagen disorders: are they related? *Arch. Dis. Child.* 1999;80(2):188–91. <https://doi.org/10.1136/adc.80.2.188>.
- Давыдов Б.Н., Дмитриенко С.В., Кондратьева Т.А., Арутюнян Ю.С. Оптимизация диагностики заболеваний пародонта у детей с дисплазией соединительной ткани по результатам рентгеноморфометрических и денситометрических исследований. *Пародонтология*. 2020;25(4):266–75. <https://doi.org/10.33925/1683-3759-2020-25-4-266-275>. [Davydov B.N., Dmitrienko S.V., Kondratyeva T.A., Arutyunyan Yu.S. Improving diagnostics of periodontal diseases in children with connective tissue dysplasia based on X-ray morphometric and densitometric data. *Parodontol*. 2020;25(4):266–75 (In Russ.)].
- Linden G.J., Herzberg M.C.; working group 4 of the joint EFP/AAP workshop. Periodontitis and systemic diseases: a record of discussions of working group 4 of the Joint EFP/AAP Workshop on Periodontitis and Systemic Diseases. *J. Periodontol.* 2013;84(Suppl. 4):S20–3. <https://doi.org/10.1902/jop.2013.1340020>.
- Domenyuk D.A., Gilmiyarova F.N., Shkarin V.V., et al. Biochemical and immunohistochemical studies of matrix metalloproteinases in periodontal disease pathogenesis affecting children with connective tissue dysplasia syndrome. *Arch. EuroMed*. 2023;13(1):219. <https://doi.org/10.35630/2023/13/1.219>.
- Вагнер В.Д., Конев В.П., Коршунов А.С. Изучение влияния дисплазии соединительной ткани на характер и качество прорезывания зубов человека в позднем постнатальном периоде онтогенеза. *Клин. стоматология*. 2021;24(2):51–9. https://doi.org/10.37988/1811-153X_2021_2_51. [Vagner V.D., Konev V.P., Korshunov A.S. Research of the connective tissue dysplasia effect on the nature and quality of human teething in the late postpartum period of ontogenesis. *Clin. Dentistry*. 2021;24(2):51–9 (In Russ.)].
- Давыдов Б.Н., Дмитриенко С.В., Кондратьева Т.А., Арутюнян Ю.С. Кефалометрические особенности проявления дисплазии соединительной ткани у детей и подростков. *Стоматология детского возраста и профилактика*. 2020;20(3):174–83. <https://doi.org/10.33925/1683-3031-2020-20-3-174-183>. [Davydov B.N., Dmitrienko S.V., Kondratyeva T.A., Arutyunyan Yu.S. Cephalometric features of connective tissue dysplasia manifestation in children and adolescents. *Pediatr. Dent. Dental Prophyl*. 2020;20(3):174–83 (In Russ.)].
- Давыдов Б.Н., Доменюк Д.А., Кочконян Т.С. Анализ профиля системы матриксных металлопротеиназ и их эндогенных ингибиторов у детей с заболеваниями пародонта и различными диспластическими фенотипами. *Пародонтология*. 2023;28(4):323–35. <https://doi.org/10.33925/1683-3759-2023-814>. [Davydov B.N., Domenyuk D.A., Kochkonyan T.S. Matrix metalloproteinases system profile analysis and their endogenous inhibitors in children with periodontal diseases and various dysplasia phenotypes. *Parodontol*. 2023;28(4):323–35 (In Russ.)].
- Нагаева М.О., Григорьев С.С., Колпаков В.В. Стоматологический статус лиц с диспластическим фенотипом, проживающих в различных климатогеографических условиях. *Стоматология*. 2023;102(2):5–10. <https://doi.org/10.17116/stomat20231020215>. [Nagaeva M.O., Grigoryev S.S., Kolpakov V.V. Oral status of persons with dysplastic phenotype living in different climatic and geographical conditions. *Stomatol*. 2023;102(2):5–10 (In Russ.)].
- Domenyuk D.A., Kochkonyan T.S., Dmitrienko S.V. Periodontal tissue morphology in children with abnormal occlusion and connective tissue dysplasia syndrome. *Arch. EuroMed*. 2022;12(5):18. <https://doi.org/10.35630/2199-885X/2022/12/5.18>.

16. Voermans N.C., Bonnemann C.G., Hamel B.C. Joint hypermobility as a distinctive feature in the differential diagnosis of myopathies. *J. Neurol.* 2009;256(1):13–27. <https://doi.org/10.1007/s00415-009-0105-1>.
17. Аббакумова Л.Н., Арсентьев В.Г., Кадурина Т.И. и др. Полиорганные нарушения при дисплазиях соединительной ткани у детей. Алгоритмы диагностики. Тактика ведения. Проект российских рекомендаций. *Педиатр.* 2016;7(4):5–36. <https://doi.org/10.17816/PED745-36>. [Abbakumova L.N., Arsentiev V.G., Kadurina T.I. et al. Multiple organ disorders in connective tissue dysplasia in children. Diagnostic algorithms. Lead tactics. Draft Russian recommendations. *Pediatr.* 2016;7(4):5–36 (In Russ.)].
18. Pandey S., Chouksey A., Pitakratapee Y., Srivaniicharoom P. Movement Disorders and Musculoskeletal System: A Reciprocal Relationship. *Mov. Disord. Clin. Pract.* 2021;9(2):156–69. <https://doi.org/10.1002/mdc3.13390>.
19. Byers P.H. Inherited disorders of collagen gene structure and expression. *Am. J. Med. Genet.* 1989;34(1):72–80. <https://doi.org/10.1002/ajmg.1320340114>.
20. Cheah K.S. Collagen genes and inherited connective tissue disease. *Biochem. J.* 1985;229(2):287–303. <https://doi.org/10.1042/bj2290287>.
21. Boulet C., Madani H., Lenchik L., et al. Sclerosing bone dysplasias: genetic, clinical and radiology update of hereditary and nonhereditary disorders. *Br. J. Radiol.* 2016;89(1062):20150349. <https://doi.org/10.1259/bjr.20150349>.
22. Малев Э.Г., Березовская Г.А., Парфенова Н.Н. и др. Наследственные нарушения соединительной ткани в кардиологии. Диагностика и лечение. Российские рекомендации (1 пересмотр). Российский кардиологический журнал. 2013;18(1):1–32. <https://doi.org/10.15829/1560-4071-2013-1s1-5-32>. [Malev E.G., Berezovskaya G.A., Parfenova N.N., et al. Hereditary disorders of connective tissue in cardiology. Diagnosis and treatment. Russian recommendations (1 revision). *Rus. J. Cardiol.* 2013;18(1):1–32. <https://doi.org/10.15829/1560-4071-2013-1s1-5-32> (In Russ.)].
23. Кадурина Т.И., Гнусаев С.Ф., Арсентьев В.Г. и др. Полиорганные нарушения при дисплазиях соединительной ткани у детей. Алгоритмы диагностики. Тактика ведения. Проект Российских рекомендаций. Часть 2. Медицинский вестник Северного Кавказа. 2016;11(2–2):239–63. <https://doi.org/10.14300/mnnc.2016.11050>. [Kadurina T.I., Gnusaev S.F., Arsentiev V.G., et al. Multiple organ disorders in connective tissue dysplasia in children. Diagnostic algorithms. Treatment tactics. Draft Russian recommendations. Part 2. *Med. Bull. North Caucasus.* 2016;11(2–2):239–63 (In Russ.)].

Поступила 23.01.2024

Получены положительные рецензии 25.03.24

Принята в печать 13.04.24

Received 23.01.2024

Positive reviews received 25.03.24

Accepted 13.04.24

Вклад авторов. Д.А. Доменюк, С.З. Чуков – концепция и дизайн исследования. Т.С. Кочконян, А.В. Балабеков, А.А. Долгалева – сбор и обработка материала. С.Д. Доменюк – статистическая обработка данных, написание текста. С.З. Чуков – редактирование.

Contribution of the authors. D.A. Domenyuk, S.Z. Chukov – concept and design of the study. T.S. Kochkonyan, A.V. Balabekov, A.A. Dolgaleva – collection and

processing of material. S.D. Domenyuk – statistical data processing, text writing. S.Z. Chukov – editing.

Информация об авторах:

Доменюк Дмитрий Анатольевич – д.м.н., доцент, профессор кафедры стоматологии общей практики и детской стоматологии Ставропольского государственного медицинского университета. Адрес: 355017 Ставрополь, ул. Мира, д. 310; e-mail: domenyukda@mail.ru. ORCID: <https://orcid.org/0000-0003-4022-5020>.

Кочконян Таисия Суменовна – к.м.н., доцент, доцент кафедры ортопедической стоматологии Кубанского государственного медицинского университета. Адрес: 350063 Краснодар, ул. М. Седина, д. 4; e-mail: kochkonyan-taisiya@mail.ru. ORCID: <https://orcid.org/0000-0003-1613-3425>.

Чуков Сергей Залимович – д.м.н., профессор, заведующий кафедрой патологической анатомии Ставропольского государственного медицинского университета. Адрес: 355017 Ставрополь, ул. Мира, д. 310; e-mail: chukov@mail.ru. ORCID: <https://orcid.org/0000-0001-6047-4229>.

Балабеков Андрей Вагифович – к.м.н., доцент, доцент кафедры патологической анатомии Ставропольского государственного медицинского университета. Адрес: 355017 Ставрополь, ул. Мира, д. 310; e-mail: kkrab@bk.ru. ORCID: <https://orcid.org/0009-0009-8713-1161>.

Долгалева Александр Александрович – д.м.н., доцент, профессор кафедры стоматологии общей практики и детской стоматологии Ставропольского государственного медицинского университета. Адрес: 355017 Ставрополь, ул. Мира, д. 310; e-mail: dolgalev@dolgalev.pro. ORCID: <https://orcid.org/0000-0002-6352-6750>.

Доменюк Станислав Дмитриевич – студент Северо-Кавказского федерального университета. Адрес: 355017 Ставрополь, ул. Пушкина, д. 1; e-mail: sdomenyuk@bk. ORCID: <https://orcid.org/0000-0001-5239-4601>.

Information about the authors:

Dmitry Anatolyevich Domenyuk – Doctor of Medical Sciences, Professor of the Department of General Dentistry and Pediatric Dentistry, Stavropol State Medical University. Address: 310 Mira str., 355017 Stavropol; e-mail: domenyukda@mail.ru. ORCID: <https://orcid.org/0000-0003-4022-5020>.

Taisiya Surenovna Kochkonyan – Candidate of Medical Sciences, Associate Professor of the Department of Prosthetic Dentistry, Kuban State Medical University. Address: 4 M. Sedina str., 350063 Krasnodar; e-mail: kochkonyantaisiya@mail.ru. ORCID: <https://orcid.org/0000-0003-1613-3425>.

Sergey Zalimovich Chukov – Doctor of Medical Sciences, Professor, Head of the Department of Pathological Anatomy, Stavropol State Medical University. Address: 310 Mira str., 355017 Stavropol; e-mail: chukov@mail.ru. ORCID: <https://orcid.org/0000-0001-6047-4229>.

Andrey Vagifovich Balabekov – Candidate of Medical Sciences, Associate Professor of the Department of Pathological Anatomy, Stavropol State Medical University. Address: 310 Mira str., 355017 Stavropol; e-mail: kkrab@bk.ru. ORCID: <https://orcid.org/0009-0009-8713-1161>.

Alexander Alexandrovich Dolgalev – Doctor of Medical Sciences, Professor of the Department of General Dentistry and Pediatric Dentistry, Stavropol State Medical University. Address 310 Mira str., 355017 Stavropol; e-mail: dolgalev@dolgalev.pro. ORCID: <https://orcid.org/0000-0002-6352-6750>.

Stanislav Dmitrievich Domenyuk – Student at North Caucasus Federal University. Address: 1 Pushkin str., 355017 Stavropol; e-mail: sdomenyuk@bk. ORCID: <https://orcid.org/0000-0001-5239-4601>.

© Team of authors, 2024 / © Коллектив авторов, 2024

3.1.7. Dentistry, 3.1.2. Maxillofacial surgery, 3.3.3. Pathological physiology /

3.1.7. Стоматология, 3.1.2. Челюстно-лицевая хирургия, 3.3.3. Патологическая физиология

Personalized approach to diagnosing periodontitis in patients with reduced bone mineral density during menopause

L.Yu. Ostrovskaya¹, A.I. Khanina², A.V. Lysov¹, L.V. Arinina¹, E.N. Sitnikova³, D.A. Domenyuk⁴, T.S. Kochkonyan⁵, O.O. Ivanyuta⁴

¹Saratov State Medical University named after V.I. Razumovsky, Saratov, Russia

²"Denta-El" Dental clinic, Moscow, Russia

³Russian University of Medicine, Moscow, Russia

⁴Stavropol State Medical University, Stavropol, Russia

⁵Kuban State Medical University, Krasnodar, Russia

Contacts: Dmitry Anatolyevich Domenyuk – e-mail: domenyukda@mail.ru

Персонализированный подход к диагностике пародонтита у пациенток со сниженной минеральной плотностью костной ткани в период климакса

Л.Ю. Островская¹, А.И. Ханина², А.В. Лысов¹, Л.В. Аринина¹, Е.Н. Ситникова³, Д.А. Доменюк⁴, Т.С. Кочконян⁵, О.О. Иванюта⁴

¹Саратовский государственный медицинский университет им. В.И. Разумовского, Саратов, Россия

²Стоматологическая клиника «Дента Эль», Москва, Россия

³Российский университет медицины, Москва, Россия

⁴Ставропольский государственный медицинский университет, Ставрополь, Россия

⁵Кубанский государственный медицинский университет, Краснодар, Россия

Контакты: Доменюк Дмитрий Анатольевич – e-mail: domenyukda@mail.ru

针对绝经期骨密度降低患者诊断牙周炎的个性化方法

L.Yu. Ostrovskaya¹, A.I. Khanina², A.V. Lysov¹, L.V. Arinina¹, E.N. Sitnikova³, D.A. Domenyuk⁴, T.S. Kochkonyan⁵, O.O. Ivanyuta⁴

¹Saratov State Medical University named after V.I. Razumovsky, Saratov, Russia

²"Denta-El" Dental clinic, Moscow, Russia

³Russian University of Medicine, Moscow, Russia

⁴Stavropol State Medical University, Stavropol, Russia

⁵Kuban State Medical University, Krasnodar, Russia

通讯作者: Dmitry Anatolyevich Domenyuk – e-mail: domenyukda@mail.ru

Aim of study. The study was carried to develop a personalized approach to diagnosing periodontitis in menopausal patients.

Material and methods. The study involved 140 female patients with moderate to severe chronic generalized periodontitis (CGP) aged 55–65 years. The patients were divided into the following groups: Group I – 60 patients diagnosed with generalized osteoporosis; Group II – 40 patients with osteopenia; Group III – 40 subjects with normal bone mineral density. The comparison group included 30 patients of reproductive age with moderate to severe CGP bearing no signs of reduced bone mineral density. The control group were 20 females of reproductive age with practically healthy periodontium. The patients underwent a standard examination of the periodontal complex, and had their oral fluid assessed to detect the content of biomarkers reflecting bone metabolism (P-CrossLaps, osteocalcin). The mediators of the APUD system (serotonin, VEGF, CD35) were studied in the marginal gingival mucosa by immunohistochemistry.

Results. Patients with periodontitis on the background of osteoporosis were characterized by increased concentration of CrossLaps and decreased content of osteocalcin in oral fluid, which changed accordingly to the severity of periodontitis. The T-score BMD index in the L1–L4 region correlated with the levels of bone remodeling markers. The expression area of serotonin-positive gingival epithelial cells increased proportionally to the severity of periodontitis, regardless of any osteopenic syndrome present or normal skeletal BMD. The expression of VEGF (vascular endothelial growth factor) and CD35 (dendritic cells) in patients with concomitant osteopenia and osteoporosis was significantly lower than in postmenopausal women with normal BMD.

Conclusion. The studied oral fluid biomarkers (P-CrossLaps, osteocalcin), as well as the morphometric expression analysis of the gingival cells that are immunopositive to CD35, VEGF can be effectively used in the diagnosis and assessment of treatment efficacy in patients of this category.

Key words: periodontitis, osteoporosis, osteopenia, menopause, biomarkers, bone mineral density, oral fluid, serotonin, dendritic cells, VEGF

Conflicts of interest. The authors have no conflicts of interest to declare.

Funding. There was no funding for this study.

For citation: Ostrovskaya L.Yu., Khanina A.I., Lysov A.V., Arinina L.V., Sitnikova E.N., Domenyuk D.A., Kochkonyan T.S., Ivanyuta O.O. Personalized approach to diagnosing periodontitis in patients with reduced bone mineral density during menopause. *Head and neck. Russian Journal.* 2024;12(2):19–25

Doi: 10.25792/HN.2024.12.2.19-25

The authors are responsible for the originality of the data presented and the possibility of publishing illustrative material – tables, drawings, photographs of patients.

Цель исследования. Разработка персонализированного подхода к диагностике пародонтита у пациенток в климактерическом периоде.

Материал и методы. Сто сорок пациенток с хроническим генерализованным пародонтитом (ХГП) средней и тяжелой степеней в возрасте от 55 до 65 лет приняли участие в исследовании. Среди обследованных выделяли группы: I – 60 пациенток на фоне генерализованного остеопороза, II – 40 с остеопенией, III – 40 с нормальной минеральной плотностью костной ткани (МПКТ). Группу сравнения составили 30 пациенток фертильного возраста с ХГП средней и тяжелой степеней без признаков нарушений МПКТ скелета. Контрольная группа была представлена 20 женщинами фертильного возраста с практически здоровым пародонтом. Пациенткам проведено стандартное обследование пародонтального комплекса, а также в ротовой жидкости оценивалось содержание биомаркеров, отражающих метаболизм костной ткани (P-CrossLaps, остеокальцин). В слизистой оболочке маргинальной десны изучали медиаторы APUD-системы (серотонин, VEGF, CD35) методом иммуногистохимии.

Результаты. Для пациенток с пародонтитом на фоне остеопороза в ротовой жидкости характерно повышение концентрации CrossLaps и понижение содержания остеокальцина, которые изменялись соответственно степени тяжести пародонтита. Показатель МПК по Т-критерию в области L1-L4 коррелировал с уровнями маркеров ремоделирования костной ткани. Площадь экспрессии серотонинпозитивных эпителиоцитов десны нарастает пропорционально тяжести пародонтита вне зависимости от наличия фонового остеопенического синдрома или нормальной МПКТ скелета. Экспрессия VEGF (сосудисто-эндотелиальный фактор роста) и CD35 (дендритные клетки) у пациенток с фоновой остеопенией и с остеопорозом была достоверно ниже, чем у женщин в постменопаузе с нормальной МПКТ.

Заключение. Исследованные биомаркеры в ротовой жидкости (P-CrossLaps, остеокальцин), а также показатели морфометрического анализа экспрессии клеток десны, иммунопозитивных к CD35, VEGF можно эффективно использовать в диагностике и оценке эффективности лечения у пациентов данной категории.

Ключевые слова: пародонтит, остеопороз, остеопения, менопауза, биомаркеры, минеральная плотность костной ткани, ротовая жидкость, серотонин, дендритные клетки, VEGF

Конфликт интересов. Авторы заявляют об отсутствии конфликта интересов.

Финансирование. Работа выполнена без спонсорской поддержки.

Для цитирования: Островская Л.Ю., Ханина А.И., Лысов А.В., Аринина Л.В., Ситникова Е.Н., Домениук Д.А., Кочконян Т.С., Иванюта О.О. Персонализированный подход к диагностике пародонтита у пациенток со сниженной минеральной плотностью костной ткани в период климакса. *Head and neck. Голова и шея. Российский журнал.* 2024;12(2):19–25

Doi: 10.25792/HN.2024.12.2.19-25

Авторы несут ответственность за оригинальность представленных данных и возможность публикации иллюстративного материала – таблиц, рисунков, фотографий пациентов.

研究目的: 本研究旨在为更年期患者的牙周炎诊断开发个性化方法。

材料与方法: 研究涉及140名患有中度至重度慢性普遍性牙周炎 (CGP) 的女性患者, 年龄在55至65岁之间。患者被分为以下几组: 第一组——60名被诊断出患有普遍性骨质疏松的患者; 第二组——40名骨质减少症患者; 第三组——40名骨矿物质密度正常的受试者。对照组包括30名育龄期患有中度至重度CGP但没有骨矿物质密度降低迹象的患者。对照组是20名育龄期牙周组织基本健康的女性。患者接受了牙周复合体的标准检查, 并对其口腔液进行评估, 以检测反映骨代谢的生物标志物 (P-CrossLaps, 骨钙素) 的含量。通过免疫组织化学方法研究了边缘性齿龈粘液中APUD系统 (血清素、VEGF、CD35) 的介质。

结果：背景为骨质疏松症的牙周炎患者口腔液中CrossLaps浓度增加，骨钙素含量减少，其变化与牙周炎的严重程度相符。L1–L4区域的T得分BMD指数与骨重塑标记物水平相关。根据牙周炎的严重程度，血清阳性牙龈上皮细胞的表达区域成比例增加，与是否存在骨质减少综合症或正常的骨骼BMD无关。在同时患有骨质减少症和骨质疏松症的患者中，VEGF（血管内皮生长因子）和CD35（树突细胞）的表达明显低于骨矿物质密度正常的绝经后妇女。

结论：研究的口腔液生物标志物（P–CrossLaps、骨钙素）以及对CD35、VEGF阳性的牙龈细胞进行形态测量表达分析，可以有效用于此类患者的诊断和治疗效果评估。

关键词：牙周炎、骨质疏松症、骨质减少症、更年期、生物标志物、骨矿物质密度、口腔液、血清素、树突细胞、VEGF

利益冲突：作者声明没有利益冲突。

资助信息：本研究没有获得任何资助。

引用本文：**Ostrovskaya L.Yu., Khanina A.I., Lysov A.V., Arinina L.V., Sitnikova E.N., Domyuk D.A., Kochkonian T.S., Ivanyuta O.O. Personalized approach to diagnosing periodontitis in patients with reduced bone mineral density during menopause. Head and neck. Russian Journal. 2024;12(2):19–25**

Doi: 10.25792/HN.2024.12.2.19-25

作者需对所呈现数据的原创性及出版插图材料（包括表格、图画、患者照片等）的可能性负责。

Введение

Согласно докладу Департамента по экономическим и социальным вопросам Секретариата Организации Объединенных Наций от 09.01.2023 г., формируется глобальный тренд к приросту стареющего населения во всех странах, регионах и континентах. Увеличение продолжительности жизни до 74 лет у женщин привело к тому, что они страдают от многих заболеваний, в т.ч. от остеопороза [1]. И остеопороз, и пародонтит являются распространенными заболеваниями костей, связанными со старением и воспалением [2]. Оба заболевания длительное время протекают бессимптомно [3, 4] и представляют собой серьезную проблему для общественного здравоохранения, имея общие черты костной резорбции [5].

Эстроген подавляет экспрессию воспалительных цитокинов, важных для резорбции костной ткани. Дефицит эстрогена может способствовать более интенсивному воспалению десен при пародонтите и последующей резорбции костной ткани межальвеолярных перегородок, а также может привести к потере костной массы как челюстей, так и скелета в целом. В ряде исследований было показано, что снижение выработки половых гормонов в период климактерия вызывает снижение клинического уровня прикрепления десны, изменяет реакцию тканей пародонта на микробную среду, снижает минеральную плотность альвеолярной кости.

Патогенез остеопороза и пародонтита в постменопаузе включает активацию системного воспаления и нарушение регуляции иммунного ответа [6, 7]. Различные иммунные клетки взаимодействуют с остеобластами и остеокластами посредством прямого контакта клетка-клетка или через паракринные механизмы [8]. Иммунные клетки (Т и В-лимфоциты, макрофаги, нейтрофилы) влияют на клетки кости через провоспалительные цитокины (интерлейкин-6, фактор некроза опухоли α), OPG/RANKL и другие медиаторы, увеличивая апоптоз остеобластов и стимулируя остеокластогенез, тем самым вызывая потерю костной массы при остеопорозе в постменопаузе [9, 10]. Получены данные, что дефицит эстрогена снижает аутофагию и усиливает апоптоз также и в остеоцитах альвеолярного отростка

[11]. Повышение уровня провоспалительных цитокинов и других факторов в общем кровотоке может не только оказывать влияние на системное ремоделирование кости, но и локально снижать тканевую реакцию на микробную биопленку, имеющую существенное значение при пародонтите.

Диагноз пародонтита в первую очередь основывается на клинической оценке (измерения интерпроксимальной потери прикрепления и глубины кармана, процент кровоточивости при зондировании) пародонтального комплекса, а также рентгенографического исследования [12]. Однако скорость прогрессирования заболевания с помощью данных параметров оценки предугадать не представляется возможным. Персонализированная диагностика в отличие от традиционных клинических методов предусматривает определение биомаркеров в ротовой или десневой жидкостях, отражающих функциональное состояние как тканей полости рта, так организма в целом [13–16].

Цель исследования: разработка персонализированного подхода к диагностике пародонтита у пациенток в климактерическом периоде.

Материал и методы

Проведено обследование и лечение 140 пациенток с хроническим генерализованным пародонтитом (ХГП) средней и тяжелой степеней в возрасте от 55 до 65 лет, находившихся в состоянии постменопаузы не менее 5 лет. Обследованные женщины были рандомизированы в группы: I – 60 пациенток с остеопорозом; II – 40 с остеопенией; III – 40 с нормальной минеральной плотностью костной ткани (МПКТ). В группу сравнения вошли 30 пациенток фертильного возраста с ХГП средней и тяжелой степеней в возрасте от 25 до 45 лет (средний возраст $39,5 \pm 1,2$ года) без признаков нарушений МПКТ скелета. Контрольная группа была представлена 20 женщинами фертильного возраста с практически здоровым пародонтом (средний возраст $37,8 \pm 1,1$ года).

Критерии включения в исследование: женщины, находившиеся в состоянии постменопаузы не менее 5 лет, страдающие ХГП на фоне остеопороза или остеопенического синдрома, наличие информированного согласия на участие в исследо-

вании. Критерии исключения: пациентки, не согласившиеся подписать информированное согласие, наличие тяжелых соматических заболеваний, метаболические заболевания костей, прием лекарственных препаратов, влияющих на обмен веществ в костной ткани.

Исследование было проведено в соответствии с Хельсинкской декларацией и одобрено Этическим комитетом СГМУ им. В.И. Разумовского. Каждой пациентке была предоставлена устная и письменная информация об исследовании, подписано информированное согласие перед включением в исследование.

Для диагностики остеопении и остеопороза пациенткам выполняли измерение МПКТ с помощью двухэнергетической рентгеновской абсорбциометрии (DEXA). Остеопороз устанавливали согласно критериям, указанным в Клинических рекомендациях при диагнозе «Постменопаузальный остеопороз М 81.0» (2021). Всем участницам было выполнено клинико-инструментальное обследование в соответствии с Клиническими рекомендациями при диагнозе «Пародонтит». В области зубов Рамфьорда (16, 21, 24, 36, 41, 44), являющихся репрезентативными, определяли индекс гигиены ОНI-s, РМА, кровоточивости SBI, PI, глубину пародонтальных карманов. Зондирование с помощью пародонтального зонда провели в 6 участках в области каждого зуба. Рентгенологические исследования проводили с использованием рентген-аппарата Point 3D Combi 500C (PointNix, Корея), позволяющем осуществлять конусно-лучевую компьютерную томографию и цифровую 2D-панорамную съемку.

В ротовой жидкости определяли маркеры костного метаболизма методами иммуноферментного анализа (ИФА). Слюну (ротовую жидкость) собирали натошак, утром, без стимуляции и немедленно замораживали, помещая ее во внутреннюю камеру холодильника при температуре -4°C . Перед началом определения пробы размораживали при комнатной температуре. Методом ИФА в ротовой жидкости определяли концентрацию С-телопептидов (SerumCrossLaps® ELISA), остеокальцина (IMMULITE Osteocalcin). Для изучения влияния медиаторов APUD системы на состояние тканей пародонтального комплекса осуществляли морфологическую диагностику пародонтита с помощью биопсии слизистой оболочки маргинального края десны. Иммуногисто-химическое исследование проводили с использованием моноклональных мышиных антител к серотонину (1:100, CIDtechRes. Comp.), к сосудисто-эндотелиальному фактору роста (VEGF, Clone VG1, Dako, Glostrup, Denmark, титр 1:250), маркеру дендритных клеток CD35 (1:100, Novocastra).

Морфометрический анализ проводили с помощью программы компьютерного анализа изображений «Морфология 5.0» (ВидеоТест, Россия). Использовали 2 количественных показателя – относительную площадь и оптическую плотность экспрессии.

Полученные материалы обрабатывали с использованием программного статистических пакетов программ «EXCEL» и «Statistical Package for Social Science» (SPSS) Version 20.0. Для обозначения центрального положения и абсолютного разброса данных использовали среднее значение и стандартное отклонение в формате « $M\pm s$ ». Оценку уровней значимых ($p<0,05$) и достоверных ($p<0,001$) межгрупповых различий по количественным (метрическим) и порядковым (балльным или полуметрическим) признакам проводили с использованием непараметрических критериев Манна–Уитни и Фишера, по качественным признакам – методом χ^2 -критерий 2×2 . Вычисляли 95% доверительный интервал (ДИ). Анализ корреляционных связей изученных параметров определяли по Спирмену с оценкой статистической значимости каждой корреляционной связи, анализ взаимосвязи параметров – кластерным анализом с использованием критерия Пирсона.

Результаты

По результатам двухэнергетической абсорбциометрии максимальное снижение МПКТ у пациенток с постменопаузальным остеопорозом наблюдалось в области позвонков поясничного отдела позвоночника, представленных трабекулярной костной тканью. Снижение Т-критерия составило от $-2,5$ до $-5,9$ SD. У обследованных с остеопенией показатели Т-критерия составили от -1 до $-2,5$ SD.

Результаты исследования уровней биомаркеров, отражающих метаболизм костной ткани альвеолярных отростков челюстей отражены в табл.

В соответствии с данными ИФА можно констатировать, что усиление степени тяжести пародонтита находилось в прямой зависимости от количественного увеличения концентрации Beta-CrossLaps, характеризующего деструкцию костной ткани, и уменьшения – остеокальцина, отражающего репаративные способности кости. У пациенток с ХГП и нормальной МПК скелета уровень маркеров костного ремоделирования в ротовой жидкости не имел зависимости от возрастной категории женщин. Изменения маркеров ремоделирования костной ткани в

Таблица. Количественные показатели биомаркеров костного метаболизма в ротовой жидкости, ($M\pm m$), нг/мл
Table. Quantitative indicators of oral fluid bone metabolism biomarkers, ($M\pm m$), ng/ml

Параметры Parameters	Группа женщин фертильного возраста с клинически здоровым пародонтом Females of reproductive age with clinically healthy periodontium	Группа пациенток фертильного возраста с ХГП Females of reproductive age with CGP	Группы пациенток в постменопаузе с ХГП и: Groups of postmenopausal patients with CGP and:		
			нормальной МПКТ normal BMD	остеопенией osteopenia	остеопорозом osteoporosis
Остеокальцин Osteocalcin	25,33±0,85	25,42±1,28 20,75±0,83**	23,75±0,64 19,60±0,70**	24,28±1,34 18,54±0,73**	17,25±0,45*** 13,78±0,37***
Beta-CrossLaps Beta-CrossLaps	0,22±0,03	0,23±0,04 0,28±0,03**	0,25±0,03 0,30±0,03**	0,24±0,02 0,36±0,05**	0,43±0,04*** 0,48±0,03***

Примечание. В числителе представлены показатели пациенток с ХГП средней степени тяжести, в знаменателе – пациенток с ХГП тяжелой степени; * – показатели у пациенток с ХГП тяжелой степени имеют достоверное различие со значениями у пациенток с ХГП средней степени тяжести ($p<0,05$); # – показатели имеют достоверные различия со значениями в группе практически здоровых женщин ($p<0,05$); ** – показатели имеют достоверные различия со значениями в группе женщин с ХГП и нормальной МПКТ ($p<0,05$); & – показатели имеют достоверные различия со значениями в группе женщин с ХГП и остеопенией ($p<0,05$).

Note. The numerator shows the indicators in patients with moderate CGP, whereas the denominator – in patients with severe CGP; * – the values in patients with severe CGP significantly differ from the values in patients with moderate CGP ($p<0,05$); # – the values significantly differ from those in the group of practically healthy women ($p<0,05$); ** – the values significantly differ from those in the group of women with CGP and with normal BMD ($p<0,05$); & – the values significantly differ from those in the group of women with CGP and osteopenia ($p<0,05$).

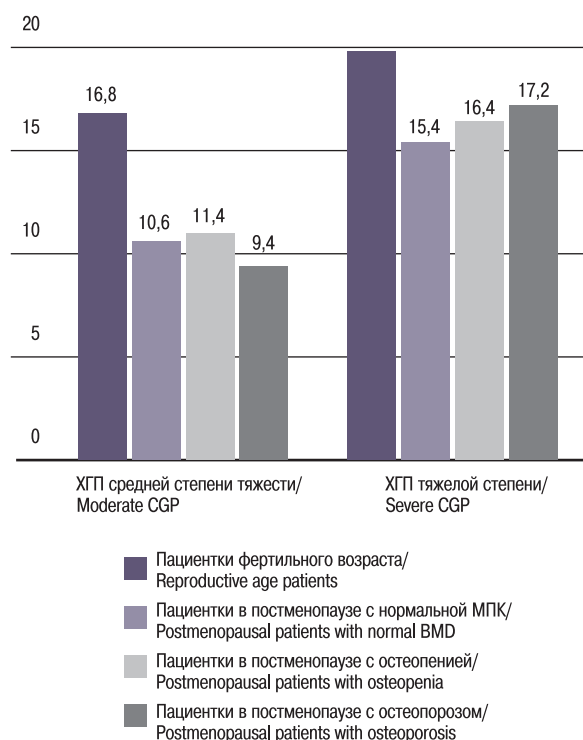

Рис. 1. Относительная площадь экспрессии серотонина у обследованных пациенток, (%)

Figure 1. Relative area of serotonin expression in patients, (%)

ротовой жидкости при пародонтите на фоне остеопороза имели достоверные различия со значениями в группах пациенток с пародонтитом на фоне нормальной МПКТ или остеопении. У пациенток данных групп изменения уровней остеокальцина

и Beta-CrossLaps регистрировали только при пародонтите тяжелой степени. Показатель МПКТ по Т-критерию в области L1–L4 коррелировал со снижением уровня остеокальцина в ротовой жидкости ($r=-0,715$; $p<0,01$) и с нарастанием уровня С-терминального телопептида коллагена I типа ($r=0,588$; $p<0,01$).

Как показали результаты морфометрического анализа, у пациенток, страдающих ХГП на фоне остеопенического синдрома, отмечается рост экспрессии клеток десны, иммунопозитивных к серотонину, по сравнению с этим показателем у здоровых женщин фертильного возраста, у которых относительная площадь экспрессии составила $4,20\pm 0,12\%$ (рис. 1).

Амплификация экспрессии серотонина связано со степенью тяжести пародонтита, а не фоновым состоянием плотности костной ткани скелета. Отмечается корреляционная зависимость увеличения площади экспрессии клеток десны, иммунопозитивных к серотонину ($r=0,566$ и $0,612$; $p<0,001$), с показателями индексов РМА ($55,36\pm 1,29$ при средней степени тяжести и $63,50\pm 2,37$ и тяжелой) и ПИ ($5,22\pm 0,15$ и $6,45\pm 0,14$ соответственно).

Снижение экспрессии VEGF и дендритных клеток в тканях пародонтального комплекса у пациенток как с остеопенией, так и с остеопорозом, достоверно различалась с группами здоровых женщин и женщин в постменопаузе с нормальной МПКТ и обусловлено степенью тяжести ХГП (рис. 2, 3).

Дендритные клетки, имея множество рецепторов распознавания паттернов, сигнализируют о наличии инфекционных агентов, опосредованно стимулируют фагоцитоз гранулоцитами и моноцитами, играют важную роль как во врожденном, так и адаптивном иммунном ответе. За счет редукции экспрессии дендритных клеток у пациенток с нарушениями костного метаболизма подавляется колонизационная резистентность слизистых оболочек, формируются многокомпонентные агрессивные паразитоценозы пародонтальных карманов, поддерживается тяжелое течение пародонтита. Число фибробластов и эпителиоцитов с возрастом при воспалительно-деструктивных процессах в пародонте снижается [17]. VEGF, усиливая

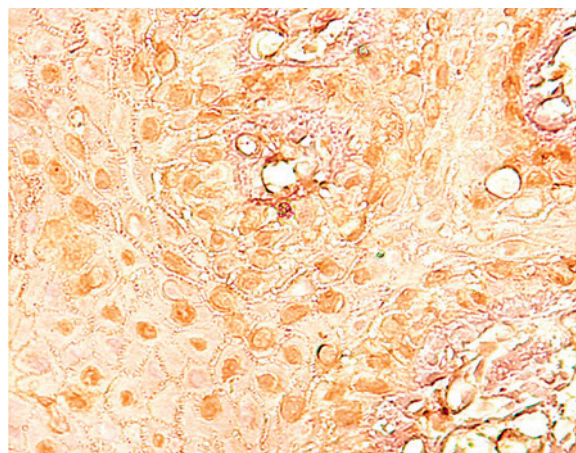


Рис. 2. Биоптат десны

Низкая экспрессия клеток, иммунопозитивных к VEGF, в эпителии десны. Иммуногистохимический метод с антителами к VEGF. Ув. 400. Диагноз: «ХГП тяжелой степени. Постменопаузальный остеопороз».

Figure 2. Gum biopsy

Low expression of VEGF immunopositive cells in the gum epithelium. Immunohistochemical method with antibodies to VEGF. $\times 400$. Diagnosis: "severe chronic generalized periodontitis. Postmenopausal osteoporosis".

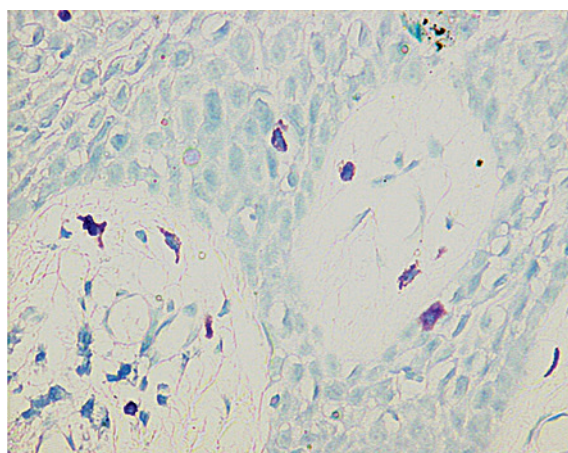


Рис. 3. Биоптат десны

Уменьшение экспрессии дендритных клеток десны (CD35). Иммуногистохимический метод с антителами к CD35. Ув. 400. Диагноз: «ХГП тяжелой степени. Постменопаузальный остеопороз».

Figure 3. Gum biopsy

Decreased expression of gingival dendritic cells (CD35). Immunohistochemical method with antibodies to CD 35. $\times 400$. Diagnosis: "severe chronic generalized periodontitis. Postmenopausal osteoporosis".

ангиогенез и остеогенез, стимулирует процессы репарации в тканях пародонта. Снижение экспрессии VEGF у обследованных женщин ведет к сохранению вялотекущей деструкции тканей пародонтального комплекса. Полученные результаты согласуются с данными других авторов, показывающими, что пародонтит может прогрессировать за счет адаптивного иммунного ответа, а не врожденного иммунного ответа, вызванного дефицитом эстрогена [18].

Заключение

Резорбцию костной ткани альвеолярного отростка при пародонтите можно рассматривать не только как исход воспалительно-деструктивных изменений в тканях пародонта, но и как локальное проявление генерализованного остеопороза в постменопаузе. Корреляция показателя МПКТ по Т-критерию в области L1–L4 с биомаркерами костного метаболизма дает возможность предложить исследование уровня остеокальцина и Beta-CrossLaps в ротовой жидкости как дополнительный лабораторный критерий диагностики местных изменений альвеолярного отростка в постменопаузе.

Морфометрический анализ экспрессии клеток десны, иммунопозитивных к CD35, VEGF можно эффективно использовать в диагностике и оценке эффективности лечения у пациентов данной категории.

ЛИТЕРАТУРА/REFERENCES

1. Ершов В.Е., Родионова С.С., Кривова А.В., Захаров В.П. Демографические тенденции в борьбе с остеопорозом и его последствиями. *РМЖ*. 2019;4:11–4. [Ershov V.E., Rodionova S.S., Krivova A.V., Zakharov V.P. Demographic trends in dealing with osteoporosis and its consequences. *RMJ*. 2019;4:11–4 (In Russ.)].
2. Zhu L., Zhou C., Chen S., et al. Osteoporosis and Alveolar Bone Health in Periodontitis Niche: A Predisposing Factors-Centered Review. *Cells*. 2022;11(21):3380. <https://doi.org/10.3390/cells11213380>.
3. Ayed M.S., Alsharif A.F., Divakar D.D., et al. Evaluating the possible association between systemic osteoporosis and periodontal disease progression in postmenopausal women. *Dis Mon.* 2019;65(6):193–215. <https://doi.org/10.1016/j.disamonth.2018.11.001>.
4. Yu B., Wang C.Y. Osteoporosis and periodontal diseases - An update on their association and mechanistic links. *Periodontol.* 2000;89(1):99–113. <https://doi.org/10.1111/prd.12422>.
5. Al-Daghri N.M., Aziz I., Yakout S., et al. Inflammation as a contributing factor among postmenopausal Saudi women with osteoporosis. *Medicine (Baltimore)*. 2017;96(4):e5780. <https://doi.org/10.1097/MD.0000000000005780>.
6. Fang H., Deng Z., Liu J., et al. The Mechanism of Bone Remodeling After Bone Aging. *Clin. Interv. Aging.* 2022;17:405–15. <https://doi.org/10.2147/CIA.S349604>.
7. Fischer V., Haffner-Luntzer M. Interaction between bone and immune cells: Implications for postmenopausal osteoporosis. *Semin. Cell. Dev. Biol.* 2022;123:14–21. <https://doi.org/10.1016/j.semcdb.2021.05.014>.
8. Du D., Zhou Z., Zhu L., et al. TNF- α suppresses osteogenic differentiation of MSCs by accelerating P2Y2 receptor in estrogen-deficiency induced osteoporosis. *Bone*. 2018;117:161–70. <https://doi.org/10.1016/j.bone.2018.09.012>.
9. Zhang Z., Yue L., Wang Y., et al. A circRNA-miRNA-mRNA network plays a role in the protective effect of diosgenin on alveolar bone loss in ovariectomized rats. *BMC Complement. Med. Ther.* 2020;20(1):220. <https://doi.org/10.1186/s12906-020-03009-z>.
10. Florencio-Silva R., Sasso G.R.S., Sasso-Cerri E., et al. Effects of estrogen status in osteocyte autophagy and its relation to osteocyte viability in alveolar process of ovariectomized rats. *Biomed. Pharmacother.* 2018;98:406–15. <https://doi.org/10.1016/j.biopha.2017.12.089>.
11. Trombelli L., Farina R., Silva C.O., Tatakis D.N. Plaque-induced gingivitis: Case definition and diagnostic considerations. *J. Clin. Periodontol.* 2018;45:S44–67. <https://doi.org/10.1111/jcpe.1293>.
12. Еремин О.В., Островская Л.Ю., Захарова Н.Б. и др. Информативность количественной оценки иммунорегуляторных медиаторов кревicularной жидкости в прогнозировании характера течения воспалительных заболеваний пародонта. *Пародонтология*. 2022;27(3):209–16. <https://doi.org/10.33925/1683-3759-2022-27-3-209-216>. [Eremin O.V., Ostrovskaya L.Yu., Zakharova N.B., et al. The information value of crevicular fluid immunoregulatory mediator quantitative assessment in predicting the nature of the inflammatory periodontal disease course. *Parodontol.* 2022;27(3):209–16. <https://doi.org/10.33925/1683-3759-2022-27-3-209-216> (In Russ.)].
13. Domyuk D.A., Gilmiyarova F.N., Shkarin V.V., et al. Biochemical and immunohistochemical studies of matrix metalloproteinases in periodontal disease pathogenesis affecting children with connective tissue dysplasia syndrome. *Archiv EuroMed.* 2023;13(1):219. <https://doi.org/10.35630/2023/13/1.219>.
14. Ostrovskaya L.Yu., Eremin O.V., Zakharova N.B. Gum fluid biomarkers in personalized diagnostics of inflammatory periodontal diseases. *Archiv EuroMed.* 2021;11(4):126–31. <https://doi.org/10.35630/2199-885X/2021/11/4/30>.
15. Давыдов Б.Н., Доменюк Д.А., Кочконян Т.С. Анализ профиля системы матриксных металлопротеиназ и их эндогенных ингибиторов у детей с заболеваниями пародонта и различными диспластическими фенотипами. *Пародонтология*. 2023;28(4):323–35. <https://doi.org/10.33925/1683-3759-2023-814>. [Davydov B.N., Domyuk D.A., Kochkonyan T.S. Matrix metalloproteinases system profile analysis and their endogenous inhibitors in children with periodontal diseases and various dysplasia phenotypes. *Parodontol.* 2023;28(4):323–35 (In Russ.)].
16. Ostrovskaya L.Yu., Beybulatova D., Zakharova N.B. Gingival fluid as a potential object for diagnostics process. *Archiv EuroMed.* 2020;10(2):104–6. <https://doi.org/10.35630/2199-885X/2020/10/2.27>.
17. Сперанская Е.М., Москвичев Е.В., Кострова О.Ю. и др. Межклеточные контакты, пролиферация и апоптоз эпителия десны у пациентов с пародонтитом после лазерной терапии. *Клин. эксп. морфология*. 2022;11(3):22–9. <https://doi.org/10.31088/CEM2022.11.3.22-29>. [Speranskaya E.M., Moskvichev E.V., Kostrova O.Yu., et al. Intercellular junctions, proliferation, and apoptosis of the gingival epithelium in patients with periodontitis after laser therapy. *Clin. exp. morphology.* 2022;11(3):22–9 (In Russ.)].
18. Lee D.J., Wu L., Shimono M., Piao Z., et al. Differential Mechanism of Periodontitis Progression in Postmenopause. *Front. Physiol.* 2018;9:1098. <https://doi.org/10.3389/fphys.2018.01098>.

Поступила 16.01.2024

Получены положительные рецензии 25.02.24

Принята в печать 05.03.24

Received 16.01.2024

Positive reviews received 25.02.24

Accepted 05.03.24

Вклад авторов. Л.Ю. Островская – концепция и дизайн исследования. А.И. Ханина, Л.В. Аринина, Е.Н. Ситникова, Т.С. Кочконян – сбор и обработка материала. А.В. Лысов, О.О. Иванюта – статистическая обработка данных. А.И. Ханина, Л.Ю. Островская – написание текста. Д.А. Доменюк – редактирование.

Contribution of the authors. L.Y. Ostrovskaya – concept and design of the study. A.I. Khanina, L.V. Arinina, E.N. Sitnikova, T.S. Kochkonyan – collection and processing of the material. A.V. Lysov, O.O. Ivanyuta – statistical data processing. A.I. Khanina, L.Y. Ostrovskaya – writing the text. D.A. Domenyuk – editing.

Информация об авторах:

Островская Лариса Юрьевна – д.м.н., профессор, заведующая кафедрой стоматологии терапевтической Саратовского государственного медицинского университета им. В.И. Разумовского. Адрес: 410012 Саратов, ул. Большая Казачья, д. 112; e-mail: ost-lar@mail.ru. ORCID: <https://orcid.org/0000-0001-8674-1931>.

Ханина Анастасия Игоревна – к.м.н., врач-стоматолог, стоматологическая клиника «Дента Эль». Адрес: 123007 Москва, Хорошевское ш., д. 80; e-mail: kot@khanind.ru. ORCID: <https://orcid.org/0009-0009-9675-6358>.

Лысов Александр Васильевич – аспирант кафедры стоматологии терапевтической Саратовского государственного медицинского университета им. В.И. Разумовского. Адрес: 410012 Саратов, ул. Большая Казачья, д. 112; e-mail: lysov-alexstom@yandex.ru. ORCID: <https://orcid.org/0000-0001-7979-7136>.

Аринина Людмила Владимировна – к.м.н., доцент, доцент кафедры стоматологии терапевтической Саратовского государственного медицинского университета им. В.И. Разумовского. Адрес: 410012 Саратов, ул. Большая Казачья, д. 112; e-mail: lulu81@list.ru. ORCID: <https://orcid.org/0009-0008-1873-4965>.

Ситникова Елизавета Николаевна – ассистент кафедры цифровой стоматологии Российского университета медицины. Адрес: 127994 ГСП-4 Москва, Рахмановский пер, д. 3; e-mail: sitnikova888@gmail.com. ORCID: <https://orcid.org/0009-0000-9744-1053>.

Доменык Дмитрий Анатольевич – д.м.н., доцент, профессор кафедры стоматологии общей практики и детской стоматологии Ставропольского государственного медицинского университета. Адрес: 355017 Ставрополь, ул. Мира, д. 310; e-mail: dome-nyukda@mail.ru. ORCID: <https://orcid.org/0000-0003-4022-5020>.

Кочконян Таусия Суреновна – к.м.н., доцент, доцент кафедры ортопедической стоматологии Кубанского государственного медицинского университета. Адрес: 350063 Краснодар, ул. М. Седина, д. 4; e-mail: kochkonyantaisiya@mail.ru. ORCID: <https://orcid.org/0000-0003-1613-3425>.

Иванюта Олег Олегович – аспирант кафедры стоматологии общей практики и детской стоматологии Ставропольского государственного медицинского

университета. Адрес: 355017 Ставрополь, ул. Мира, д. 310; e-mail: serjei267@gmail.com. ORCID: <https://orcid.org/0000-0001-6421-5340>.

Information about the authors:

Larisa Yurievna Ostrovskaya – Doctor of Medical Sciences, Professor, Head of the Department of Therapeutic Dentistry, Saratov State Medical University named after V.I. Razumovsky. Address: 112 Bolshaya Kazachya st., 410012 Saratov; e-mail: ost-lar@mail.ru. ORCID: <https://orcid.org/0000-0001-8674-1931>.

Anastasia Igorevna Khanina – Candidate of Medical Sciences, Dentist, “Denta El” Dental Clinic. Address: 80 Khoroshevskoye sh., 123007 Moscow; e-mail: kot@khanind.ru. ORCID: <https://orcid.org/0009-0009-9675-6358>.

Alexander Vasilievich Lysov – Postgraduate Student of the Department of Therapeutic Dentistry, Saratov State Medical University named after V.I. Razumovsky. Address: 112 Bolshaya Kazachya st., 410012 Saratov; e-mail: lysov-alexstom@yandex.ru. ORCID: <https://orcid.org/0000-0001-7979-7136>.

Lyudmila Vladimirovna Arinina – Candidate of Medical Sciences, Associate Professor, Associate Professor of the Department of Therapeutic Dentistry, Saratov State Medical University named after V.I. Razumovsky. Address: 112 Bolshaya Kazachya st., 410012 Saratov; e-mail: lulu81@list.ru. ORCID: <https://orcid.org/0009-0008-1873-4965>.

Elizaveta Nikolaevna Sitnikova – Assistant of the Department of Digital Dentistry of the Russian University of Medicine. Address: 3 Rakhmanovsky pereulok, GSP-4, 127994 Moscow; e-mail: sitnikova888@gmail.com. ORCID: <https://orcid.org/0009-0000-9744-1053>.

Dmitry Anatolyevich Domenyuk – Doctor of Medical Sciences, Professor of the Department of General Dentistry and Pediatric Dentistry, Stavropol State Medical University. Address: 10 Mira str., 355017 Stavropol; e-mail: domenyukda@mail.ru. ORCID: <https://orcid.org/0000-0003-4022-5020>.

Taisiya Surenovna Kochkonyan – Candidate of Medical Sciences, Associate Professor of the Department of Prosthetic Dentistry, Kuban State Medical University. Address: 4 M. Sedina str., 350063 Krasnodar; e-mail: kochkonyantaisiya@mail.ru. ORCID: <https://orcid.org/0000-0003-1613-3425>.

Oleg Olegovich Ivanyuta – Postgraduate Student of the Department of General Dentistry and Pediatric Dentistry of the Stavropol State Medical University. Address: 10 Mira str., 355017 Stavropol; e-mail: serjei267@gmail.com. ORCID: <https://orcid.org/0000-0001-6421-5340>.

© Team of authors, 2024 / © Коллектив авторов, 2024

3.1.10. Neurosurgery, 3.3.3. Pathological physiology / 3.1.10. Нейрохирургия, 3.3.3. Патологическая физиология

Changes in the structure of the sodium-potassium pump in different parts of the rat brain after administration of the 1-methyl-4-phenyl-1,2,3,6-tetrahydropyridine neurotoxin

A.G. Korolev^{1,2}, N.M. Kiseleva³, A.N. Inozemtsev¹

¹Department of Higher Nervous Activity, Biological Faculty, Lomonosov Moscow State University, Moscow, Russia

²Department of Physiology, Peoples' Friendship University of Russia, Moscow, Russia

³Department of Pharmacology, The Russian National Research Medical University named after N.I. Pirogov, Moscow, Russia

Contacts: Aleksey Gennadyevich Korolev – korolevpost@gmail.com

Изменения структуры натрий-калиевого насоса в различных отделах головного мозга у крыс после введения нейротоксина 1-метил-4-фенил-1,2,3,6-тетрагидропиридина

А.Г. Королев^{1,2}, Н.М. Киселева³, А.Н. Иноземцев¹

¹Московский государственный университет им. М.В. Ломоносова, биологический факультет, кафедра высшей нервной деятельности, Москва, Россия

²Российский университет дружбы народов, Москва, Россия

³Российский национальный исследовательский медицинский университет им. Н.И. Пирогова, кафедра фармакологии Института фармации и медицинской химии, Москва, Россия

Контакты: Королев Алексей Геннадьевич – korolevpost@gmail.com

在大鼠脑的不同部位注射1-甲基-4-苯基-1,2,3,6-四氢吡啶神经毒素后钠钾泵结构的变化

A.G. Korolev^{1,2}, N.M. Kiseleva³, A.N. Inozemtsev¹

¹Department of Higher Nervous Activity, Biological Faculty, Lomonosov Moscow State University, Moscow, Russia

²Department of Physiology, Peoples' Friendship University of Russia, Moscow, Russia

³Department of Pharmacology, The Russian National Research Medical University named after N.I. Pirogov, Moscow, Russia

通讯作者: Aleksey Gennadyevich Korolev – korolevpost@gmail.com

Introduction. The variety of non-motor symptoms at the preclinical stage of Parkinson's disease makes it relevant to search for adequate and simple methods for their modeling in rodents. Subcutaneous or intraperitoneal administration of the 1-methyl-4-phenyl-1,2,3,6-tetrahydropyridine (MPTP) neurotoxin to mice is one of the most common models of experimental parkinsonism in rodents. Intranasal administration of this neurotoxin to rats remains a less studied but promising way to induce moderate damage to brain dopaminergic neurons without causing motor symptoms in animals.

Material and methods. MPTP was administered intranasally to 28 Wistar rats. After 16 days, 9 brain structures were extracted and the content of three α -subunits of Na/K-ATPase was evaluated by Western Blotting.

Results. We found that a single intranasal administration of neurotoxin to rats led to a decrease in the content of $\alpha 1$ - and $\alpha 2$ -subunits and an increase in the content of $\alpha 3$ -subunits of Na/K-ATPase in various parts of the rat cerebral cortex, including the olfactory bulbs. In subcortical structures, changes were found only in the striatum and hippocampus.

Conclusions. The obtained data suggest a change in the functional activity of brain neurons in the structures associated with the acquisition and execution of instrumental reflexes in rats.

Key words: parkinsonism, MPTP, intranasal, Na/K-ATPase

Conflicts of interest. The authors have no conflicts of interest to declare.

Funding. The research was carried out within the framework of the scientific project of the state assignment of the Lomonosov Moscow State University (No.121032500080-8).

For citation: Korolev A.G., Kiseleva N.M., Inozemtsev A.N. Changes in the structure of the sodium-potassium pump in different parts of the rat brain after administration of the 1-methyl-4-phenyl-1,2,3,6-tetrahydropyridine neurotoxin. *Head and neck. Russian Journal.* 2024;12(2):26–30

Doi: 10.25792/HN.2024.12.2.26-30

The authors are responsible for the originality of the data presented and the possibility of publishing illustrative material – tables, drawings, photographs of patients.

Введение. Многообразие немоторных нарушений болезни Паркинсона на доклинической стадии развития заболевания делает актуальным поиск адекватных и простых способов их моделирования на грызунах. Подкожное или внутрибрюшинное введение нейротоксина 1-метил-4-фенил-1,2,3,6-тетрагидропиридина (МФТП) мышам является одной из наиболее распространенных моделей экспериментального паркинсонизма на грызунах. Интраназальное введение данного нейротоксина крысам остается менее изученным, но перспективным способом вызвать у животных умеренное повреждение дофаминергических нейронов головного мозга без моторной симптоматики.

Материал и методы. МФТП вводили интраназально 28 крысам Wistar. Через 16 дней извлекали 9 структур головного мозга и методом Вестерн-Блоттинга оценивали содержание трех α -субъединиц Na/K-АТФазы.

Результаты. Установлено, что однократное интраназальное введение нейротоксина крысам привело к снижению содержания α 1- и α 2- субъединиц и росту числа α 3-субъединиц Na/K-АТФазы в различных отделах коры головного мозга крыс, в т.ч. в обонятельных луковицах. В подкорковых структурах изменения были выявлены только в стриатуме и гиппокампе.

Выводы. Полученные данные позволяют предположить изменение функциональной активности нейронов головного мозга в структурах, связанных с выработкой и воспроизведением инструментальных рефлексов у крыс.

Ключевые слова: паркинсонизм, МФТП, интраназальное введение, Na/K-АТФаза

Конфликт интересов. Авторы заявляют об отсутствии конфликта интересов.

Финансирование. Исследование выполнено в рамках научного проекта государственного задания МГУ имени М.В. Ломоносова (тема №121032500080-8).

Для цитирования: Королев А.Г., Киселева Н.М., Иноземцев А.Н. Изменения структуры натрий-калиевого насоса в различных отделах головного мозга у крыс после введения нейротоксина 1-метил-4-фенил-1,2,3,6-тетрагидропиридина. 2024;12(2):26–30

Doi: 10.25792/HN.2024.12.2.26-30

Авторы несут ответственность за оригинальность представленных данных и возможность публикации иллюстративного материала – таблиц, рисунков, фотографий пациентов.

简介: 帕金森病临床前阶段非运动症状的多样性使得寻找适当且简单的建模方法在啮齿动物中变得重要。向小鼠皮下或腹膜内注射1-甲基-4-苯基-1,2,3,6-四氢吡啶 (MPTP) 神经毒素是实验性帕金森病啮齿动物模型中最常见的模型之一。向大鼠鼻内注射该神经毒素的方法虽然研究较少, 但显示出在不引起动物运动症状的情况下诱导大脑多巴胺能神经元中度损伤的潜力。

材料和方法: 向28只Wistar大鼠鼻内注射MPTP。16天后, 提取了9个脑结构, 并通过Western Blotting评估了三种 α 亚基Na/K-ATPase的含量。

结果。我们发现, 向大鼠单次鼻内注射神经毒素导致 α 1和 α 2亚基含量减少, α 3亚基含量增加, 这种变化发生在包括嗅球在内的大鼠大脑皮层的各个部分。在皮层下结构中, 仅在纹状体和海马中发现了变化。

结论: 所获得的数据表明, 与大鼠获取和执行工具反射有关的结构中的大脑神经元功能活动发生了变化。

关键词: 帕金森病, MPTP, 鼻内, Na/K-ATPase

利益冲突: 作者声明没有利益冲突。

资助: 该研究是在莫斯科国立罗蒙诺索夫大学国家任务科学项目框架内进行的 (编号121032500080-8)。

引用本文: Korolev A.G., Kiseleva N.M., Inozemtsev A.N. Changes in the structure of the sodium-potassium pump in different parts of the rat brain after administration of the 1-methyl 4-phenyl-1,2,3,6-tetrahydropyridine neurotoxin. Head and neck. Russian Journal. 2024;12(2):26–30

Doi: 10.25792/HN.2024.12.2.26-30

作者负责所呈现数据的原创性以及出版插图材料的可能性——包括表格、图画、病人照片。

Введение

Болезнь Паркинсона (БП) является вторым по распространенности нейродегенеративным заболеванием после болезни Альцгеймера. Ведущей симптоматикой БП являются моторные нарушения в виде брадикинезии, мышечной ригидности и тре-

мора покоя. Болезнь сопровождается широким спектром немоторных симптомов. К ним относятся психические и когнитивные нарушения, вегетативные, болевые и сенсорные [1]. Особенностью немоторных симптомов является их раннее появление (за годы до моторных), когда существенной гибели дофаминергических нейронов черной субстанции еще не происходит.

Стандартные методики моделирования БП на грызунах с использованием нейротоксинов нацелены на гибель столь существенного числа дофаминергических нейронов (>90%), что их можно соотнести с уже развернутой картиной заболевания. Для моделирования ранней стадии БП с помощью уже известных нейротоксинов (МФТП, 6-OHDA, ротенон) обычно используется 2 подхода – снижение дозировки или выбор альтернативного способа их введения [2]. Одним из таких методов является интраназальное введение МФТП крысам [3]. Ранее было показано, что в данной модели хорошо воспроизводится окислительный стресс [4] и умеренное снижение уровня дофамина в черной субстанции и стриатуме [5]. Развиваются и нарушения обучения в виде снижения скорости выработки и воспроизведения инструментальных рефлексов [6]. В большинстве исследований паркинсоноподобного синдрома на грызунах и приматах акцент делается на молекулярных механизмах, связанных с окислительным стрессом. Исследований, посвященных структурным или функциональным изменениям Na⁺/K⁺-АТФ-азы в головном мозге крыс на ранней стадии паркинсонизма, проведено не было.

Цель исследования: оценить изменения числа различных изоформ α -субъединицы Na/K-АТФазы в модели МФТП-индуцированного паркинсоноподобного синдрома у крыс.

Материал и методы

Работа выполнена на 28 аутбредных крысах линии Вистар (самцы, средний вес 250 г). Содержание животных и использованные процедуры соответствовали биоэтическим требованиям Декларации ЕС (Declaration ES 2010).

Животные были разделены на 2 группы: контрольные животные (n=14) и экспериментальные (n=14). Экспериментальным крысам однократно, интраназально, вводили нейротоксин МФТП (Sigma Chemical Co., США). Для этого МФТП растворяли в физиологическом растворе (0,9% NaCl) в концентрации 20 мг/мл. Крыс фиксировали, а нос поднимали вертикально. Полученный раствор нейротоксина с помощью микропипетки вводили в каждую ноздрю в дозировке 1 мг/ноздрия. Интервал между введениями составлял 1 минуту, чтобы не затруднять дыхание животного. Контрольным крысам вместо МФТП вводили физиологический раствор эквивалентного объема.

Спустя 16 дней крыс декапитировали, и на холоде извлекали следующие структуры мозга: обонятельные луковицы, фронтальную кору, моторную кору, зрительную кору, мозжечок, гиппокамп, миндалины, стриатум, гипоталамус.

гиппокамп, миндалины, стриатум и гипоталамус. Выделенные структуры замораживали в жидком азоте и хранили при -70 °С.

После стандартной подготовки образцов методом Western Blotting [7] детектировали α -субъединицы Na/K-АТФазы в различных отделах мозга крыс. Электрофоретический анализ проводили в камере для вертикального электрофореза фирмы «Bio Rad» (США) при постоянной силе тока (40 мА на один гель). Хемилюминесценцию регистрировали в приборе ChemiDoc XRS+ фирмы «Bio Rad», регистрировали накопление сигнала каждые 2 секунды в течение 2 минут. Для построения графиков использовали значения уровня люминесценции (в условных единицах) полос α -субъединиц, нормированные на значения уровня люминесценции полос GAPDH, использованной в качестве контроля нанесения.

Статистическую обработку результатов проводили с использованием непараметрического критерия Манна–Уитни в компьютерной программе «Statistica 8.0».

Результаты

При физическом осмотре и наблюдении за крысами в арене «Открытого поля» моторных нарушений не было выявлено ни у одного из животных, получавших нейротоксин.

Интраназальное введение МФТП крысам в целом оказало разнонаправленное влияние на количественное распределение всех трех α -субъединиц Na/K-АТФазы в некоторых структурах головного мозга крыс. Выявлено значимое уменьшение, относительно контрольных значений, числа $\alpha 1$ -субъединиц Na/K-АТФазы (рис. 1) во фронтальной коре (p<0,05) и мозжечке (p<0,05). В стриатуме, напротив, значимое увеличение данной субъединицы (p<0,05). Число $\alpha 2$ -субъединиц Na/K-АТФазы (рис. 2) значимо снижалось относительно контроля в таких структурах мозга, как обонятельные луковицы (p<0,05), моторная кора (p<0,05) и гиппокамп (p<0,01). Введение нейротоксина значимо увеличило, относительно контроля, число $\alpha 3$ -субъединиц Na/K-АТФазы (рис. 3) в обонятельных луковицах (p<0,05), фронтальной коре (p<0,05), зрительной коре (p<0,01) и мозжечке (p<0,05).

Наиболее выраженные изменения в виде одновременного снижения числа $\alpha 1$ - и увеличения $\alpha 3$ -субъединиц Na/K-АТФазы произошли во фронтальной коре и мозжечке. В обонятельных луковицах аналогичный сдвиг произошел между $\alpha 2$ - и $\alpha 3$ -субъединицами. Общая картина изменений характеризуется преобладанием $\alpha 3$ -субъединиц над остальными двумя изоформами.

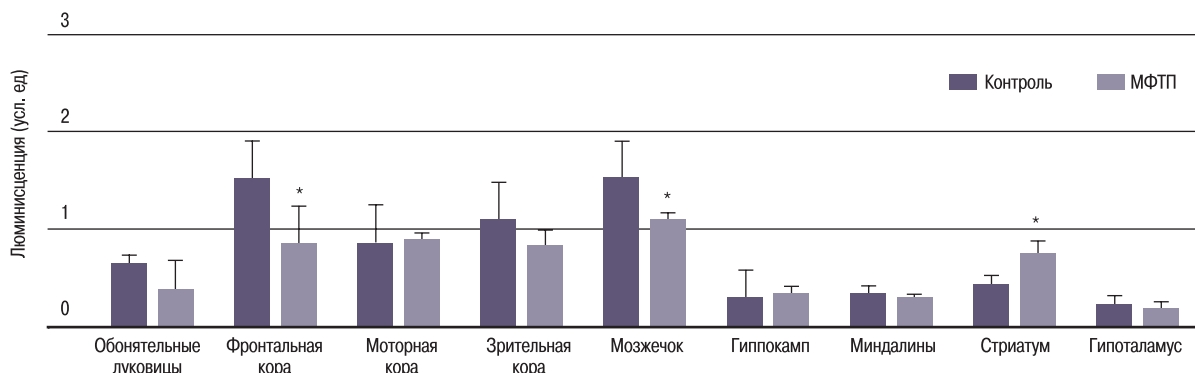


Рис. 1. Распределение $\alpha 1$ -субъединиц Na/K-АТФазы в разных отделах мозга крыс

* – p<0,05 относительно контроля.

Figure 1. Distribution of $\alpha 1$ -subunits of Na/K-ATPase in different parts of the rat brain

* - p<0.05 relative to control.

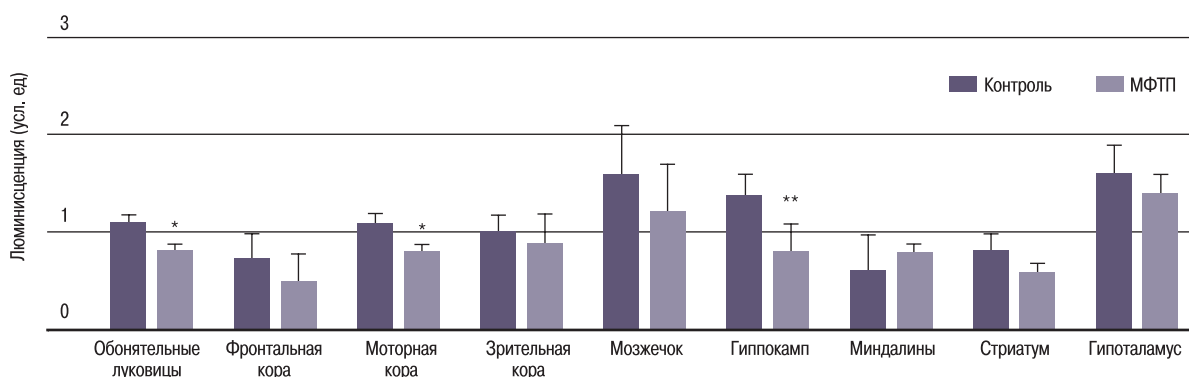


Рис. 2. Распределение $\alpha 2$ -субъединиц Na/K-АТФазы в разных отделах мозга крыс

* – $p < 0,05$ относительно контроля, ** – $p < 0,01$ относительно контроля.

Figure 2. Distribution of $\alpha 2$ -subunits of Na/K-ATPase in different parts of the rat brain

* - $p < 0.05$ relative to control, ** - $p < 0.01$ relative to control.

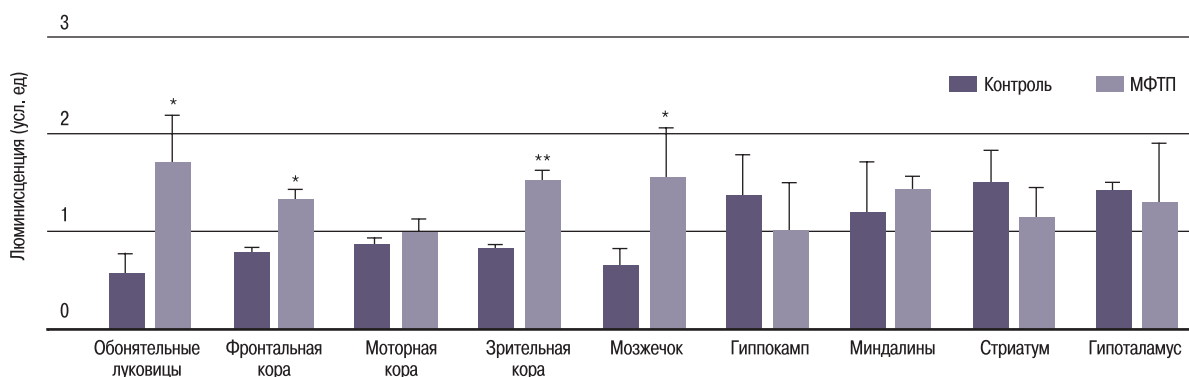
Обсуждение

Интраназальное введение МФТП крысам оказало влияние на один из фундаментальных механизмов, регулирующих ионный состав клетки и вносящих вклад в ее мембранный потенциал – Na/K-АТФазу. Снижение экспрессии двух α -субъединиц и преобладание одной α -субъединицы согласуется с исследованиями, в которых обнаружены как положительные, так и отрицательные связи между экспрессией α -субъединиц [8]. Известно, что изоформы α -субъединиц, выполняющие каталитическую функцию, обладают различным сродством к ионам K^+ и Na^+ [9]: $\alpha 1$ -субъединице (экспрессируется во всех типах клеток) присуще высокое сродство к ионам K^+ , $\alpha 2$ -субъединице (экспрессируется в астроцитах) присуще низкое сродство к ионам K^+ . Функциональная активность этих субъединиц обеспечивает депонирование ионов K^+ в состоянии покоя и высокой активности нейронов. Третья $\alpha 3$ субъединица (экспрессируется в аксонах и дендритах нейронов) обладает низким сродством к Na^+ и обеспечивает клиренс иона в активно-возбуждающихся нейронах.

Принимая во внимание свойства перечисленных субъединиц, нами сделан вывод, что под действием МФТП, преимущественно в корковых структурах головного мозга крыс, сформировался

способствует увеличению внеклеточной концентрации K^+ и снижению внутриклеточной концентрации Na^+ . Такое изменение градиентов концентрации способно изменить проницаемость мембраны нейронов для соответствующих ионов и сдвинуть потенциал покоя нейронов в сторону положительных значений. Это в свою очередь способно оказать негативное воздействие на спайковую активность нейронов. Кроме этого $\alpha 1$ - и $\alpha 2$ -субъединицы вовлечены в удаление избыточного глутамата из синаптической щели, и нарушение этого процесса может способствовать эксайтотоксичности данного медиатора [10]. С другой стороны, выявленный профиль экспрессии субъединиц Na/K-АТФазы может носить и компенсаторный характер как ответ на оксидативный стресс и гибель нейронов.

Поскольку, $\alpha 3$ -субъединица имеет повышенное сродство с α -синуклеином, это может способствовать его агрегации на мембранах нейронов [11]. Перечисленные изменения, выявленные во фронтальной коре, гиппокампе и стриатуме, согласуются с вышеупомянутыми работами, в которых интраназальное введение МФТП крысам нарушило выработку инструментальных рефлексов и для которых указанные структуры играют ключевую роль [12]. Нарушение ионного баланса и эксайтотоксичность глутамата на фоне окислительного стресса в гиппокампе являются факторами, провоцирующими экспрессию генов,



такой профиль экспрессии субъединиц Na/K-АТФазы, который запускающих гибель клеток [13, 14].

Рис. 3. Распределение $\alpha 3$ -субъединиц Na/K-АТФазы в разных отделах мозга крыс

* – $p < 0,05$ относительно контроля, ** – $p < 0,01$ относительно контроля.

Figure 3. Distribution of $\alpha 3$ -subunits of Na/K-ATPase in different parts of the rat brain

- $p < 0.05$ relative to control, ** - $p < 0.01$ relative to control.

Обонятельная дисфункция – это один из ранних признаков БП, который возникает раньше, чем моторные и когнитивные нарушения [15, 16]. Обнаруженные нами изменения α -субъединиц Na/K-АТФазы в обонятельных луковицах, до развития двигательных нарушений подтверждает, что методика интраназального введения МФТП крысам является методикой формирования латентного периода БП.

Заключение

Интраназальное введение МФТП крысам приводит к разнонаправленному изменению экспрессии α -субъединиц Na/K-АТФазы в головном мозге крыс. Установившийся под действием нейротоксина профиль экспрессии субъединиц Na/K-АТФазы гипотетически способен нарушить ионный баланс в межклеточной и экстраклеточной средах головного мозга и оказать влияние на возбудимость нейронов в различных структурах, в т.ч. и ответственных за обучение.

ЛИТЕРАТУРА/REFERENCES

- Schapira A.H.V., Chaudhuri K.R., Jenner P. Non-motor features of Parkinson disease. *Nat. Rev. Neurosci.* 2017;18(7):435–50.
- Kolacheva A., Pavlova E., Bannikova A., Bogdanov V., et al. The Gene Expression of Proteins Involved in Intercellular Signaling and Neurodegeneration in the Substantia Nigra in a Mouse Subchronic Model of Parkinson's Disease. *Int. J. Mol. Sci.* 2023;24(3):3027.
- Prediger R.D., Batista L.C., Medeiros R., et al. The risk is in the air: Intranasal administration of MPTP to rats reproducing clinical features of Parkinson's disease. *Exp. Neurol.* 2006;202(2):391–403.
- Бережной Д.С., Куликова О.И., Федорова Т.Н., и др. Нейрохимические и поведенческие нарушения в модели ранней стадии паркинсонизма у крыс Вистар при интраназальном введении МФТП. *Журнал высшей нервной деятельности им. И.П. Павлова.* 2018;68(4):1–10. [Berezhnou D.S., Kulikova O.I., Fedorova T.N., et al. Neurochemical and behavioral disorders in the model of early-stage parkinsonism in Wistar rats with intranasal administration of MPTP. *Zhurnal vysshej nervnoj dejatel'nosti im. IP Pavlova.* 2018;68(4):1–10 (In Russ.)].
- Castro A.A., Ghisoni K., Latini A., et al. Lithium and valproate prevent olfactory discrimination and short-term memory impairments in the intranasal 1-methyl-4-phenyl-1,2,3,6-tetrahydropyridine (MPTP) rat model of Parkinson's disease. *Behav. Brain Res.* 2012;229(1):208–15.
- Королев А.Г., Новоселецкая А.В., Киселева Н.М. Возможность коррекции пептидами тимуса нарушений обучения на модели паркинсоноподобного синдрома. *РМЖ.* 2018;24(6):310–15 [Korolev A.G., Novoseletskaia A.V., Kiseleva N.M. abnormality in learning on the model of Parkinson-like syndrome: the correctability by thymus peptides. *RMJ.* 2018;24(6):310-15 (In Russ.)].
- Rekstina V.V., Sabirzyanova T.A., Sabirzyanov F.A., et al. The Post-Translational Modifications, Localization, and Mode of Attachment of Non-Covalently Bound Glucanoyltransglycosylases of Yeast Cell Wall as a Key to Understanding their Functioning. *Int. J. Mol. Sci.* 2020;21(21):8304.
- Singh S.V., Fedorova O.V., Wei W., et al. Na⁺, K⁺-ATPase α Isoforms and Endogenous Cardiac Steroids in Prefrontal Cortex of Bipolar Patients and Controls. *Int. J. Mol. Sci.* 2020;21(16):5912.
- Clausen M.V., Hilbers F., Poulsen H. The Structure and Function of the Na,K-ATPase Isoforms in Health and Disease. *Front. Physiol.* 2017;6(8):371.
- Illarionova N.B., Brismar H., Aperia A., Gunnarson E. Role of Na,K-ATPase $\alpha 1$ and $\alpha 2$ isoforms in the support of astrocyte glutamate uptake. *PLoS One.* 2014;9(6):e98469.

- Shrivastava A.N., Redeker V., Fritz N., et al. α -synuclein assemblies sequester neuronal $\alpha 3$ -Na⁺/K⁺-ATPase and impair Na⁺ gradient. *EMBO J.* 2015;34(19):2408–23.
- LeDoux J.E., Moscarello J., Sears R., Campese V. The birth, death and resurrection of avoidance: a reconceptualization of a troubled paradigm. *Mol. Psychiatry.* 2017;22(1):24–36.
- Kastyro I.V., Mikhalskaia P.V., Khamidulin G.V., et al. Expression of the P53 Protein and Morphological Changes in Neurons in the Pyramidal Layer of the Hippocampus After Simulation of Surgical Interventions in the Nasal Cavity in Rats. *Cell. Physiol. Biochem.* 2023;57(1):23–33.
- Torshin V.I., Kastyro I.V., Reshetov I.V., et al. The Relationship between p53-Positive Neurons and Dark Neurons in the Hippocampus of Rats after Surgical Interventions on the Nasal Septum. *Dokl. Biochem. Biophys.* 2022;502(1):30–5.
- Fatuzzo I., Niccolini G.F., Zoccali F., et al. Neurons, Nose, and Neurodegenerative Diseases: Olfactory Function and Cognitive Impairment. *Int. J. Mol. Sci.* 2023;24(3):2117.
- Похабов Д.В., Похабов Д.Д., Абрамов В.Г. и др. Новый подход в дифференциальной диагностике больных с болезнью Паркинсона и эссенциальным тремором. *Журнал неврологии и психиатрии им. С.С. Корсакова.* 2020;120(12):18–24. [Pokhabov D.V., Pokhabov D.D., Abramov V.G., et al. A new approach in the differential diagnosis of patients with Parkinson's disease and essential tremor. *Zh Nevrol Psikhiatr Im S S Korsakova.* 2020;120(12):18–24 (In Russ.)].

Поступила 11.01.2024

Получены положительные рецензии 25.02.24

Принята в печать 05.03.24

Received 11.01.2024

Positive reviews received 25.02.24

Accepted 05.03.24

Информация об авторах:

Королев Алексей Геннадьевич – ассистент кафедры нормальной физиологии ФГАОУ ВО Российский университет дружбы народов, кафедра высшей нервной деятельности биологического факультета Московского государственного университета им. М.В. Ломоносова. ORCID: 0000-0003-0828-7715.

Киселева Нина Михайловна – д.б.н., профессор, кафедра Фармакологии Института фармации и медицинской химии, главный научный сотрудник, научно-испытательный центр, главный научный сотрудник отдела медицинской химии и токсикологии, ФГАОУ ВО Российский национальный исследовательский медицинский университет им. Н.И. Пирогова Минздрава РФ. ORCID: 0000-0003-1754-9051.

Иноземцев Анатолий Николаевич – д.б.н., ведущий научный сотрудник кафедры высшей нервной деятельности биологического факультета Московского государственного университета им. М.В. Ломоносова. ORCID: 0000-0002-5059-3241.

Information about the authors:

Alexey Gennadievich Korolev – Assistant of the Department of Physiology, Peoples' Friendship University of Russia, Russia, Moscow; Department of Higher Nervous Activity, Biological Faculty, Lomonosov Moscow State University. ORCID: 0000-0003-0828-7715.

Nina Mikhailovna Kiseleva – Doctor of Biological Sciences, Professor, Department of Pharmacology, Institute of Pharmacy and Medicinal Chemistry, Chief Researcher, Research and Testing Center, Chief Researcher, Department of Medicinal Chemistry and Toxicology, The Russian National Research Medical University named after N.I. Pirogov. ORCID: 0000-0003-1754-9051.

Anatoly Nikolaevich Inozemtsev – Doctor of Biological Sciences, Leading Researcher, Department of Higher Nervous Activity, Biological Faculty, Lomonosov Moscow State University. ORCID: 0000-0002-5059-3241.

© Team of authors, 2024 / © Коллектив авторов, 2024

3.1.7. Dentistry, 3.1.2. Maxillofacial surgery, 3.1.25. Radiation diagnostics /

3.1.7. Стоматология, 3.1.2. Челюстно-лицевая хирургия, 3.1.25. Лучевая диагностика

Assessing the accuracy of postoperative results of virtual planning of the surgical stage in the combined treatment of patients with gnathic forms of malocclusion

S.A. Kolchin ¹, A.Yu. Drobyshev ², K.A. Kurakin ³, T.M. Dibirov ², A.A. Miterev ²

¹Private Dental Clinic "Doctor Levin", Moscow, Russia

²FBEI HPE A.I. Yevdokimov Moscow State University of Medicine and Dentistry, Moscow, Russia

³"Klazko" Clinic, Moscow, Russia

Contacts: Kolchin Sergey Alexandrovich – dr.sergei.kolchin@gmail.com

Оценка точности послеоперационных результатов виртуального планирования хирургического этапа комбинированного лечения пациентов с гнатическими формами патологии прикуса

С.А. Колчин ¹, А.Ю. Дробышев ², К.А. Куракин ³, Т.М. Дибиров ², А.А. Митерев ²

¹Клиника Центр частной стоматологии «Доктор Левин», Москва, Россия

²ФГБОУ ВО «Российский университет медицины» Минздрава России, Москва, Россия

³Клиника Клазко, Москва, Россия

Контакты: Колчин Сергей Александрович – dr.sergei.kolchin@gmail.com

评估在联合治疗颌面畸形患者时，手术阶段的虚拟规划的术后结果的准确性

S.A. Kolchin ¹, A.Yu. Drobyshev ², K.A. Kurakin ³, T.M. Dibirov ², A.A. Miterev ²

¹Private Dental Clinic "Doctor Levin", Moscow, Russia

²FBEI HPE A.I. Yevdokimov Moscow State University of Medicine and Dentistry, Moscow, Russia

³"Klazko" Clinic, Moscow, Russia

通讯作者: Kolchin Sergey Alexandrovich – dr.sergei.kolchin@gmail.com

Purpose of the study. To improve the methods of preoperative planning of the surgical stage in the combined treatment of patients with jaw abnormalities using 3D technologies with subsequent assessment of the accuracy of the result obtained.

Material and methods. The study group included 90 patients with jaw malformations aged from 18 to 45 years. In the period from 2017 to 2021. Comprehensive examination, preoperative virtual planning, and combined treatment of the dentoalveolar abnormalities were performed in 45 female and 45 male patients. The patients were assigned into 3 equal groups of 30 subjects depending on the planning method. The quality of preoperative planning and postoperative results were assessed using 35 cephalometric measurements.

Results. According to the results of calculating the absolute magnitude of planned and actual relocations, as well as the deviation of postoperative values from the plan for each of the 35 measurements, inconsistencies were revealed in 20 of 35 coordinates in the FIRST group. The SECOND group showed inconsistencies in only 4 of the 35 measurements. The THIRD group had discrepancies in 7 out of 35 measurements.

Conclusion. The development of digital technologies in medicine has generated a wide range of tools to improve the accuracy of surgical planning and visualization of expected changes in the patient. The use of three-dimensional (3D) imaging techniques allows to combine information about the structure of the soft tissues of the face, facial skeleton, and dentition. Computer simulation of operations is becoming an increasingly important tool in the field of maxillofacial surgery, as it provides superior opportunities for preoperative planning and reduction of possible risks at all stages – before, during, and after surgery.

Key words: orthognathic surgery, virtual surgical planning, 3D analysis, CAD/CAM surgical splint, 3D-printed surgical splint

Conflicts of interest. The authors have no conflicts of interest to declare.

Funding. There was no funding for this study.

For citation: Kolchin S.A., Drobyshev A.Yu., Kurakin K.A., Dibirov T.M., Miterev A.A. Assessing the accuracy of postoperative results of virtual planning of the surgical stage in the combined treatment of patients with gnathic forms of malocclusion. *Head and neck. Russian Journal.* 2024;12(2):31–38

Doi: 10.25792/HN.2024.12.2.31-38

The authors are responsible for the originality of the data presented and the possibility of publishing illustrative material – tables, drawings, photographs of patients.

Цель исследования. Усовершенствование методов предоперационного планирования хирургического этапа комбинированного лечения пациентов с аномалиями челюстей с применением 3D-технологий с последующей оценкой точности полученного результата.

Материал и методы. В исследуемые группы вошли 90 пациентов с аномалиями развития челюстей в период с 2017 по 2021 г. в возрасте от 18 до 45 лет. Комплексное обследование, предоперационное виртуальное планирование и комбинированное лечение зубочелюстных аномалий провели 45 пациентам женского пола, 45 – мужского. Пациенты были распределены в 3 группы по 30 человек в зависимости от метода планирования. Оценку качества предоперационного планирования и послеоперационных результатов проводили по 35 цефалометрическим координатам.

Результаты. По результатам вычисления абсолютного размера планового и фактических перемещений, а также отклонения значений после операции от плана для каждой из 35 координат для первой группы были выявлены несоответствия в 20 из 35 координат. Для второй группы показали несоответствия только в 4 из 35 координат. Для третьей группы выявили несоответствия в 7 из 35 координат.

Заключение. Развитие цифровых технологий в медицине привело к появлению широкого спектра инструментов, направленных на повышение точности планирования операций и визуализации ожидаемых изменений у пациента. Использование трехмерных (3D) методов визуализации позволяет объединить информацию о структуре мягких тканей лица, лицевого скелета и зубного ряда. Компьютерное моделирование операций становится все более важным инструментом в области челюстно-лицевой хирургии, т.к. это предоставляет улучшенные возможности для предоперационного планирования и снижения возможных рисков на всех этапах – до, во время и после операции.

Ключевые слова: ортогнатическая хирургия, виртуальное хирургическое планирование, 3D анализ, CAD/CAM сплинт, 3D печать хирургического сплинта

Конфликт интересов. Авторы заявляют об отсутствии конфликта интересов.

Финансирование. Работа выполнена без спонсорской поддержки.

Для цитирования. Колчин С.А., Дробышев А.Ю., Куракин К.А., Дибиров Т.М., Митерев А.А. Оценка точности послеоперационных результатов виртуального планирования хирургического этапа комбинированного лечения пациентов с гнатическими формами патологии прикуса. *Head and neck. Российский журнал.* 2024;12(2):31–38

Doi: 10.25792/HN.2024.12.2.31-38

Авторы несут ответственность за оригинальность представленных данных и возможность публикации иллюстративного материала – таблиц, рисунков, фотографий пациентов.

研究目的：利用3D技术改进手术阶段的术前计划，结合治疗患者的颌面异常，并随后评估所得结果的准确性。

材料和方法：研究组包括90名年龄在18至45岁之间、从2017年到2021年期间的颌面畸形患者。对45名女性和45名男性患者进行了全面检查、术前虚拟规划以及牙槽骨异常的联合治疗。根据计划方法，将患者分为三个各含30名受试者的相等组。使用35项头颅测量评估术前计划和术后结果的质量。

结果：根据计划和实际迁移量的绝对大小的计算结果，以及术后值与计划的偏差，第一组在35个坐标中有20个显示不一致。第二组仅在35个测量中有4个不一致。第三组在35个测量中有7个不一致。

结论：医学中数字技术的发展产生了改进手术计划精度和预期变化可视化的广泛工具。使用三维（3D）成像技术可以结合有关面部软组织、面骨骼和牙齿的信息。手术的计算机模拟正成为颌面外科领域日益重要的工具，因为它为术前计划提供了超越的机会，并减少了手术前、中、后各阶段的潜在风险。

关键词：矫形外科手术，虚拟手术规划，3D分析，CAD/CAM手术夹板，3D打印手术夹板

利益冲突：作者声明没有利益冲突。

资助：这项研究没有获得资助。

引用本文：Kolchin S.A., Drobyshev A.Yu., Kurakin K.A., Dibirov T.M., Miterev A.A. Assessing the accuracy of postoperative results of virtual planning of the surgical stage in the combined treatment of patients with gnathic forms of malocclusion. *Head and neck. Russian Journal.* 2024;12(2):31–38

Doi: 10.25792/HN.2024.12.2.31-38

作者负责所呈现数据的原创性以及出版插图材料的可能性——包括表格、图画、病人照片。

Введение

Точное планирование лечения – один из основных этапов ортогнатической хирургии для получения оптимальных эстетических и окклюзионных результатов [1–4]. Тщательное планирование хирургического этапа комбинированного лечения пациентов с аномалиями развития челюстей играет ключевую роль в достижении оптимальных эстетических и функциональных результатов [1, 5–6, 15].

В последние годы значительные успехи были достигнуты в области диагностики, предоперационного планирования и лечения пациентов с аномалиями челюстей [8–9, 13, 15]. Применение современных методов диагностики, таких как конусно-лучевая объемная томография (КЛКТ), стереофотограмметрия и трехмерные программы компьютерного моделирования, обеспечивает получение точной и достоверной информации о строении черепа и мягких тканей лица [7, 10, 16].

Поэтому представляется актуальным поиск наиболее оптимальных методик планирования, направленных на повышение эффективности и качества проводимого лечения и предупреждение возникновения осложнений [1, 4, 16, 17], а также поиск наиболее точных методов оценки качества планируемого и проведенного хирургического лечения.

Материал и методы

В исследуемые группы вошли 90 пациентов в возрасте от 18 до 45 лет, распределенные в 3 равные группы по 30 человек, в период с 2017 по 2021 г. Каждая группа представлена пациентами с диагнозом II и III скелетный класс. Комплексное обследование, предоперационное виртуальное планирование и комбинированное лечение зубочелюстных аномалий провели 45 пациентам женского пола, 45 – мужского. Оценка качества предоперационного планирования и послеоперационных результатов проводили по 35 цефалометрическим координатам.

Первая группа была представлена пациентами, которым проводился метод планирования с использованием хирургии гипсовых моделей и изготовлением акриловых сплнтов в зуботехнической лаборатории. Во второй группе использовался метод 3D-планирования в виртуальном программном обеспечении, с последующим изготовлением сплнтов с помощью 3D-принтера. В третьей группе также использовали метод 3D-планирования в виртуальном программном обеспечении, но сплнты были отфрезерованы при помощи CAD/CAM технологий.

Пациентам провели клинические и дополнительные методы обследования (КЛКТ, 3D-фотографирование, сканирование гипсовых моделей). Для планирования хирургического этапа комбинированного лечения использовали Dolphin Imaging 11.98.

Сопоставляли КЛКТ с 3D-фото пациента и сканированными моделями челюстей, проводили виртуальную остеотомию верхней челюсти по типу ЛеФорI, межкортикальную остеотомию нижней челюсти, остеотомию подбородочного отдела. В дальнейшем полученные в смыкании челюсти подвергались ротационным движениям, трансверзальным, горизонтальным, вертикальным перемещениям с целью эстетической коррекции профиля.

Измерения проводили для всех групп как на предоперационном этапе, так и на послеоперационных КЛОТ. КЛОТ с проведенной виртуальной остеотомией предоперационного этапа и послеоперационные КЛОТ были объединены нами в одной и той же системе координат на основе вокселей в программе Geomagic Control X 3D. Использовалась локальная система координат, которая определялась неподвижными анатомическими ориентирами черепа: 1) линией Or-Po, которая представляла собой ось Y (рис. 1А); 2) Ось Z параллельна среднесагитальной плоскостью (MSP), и представлена линией через Sella-Nasion-Dens (рис. 1Б); 3) Ось X определялась в соответствии с осями Y и Z (рис. 1В).

Установлены 3 исходные плоскости: 1) среднесагитальная плоскость (MSP) была определена N-S-Dens. Она представляет срединную линию черепа в переднезаднем (AP) направлении (рис. 1Б, 2А); 2) горизонтальная плоскость (HP) перпендикулярна оси Z и находится на плоскости. Плоскость содержит линию Or-Po, которая была использована в этом исследовании для напоминания FHP (рис. 2Б); 3) корональная плоскость (CP) перпендикулярна оси Y и проходит через Dens (рис. 2В).

Данные, извлеченные из хирургического плана до и после операции, были измерены и классифицированы следующим образом:

- 1) Коррекция средней линии, которая включает: а) движение уаw центральной плоскости верхней челюсти (MxCP) ($^{\circ}$): угол, образованный MxCP и MSP; б) движение уаw центральной плоскости нижней челюсти (MdCP) ($^{\circ}$): угол, образованный MdCP и MSP (рис. 3 А, Б).
- 2) Коррекция окклюзионной плоскости: а) движение pitch верхней челюсти ($^{\circ}$): угол, образованный длинной осью центральных резцов верхней челюсти (линия проходит через U1 и точку между вершинами центральных резцов верхней челюсти) и горизонтальной плоскостью; б) Движение roll окклюзионной плоскости верхней челюсти (MxOP) ($^{\circ}$): угол, образованный

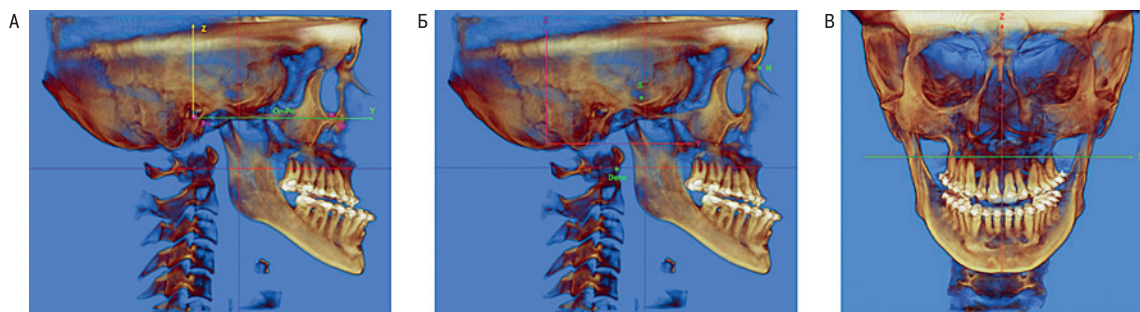


Рис. 1. А – линия Or-Po, которая представляет собой ось Y. Б – Ось Z параллельна среднесагитальной плоскостью (MSP), и представлена линией через Sella-Nasion-Dens. В – Ось X определяется в соответствии с осями Y и Z.

Figure 1. A – The Or-Po line, which represents the Y-axis. B – The Z-axis is parallel to the mid-sagittal plane (MSP) and is represented by a line through the Sella-Nasion-Dens. C – The X-axis is defined according to the Y and Z axes.

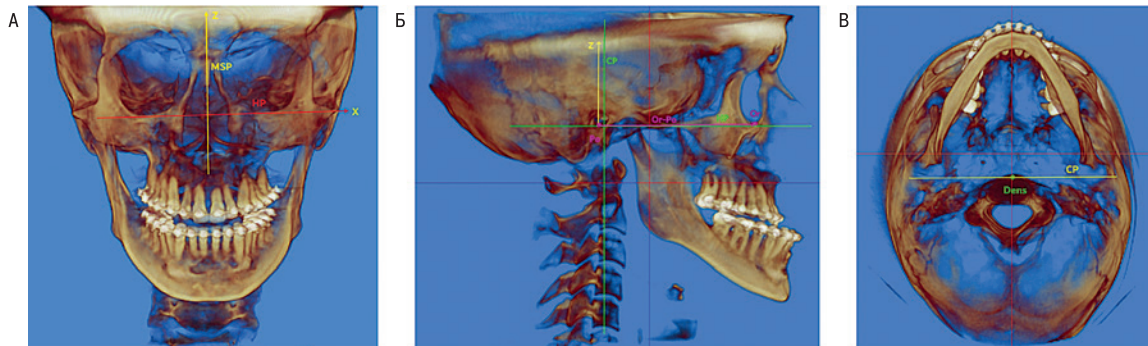


Рис. 2. А – среднесагитальная плоскость (MSP), она представляет срединную линию черепа в переднезаднем (AP) направлении, Б – горизонтальная плоскость (HP) перпендикулярна оси Z, которая была использована в этом исследовании для напоминания FHP, В – корональная плоскость (CP).

Figure 2. A is the mid-sagittal plane (MSP), it represents the midline of the skull in the anteroposterior (AP) direction, B is the horizontal plane (HP) perpendicular to the Z axis, which was used in this study to resemble the FHP, C is the coronal plane (CP).

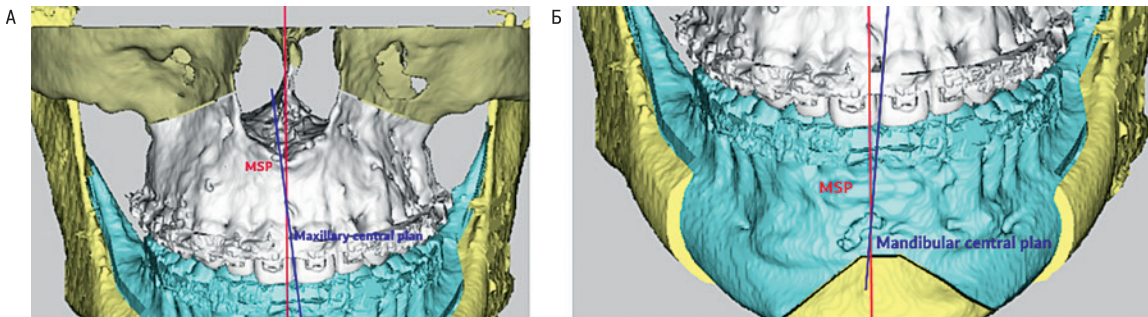


Рис. 3. А – движение уау центральной плоскости верхней челюсти (MxCP), Б – движение уау центральной плоскости нижней челюсти (MdCP).
Figure 3. A – yaw motion of the maxillary central plane (MxCP), B – yaw motion of the mandibular central plane (MdCP).

окклюзионной плоскостью верхней челюсти и горизонтальной плоскостью; с) roll движение окклюзионной плоскости нижней челюсти (MdOP) ($^{\circ}$): угол, образованный окклюзионной плоскостью нижней челюсти и горизонтальной плоскостью (рис. 4 А, Б, В).

3) Коррекция переднезаднего (AP) положения: а) отношение AP верхней и нижней челюсти ($^{\circ}$): угол, образованный A-N-V (рис. 5а; б) AP положение верхней челюсти (мм): расстояние между точкой А и CP; с) AP положение нижней челюсти (мм): расстояние между В и CP (рис. 5Б).

4) Коррекция пропорции передней части лица: а) вертикальная высота верхней передней части лица (UAFH) (мм): расстояние между точкой N и ANS; б) вертикальная высота нижней передней части лица (LAFH) (мм): расстояние между ANS и Me; с) доля верхней и нижней передней части лица (UAFH / LAFH): соотношение между верхней и нижней передней лицевой высотой (рис. 6).

Для статистических сравнений использовали параметрические критерии: F-критерий Снедекора–Фишера и критерии Левина для проверки равенства дисперсий, критерий Уэлча – в случае стати-

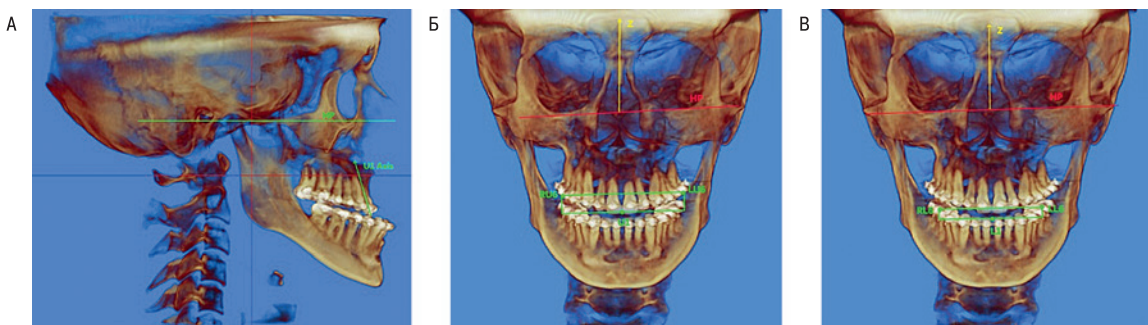


Рис. 4. А – линия через U1 и HP, Б – угол между MxOP и HP, В – угол между MdOP и HP.

Figure 4. A – line through U1 and HP, B – angle between MxOP and HP, C – angle between MdOP and HP.

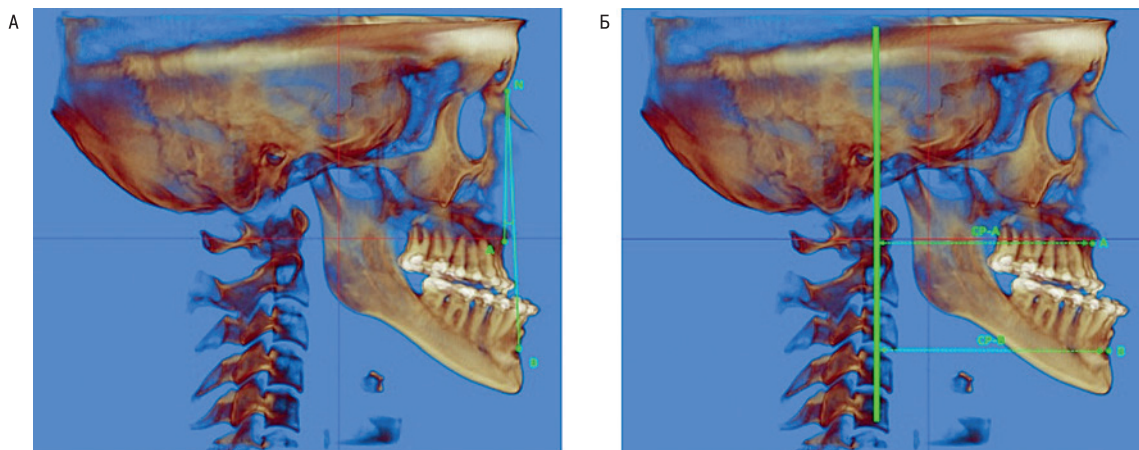


Рис. 5. А – угол ANB, Б – расстояния между точкой А и СР, точкой В и СР.

Figure 5. A - angle ANB, B - distances between point A and CP, point B and CP.

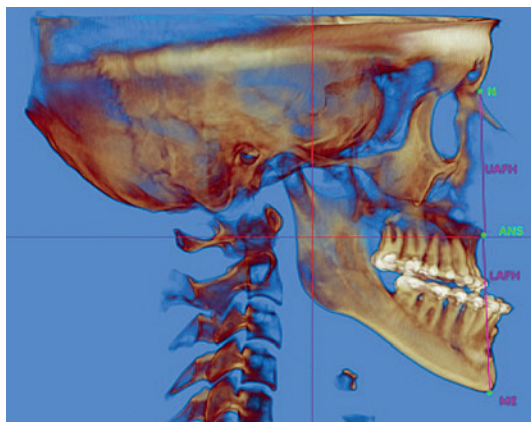


Рис. 6. Соотношение UAFH/LAFH

Figure 6. UAFH/LAFH ratio

стически значимо различающихся дисперсий, однофакторный дисперсионный анализ для независимых выборок.

Для множественных апостериорных сравнений, когда число сравниваемых выборок (групп) больше двух, использовали критерий Тьюки с поправкой на множественность сравнений по Бонферрони. Для вычислений использована программа PAST и JASP.

Результаты

Наша цель состояла в том, чтобы определить наиболее эффективный способ переноса операционного планирования в хирургический этап комплексной реабилитации пациентов с аномалиями развития челюстей. Мы сравнили стандартный метод планирования с использованием спланта, изготовленного из быстротвердеющей пластмассы; сплнтов, изготовленных с помощью 3D-принтера или CAD/CAM фрезера. Для оценки точности планирования были соотнесены 90 КЛОТ на этапе планирования с 90 КЛОТ, проведенных через месяц после операции. По результатам вычисления абсолютного размера планового и фактических перемещений, а также отклонения значений после операции от плана для каждой из 35 координат для первой группы были выявлены несоответствия в 20

из 35 координат. Только координаты В_X 1.19 мм (М) и 1.22 мм (Me), В_Y 1.98 мм и 1.65 мм, Xi (R)_Z 1.90 мм и 1.64 мм, Xi (L)_X 1.74 мм и 1.84 мм, Xi (L)_Y 1.90 мм и 1.67 мм, LU6_X 1.88 мм и 1.72 мм, RL6_X 1.84 мм и 1.48 мм, LL6_X 1.93 мм и 1.62 мм, угол, образованный MxCP и MSP 1.45 и 1.53, угол, образованный MdCP и MSP 1.17 и 0.87, угол, образованный окклюзионной плоскостью верхней челюсти и горизонтальной плоскостью 0,76 и 0,66, угол, образованный окклюзионной плоскостью нижней челюсти и горизонтальной плоскостью 0,59 и 0,51, \angle ANB ($^{\circ}$) 0.68 и 0.56, A-CP 1.64 и 1.51, UAFH/LAFH (%) 0.06 и 0.05 максимально близки в послеоперационный период к плановым значениям.

Результаты вычисления абсолютного размера планового и фактических перемещений, а также отклонения значений после операции от плана для каждой из 35 координат для второй группы показали несоответствия только в 4 из 35 координат (рис. 8). Различия были выявлены только в координатах В_Y 2.26 мм и 1.80 мм, \angle U1 axis-HP($^{\circ}$) 4.38 и 3.76, Изменение высоты верхней части лица UAFH 3.59 мм и 3.22 мм, Изменение нижней части высоты лица LAFH 3.00 мм и 2.13 мм.

Результаты вычисления абсолютного размера планового и фактических перемещений, а также отклонения значений после операции от плана для каждой из 35 координат для третьей группы выявили несоответствия в 7 из 35 координат (рис. 9). Различия выявлены в координатах A_Z 2.33 мм и 1.33 мм, В_Y 2.21 мм и 1.86 мм, В_Z 2.01 мм и 1.40 мм, LU6_Z 2.12 мм и 0.99 мм, \angle U1 axis-HP($^{\circ}$) 4.03 и 2.87, Изменение высоты верхней части лица UAFH 2.80 мм и 2.27 мм, Изменение нижней высоты лица LAFH 3.76 мм и 3.38 мм.

Обсуждение

Статистически значимые на уровне 0,005 различия в координатах, которые представляют собой первые моляры связано с изменением положения зубов за счет ортодонтической тяги в послеоперационный период, возможное пришлифовывание интраоперационно бугров моляров. Различия в координатах A, B, Xi, \angle MxCP и MSP зачастую связано с неконтролируемой ротацией во время операции. Изменения в переднезаднем положении Pog-CP чаще всего обусловлено активным мышечным гипертонусом в послеоперационном периоде.

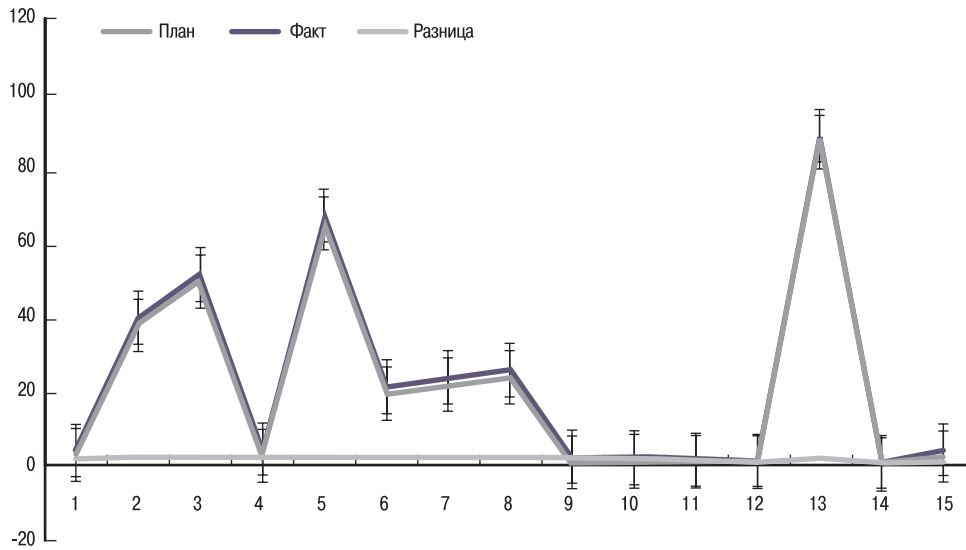


Рис. 7. На рис. 7 представлены 15 координат из 35, которые максимально приближены к выполнению плана. Точка В по осям X (1) и Y (2) (самая глубокая точка на передней поверхности нижнечелюстного симфиза); точка Xi (R)_Z (3) (нижняя точка правого нижнечелюстного отверстия), точка Xi (L) по осям X (4) и Y (5) (нижняя точка левого нижнечелюстного отверстия), точка LU6 по оси X (6) (наивысшая точка переднего щечного бугра зуба 2.6); точка RL6 по оси X (7) (наивысшая точка переднего щечного бугра зуба 4.6); точка LL6 по оси X (8) (наивысшая точка переднего щечного бугра зуба 3.6); угол между центральной плоскостью верхней челюсти и среднесагитальной плоскостью (9); угол между плоскостью нижней челюсти и среднесагитальной плоскостью (10); угол между центральной плоскостью верхней челюсти и горизонтальной плоскостью (11); угол между плоскостью нижней челюсти и горизонтальной плоскостью (12); изменения в переднезаднем положении верхней челюсти A-CP (13); изменение вертикальной части высоты лица UAFH LAFH (14); угол ANB (15).

Figure 7. Fig. 7 shows the 15 coordinates out of 35 that are as close as possible to the execution of the plan. Point B on the X (1) and Y (2) axes (deepest point on the anterior surface of the mandibular symphysis); point Xi (R)_Z (3) (lowest point of the right mandibular foramen), point Xi (L) on the X (4) and Y (5) axes (lowest point of the left mandibular foramen), point LU6 on the X (6) axis (highest point of the anterior buccal tubercle of tooth 2.6); point RL6 on the X-axis (7) (highest point of the anterior buccal tubercle of tooth 4.6); point LL6 on the X-axis (8) (highest point of the anterior buccal tubercle of tooth 3.6); angle between the maxillary central plane and the mid-sagittal plane (9); angle between the mandibular plane and the mid-sagittal plane (10); angle between the maxillary central plane and the horizontal plane (11); angle between the mandibular plane and the horizontal plane (12); changes in the anteroposterior position of the maxilla A-CP (13); changes in the vertical portion of the facial height UAFH LAFH (14); ANB angle (15).

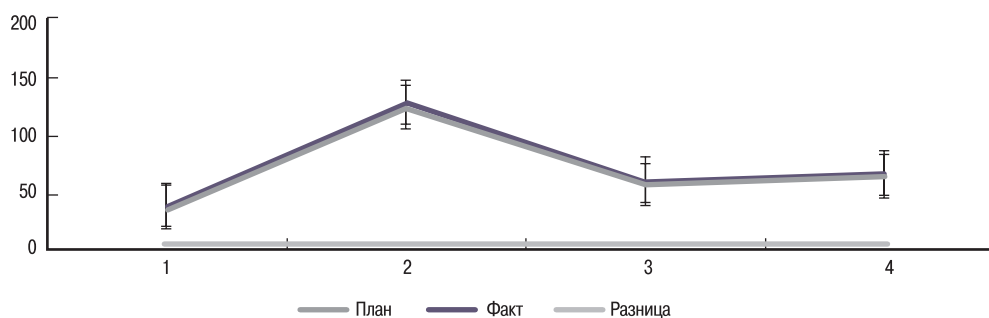


Рис. 8. При среднем отклонении во второй группе есть несоответствия в 4 из 35 координат: 1) точка В по оси Y (самая глубокая точка на передней поверхности нижнечелюстного симфиза); 2) угол, образованный углом наклона $\angle U1$ axis-HP($^{\circ}$); 3) изменение высоты верхней части лица UAFH; 4) изменение высоты нижней части лица LAFH.

Figure 8. For the mean deviation in the second group, there are discrepancies in 4 of the 35 coordinates: 1) point B on the Y axis (the deepest point on the anterior surface of the mandibular symphysis); 2) the angle formed by the tilt angle $\angle U1$ axis-HP($^{\circ}$); 3) change in the upper facial height UAFH; and 4) change in the lower facial height LAFH.

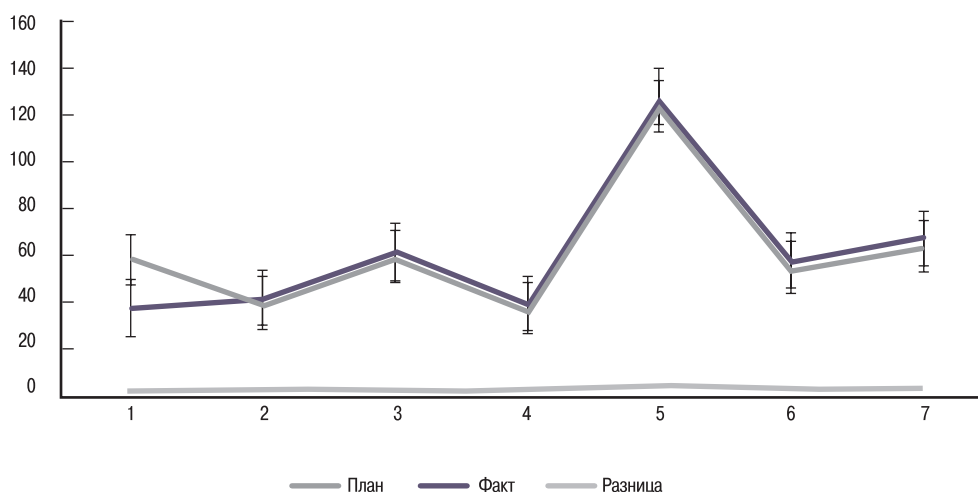


Рис. 9. При среднем отклонении в третьей группе есть несоответствия в 7 из 35 координат: 1) Точка А по оси Z (точка, которая находится на средней линии в области наиболее вогнутой части альвеолярного отростка верхней челюсти); точка В по осям Y (2) и Z (3) (самая глубокая точка на передней поверхности нижнечелюстного симфиза); 4) точка LU6 по оси Z (наивысшая точка переднего щечного бугра зуба 2.6); 5) угол, образованный углом наклона $\angle U1$ axis-HP($^{\circ}$); 6) изменение высоты верхней части лица UAFH; 7) изменение высоты нижней части лица LAFH.

Figure 9. For the mean deviation in the third group, there are discrepancies in 7 out of 35 coordinates: 1) Point A on the Z axis (the point on the midline in the region of the most concave part of the alveolar process of the maxilla); point B on the Y (2) and Z (3) axes (the deepest point on the anterior surface of the mandibular symphysis); 4) point LU6 on the Z axis (the highest point of the anterior buccal tubercle of tooth 2.6); 5) the angle formed by the tilt angle U1 axis-HP($^{\circ}$); 6) change in the upper facial height UAFH; 7) change in the lower facial height LAFH.

Проведенное исследование позволяет сделать выводы, что виртуальное хирургическое планирование играет важную роль в достижении более предсказуемых результатов в ортогнатических хирургических манипуляциях. Различные методы перевода виртуального хирургического плана в реальность (3D-сплинты, CAD/CAM-сплинты) могут повлиять на результат. Внутренние опорные плоскости, использованные в данном исследовании для оценки точности хирургического плана, обладают несколькими преимуществами. Первоначально они определяются неподвижными точками черепа, которые не могут быть затронуты хирургическими манипуляциями или выраженной асимметрией челюстно-лицевой области. Кроме того, многие точки, использованные в анализе, уже применяются в цефалометрии, что может быть известно другим докторам [6, 16].

Заключение

Широкое внедрение цифровых технологий в медицинской сфере привело к появлению множества инструментов, нацеленных на повышение точности предоперационного планирования и визуализации предстоящих изменений у пациентов. Использование трехмерных (3D) методов визуализации и планирования позволяет объединить данные о мягких тканях лица, скелете и зубах, что способствует созданию индивидуально адаптированных планов остеотомии и оценке различных хирургических сценариев в виртуальной среде. Значение компьютерного моделирования операций в области челюстно-лицевой хирургии постепенно увеличивается, поскольку эти технологии предлагают улучшенные возможности для предоперационного планирования и снижения рисков на всех этапах лечения: до операции, во время нее и после нее.

В данном исследовании все измерения проводил один и тот же человек, чтобы уменьшить возможные расхождения между оценкой положения цефалометрических точек.

ЛИТЕРАТУРА/REFERENCES

1. Дробышев А.Ю. Основы обследования, планирования и оперативного лечения больных с врожденными аномалиями и деформациями челюстей. Учебно-методическое пособие. М., 2007. 42 с. [Drobyshev A.Yu., Anastasov G. Fundamentals of orthognathic surgery. М., 2007. 42 P. (In Russ.)].
2. Дробышев А.Ю. Осложнения в ортогнатической хирургии. Конференция «Основы ортогнатической хирургии». 6–8 февраля 2016 г. СПб [Drobyshev A.Yu. Complications in orthognathic surgery. Conference «Fundamentals of Orthognathic Surgery». February 6–8, 2016 St. Petersburg, J.
3. Дробышев А.Ю., Анастасов Г. Основы ортогнатической хирургии. М., 2007. [Drobyshev A.Yu., Anastasov G. Fundamentals of orthognathic surgery. М., 2007 (In Russ.)].
4. Baan F., Liebrechts J., Xi T., et al. A new 3D tool for assessing the accuracy of Bimaxillary surgery: the OrthoGnathicAnalyser. PLoS One. 2016;11:e0149625.40.
5. Chin S.J., Wilde F., Neuhaus M., et al. Accuracy of virtual surgical planning of orthognathic surgery with aid of CAD/CAM fabricated surgical splint—a novel 3D analyzing algorithm. J. Craniomaxillofac. Surg. 2017;45:1962–70.
6. Chin S.J., Wilde F., Neuhaus M., et al. Accuracy of virtual surgical planning of orthognathic surgery with aid of CAD/CAM fabricated surgical splint—a novel 3D analyzing algorithm. J. Craniomaxillofac Surg. 2017;45:1962–70.
7. Naini F.B. Orthognathic Surgery Principles, Planning and Practice. London UK. 2017. P. 23–82.

8. Ho C.T., Lin H.H., Liou E.J., Lo L.J. Three-dimensional surgical simulation improves the planning for correction of facial prognathism and asymmetry: a qualitative and quantitative study. *Sci. Rep.* 2017;7:40423.
9. Ritto F.G., Schmitt A.R.M., Pimentel T., et al. Comparison of the accuracy of maxillary position between conventional model surgery and virtual surgical planning. *Int. J. Oral. Maxillofac. Surg.* 2017;47:160–6.
10. Shaheen E., Sun Y., Jacobs R., Politis C. Three-dimensional printed final occlusal splint for orthognathic surgery: design and validation. *Int. J. Oral Maxillofac. Surg.* 2017;46:67–71.
11. Steinhuber T., Brunold S., Gartner C., et al. Is virtual surgical planning in Orthognathic surgery faster than conventional planning? A time and workflow analysis of an office-based workflow for single- and double-jaw surgery. *J. Oral Maxillofac. Surg.* 2018;76:397–407.
12. Steinhuber T., Brunold S., Gartner C., et al. Is virtual surgical planning in Orthognathic surgery faster than conventional planning? A time and workflow analysis of an office-based workflow for single- and double-jaw surgery. *J. Oral Maxillofac. Surg.* 2018;76:397–407.
13. Stokbro K., Aagaard E., Torkov P., et al. Surgical accuracy of three-dimensional virtual planning: a pilot study of bimaxillary orthognathic procedures including maxillary segmentation. *Int. J. Oral Maxillofac. Surg.* 2016;45:8–18.
14. Suojanen J., Leikola J., Stoor P. The use of patient-specific implants in orthognathic surgery: A series of 32 maxillary osteotomy patients. *J. Cranio-Maxillofacial. Surg.* 2016;44(12):1913–6.
15. Swennen G.R.J., Mollemans W., Schutyser F. Three-dimensional treatment planning of orthognathic surgery in the era of virtual imaging. *Int. J. Oral Maxillofac. Surg.* 2009;67:2080–92.
16. Wu T.Y., Lin H.H., Lo L.J., Ho C.T. Postoperative outcomes of two- and three-dimensional planning in orthognathic surgery: a comparative study. *J. Plast. Reconstr. Aesthet. Surg.* 2017;70:1101–11.
17. Zhang N., Liu S., Hu Z., et al. Accuracy of virtual surgical planning in two-jaw orthognathic surgery: comparison of planned and actual results. *Oral Surg. Oral Med. Oral Pathol. Oral Radiol.* 2016;122:143–51.

Поступила 05.05.2022

Получены положительные рецензии 12.07.23

Принята в печать 05.10.23

Received 05.05.2022

Positive reviews received 12.07.23

Accepted 05.10.23

Вклад авторов. С.А. Колчин — набор материала, статистический анализ, написание текста. А.Ю. Дробышев — концепция и дизайн исследования, научное редактирование, набор материала. К.А. Куракин, Т.М. Дибиров, А.А. Митерев — набор материала.

The contribution of the authors. S.A. Kolchin — material collection, statistical analysis, text writing. A.Yu. Drobyshev — research concept and design, scientific editing, material collection. K.A. Kurakin, T.M. Dibirov, A.A. Miterev — material collection.

Информация об авторах:

Колчин Сергей Александрович — к.м.н., челюстно-лицевой хирург, клиника Центр частной стоматологии «Доктор Левин». Адрес: Москва, ул. Льва Толстого, 5/1; e-mail: dr.sergei.kolchin@gmail.com. ORCID: 0000-0003-2547-3448.

Дробышев Алексей Юрьевич — д.м.н., профессор, заслуженный врач Российской Федерации, заведующий кафедрой челюстно-лицевой и пластической хирургии ФГБОУ ВО «Российский университет медицины» Минздрава России. Адрес: Москва, улица Долгоруковская, д.4. ORCID: 0000-0002-1710-6923.

Куракин Константин Александрович — к.м.н., челюстно-лицевой хирург, клиника Клазко. Адрес: Москва, ул. М. Грузинская, д.20/13, с.1. ORCID: 0000-0002-9297-646X.

Дибиров Тимур Магомедбекович — к.м.н., доцент кафедры челюстно-лицевой и пластической хирургии ФГБОУ ВО «Российский университет медицины» Минздрава России. Адрес: Москва, улица Долгоруковская, д.4. ORCID: 0000-0003-0876-928X.

Митерев Андрей Александрович — к.м.н., ассистент кафедры челюстно-лицевой и пластической хирургии ФГБОУ ВО «Российский университет медицины» Минздрава России. Адрес: Москва. ORCID: 0000-0003-3735-7022.

Information about the authors:

Sergei Alexandrovich Kolchin — Candidate of Medical Sciences, Maxillofacial Surgeon, Private Dental Clinic “Doctor Levin”, Moscow, Russia. Address: 5/1 Lva Tolstogo St., Moscow; e-mail: dr.sergei.kolchin@gmail.com. ORCID: 0000-0003-2547-3448.

Alexey Yuryevich Drobyshev — Doctor of Medical Sciences, Professor, Honored Physician of the Russian Federation, Head of the Department of Oral, Maxillofacial and Plastic Surgery, FSBEI HE ROSUNIMED of MOH of Russia. Address: 4 Dolgorukovskaya Street, Moscow. ORCID: 0000-0002-1710-6923.

Konstantin Alexandrovich Kurakin — Candidate of Medical Sciences, Maxillofacial Surgeon, “Klazko” Clinic, Moscow, Russia. Address: 20/13 M. Gruzinskaya St., bldg.1, Moscow. ORCID: 0000-0002-9297-646X.

Timur Magomedbegovich Dibirov — Candidate of Medical Sciences, Associate Professor of the Department of Oral, Maxillofacial and Plastic Surgery, FSBEI HE ROSUNIMED of MOH of Russia. Address: 4 Dolgorukovskaya Street, Moscow. ORCID: 0000-0003-0876-928X.

Andrey Alexandrovich Miterev — Candidate of Medical Sciences, Assistant of the Department of Oral, Maxillofacial and Plastic Surgery, FSBEI HE ROSUNIMED of MOH of Russia. Address: 4 Dolgorukovskaya Street, Moscow. ORCID: 0000-0003-3735-7022.

© Team of authors, 2024 / © Коллектив авторов, 2024
3.1.6. Oncology, radiation therapy, 3.1.3. Otorhinolaryngology /
3.1.6. Онкология, лучевая терапия, 3.1.3. Оториноларингология

Speech diagnostics as an objective criterion for the effectiveness of speech restoration in patients with oropharyngeal cancer

E.A. Krasavina^{1,2}, E.L. Choinzonov^{1,3}, D.E. Kulbakin^{1,3}, L.N. Balatskaya¹

¹Cancer Research Institute, Tomsk National Research Medical Center of the Russian Academy of Sciences, Tomsk, Russia

²Tomsk State Pedagogical University Tomsk, Russia

³Tomsk State University of Control Systems and Radioelectronics, Tomsk, Russia

Contacts: Elena Aleksandrovna Krasavina – e-mail: krasavinaea@mail2000.ru

Оценка эффективности восстановления речи больных раком орофарингеальной области

Е. А. Красавина^{1,2}, Е. Л. Чойнзонов^{1,3}, Д. Е. Кульбакин^{1,3}, Л.Н. Балацкая¹

¹НИИ онкологии, Томский национальный исследовательский медицинский центр Российской академии наук, Томск, Россия

²Томский государственный педагогический университет, Томск, Россия

³Томский государственный университет систем управления и радиоэлектроники, Томск, Россия

Контакты: Красавина Елена Александровна –e-mail: krasavinaea@mail2000.ru

语音诊断作为口咽癌患者语音恢复有效性的客观标准

E.A. Krasavina^{1,2}, E.L. Choinzonov^{1,3}, D.E. Kulbakin^{1,3}, L.N. Balatskaya¹

¹Cancer Research Institute, Tomsk National Research Medical Center of the Russian Academy of Sciences, Tomsk, Russia

²Tomsk State Pedagogical University Tomsk, Russia

³Tomsk State University of Control Systems and Radioelectronics, Tomsk, Russia

通讯作者: Elena Aleksandrovna Krasavina – e-mail: krasavinaea@mail2000.ru

The aim of this study was to analyze the method of speech computer diagnostics for an objective assessment of the effectiveness of speech rehabilitation therapy in patients with oropharyngeal cancer after surgical treatment.

Material and methods. The prospective study included 155 patients with stage II – IV oropharyngeal cancer, who underwent surgery and speech rehabilitation at the Head and Neck Cancer Department of Cancer Research Institute (Tomsk). The age range of the patients was from 26 to 70 years with a median of 52 years. The patients were divided into 3 groups depending on the extent of surgery. Group I included 70 patients who underwent hemiglossectomy without tongue defect reconstruction. Group II consisted of 70 patients who underwent hemiglossectomy with reconstructive surgery. For the reconstruction of hemiglossectomy defect, the submental, radial forearm free, and medial sural perforator flaps, as well as anterolateral thigh fasciocutaneous flap were used. Group III included 15 patients who underwent glossectomy and reconstruction with pectoralis flaps and musculocutaneous anterolateral thigh flaps. After verification of oropharyngeal cancer and before starting treatment, speech of all patients was recorded using the "OncoSpeech v1.0" computer software. This recording is the basis for further speech diagnostics, as it allows to create a speech standard for each patient. The "OncoSpeech v1.0" computer software can evaluate the pronunciation of six phonemes of the Russian language [K], [S], [T], [K'], [C'], [T']. In our study, we used the OncoLanguage system, which consists of 90 syllables, taking into account the different positions of phonemes in a syllable (at the beginning, in the middle, at the end). All sessions of audio recordings and their current quantitative assessment were automatically uploaded into the program. The second speech recording was performed after surgery when patients were admitted to speech rehabilitation therapy to assess the resulting pronunciation disorders of the studied phonemes. To assess the effectiveness of sound pronunciation correction, the last speech recording was performed after the completion of speech rehabilitation.

Results. The speech function correction was performed on days 8 -39 after surgery according to the method developed in the Head and Neck Cancer Department of Tomsk Cancer Research Institute. The program of speech rehabilitation was compiled individually for each patient, depending on the patient's health condition, age, extent of surgery and the results of speech computer diagnostics using the "OncoSpeech v1.0" computer software. Speech therapy was aimed at restoring the speech function of patients in the shortest time after surgery by activating and coordinating the movement of the lips, cheeks, stump of the tongue, root of the tongue and the lower jaw. The improvement in pronunciation of all six phonemes [K], [S], [T], [K'], [S'], [T'] was observed in 100% of patients. The data were expressed in quantitative values in a comparative aspect. The best values for all studied phonemes were observed in group II patients who underwent hemiglossectomy with reconstructive surgery.

Conclusion. Speech diagnostics using the OncoSpeech v1.0 software package made it possible to quantitatively express the violation of the pronunciation in patients with oropharyngeal cancer as well as to objectively evaluate the effectiveness of the correction of the sound pronunciation of six phonemes.

Key words: oropharyngeal cancer, hemiglossectomy, glossectomy, speech restoration, speech computer diagnostics, objective speech assessment, "OncoSpeech v1.0"

Conflicts of interest. The authors have no conflicts of interest to declare.

Funding. There was no funding for this study

For citation: Krasavina E.A., Choinzonov E.L., Kulbakin D.E., Balatskaya L.N. Speech diagnostics as an objective criterion for the effectiveness of speech restoration in patients with oropharyngeal cancer. *Head and neck. Russian Journal.* 2024;12(2):39–46

Doi: 10.25792/HN.2024.12.2.39-46

The authors are responsible for the originality of the data presented and the possibility of publishing illustrative material – tables, drawings, photographs of patients.

Целью настоящего исследования явилась апробация метода речевой компьютерной диагностики для объективной оценки эффективности логовосстановительной терапии больных раком орофарингеальной области после хирургического лечения.

Материал и методы. Исследование носило проспективный характер и выполнялось на базе отделения опухолей головы и шеи НИИ онкологии Томского НИМЦ. В исследование были включены 155 больных раком орофарингеальной области II–IV стадий опухолевого процесса в возрасте от 26 до 70 лет (Me=51,6), проходивших хирургическое лечение и речевую реабилитацию в условиях данного отделения. Пациенты были разделены на 3 исследуемые группы в зависимости от объема хирургического вмешательства. В I исследуемую группу мы включили 70 больных с операцией в объеме гемиглоссэктомии без реконструктивно-пластического компонента, во II группу – 70 пациентов, которым выполнена гемиглоссэктомия с реконструктивно-пластическим компонентом (пластика подбородочными, лучевыми, медиальными суральными перфорантными лоскутами и кожно-фасциальными переднебоковыми лоскутами бедра), III группа – 15 пациентов после глоссэктомии с реконструктивно-пластическим компонентом (пластикой пекторальными лоскутами и кожно-мышечными переднебоковыми лоскутами бедра с выполнением сосудистых анастомозов). Всем пациентам после верификации диагноза рака орофарингеальной области до начала комбинированного лечения выполнялась запись речи с использованием компьютерно-программного комплекса «OncoSpeech v1.0». Данная запись является основой дальнейшей речевой диагностики, т.к. дает возможность создать эталон речи каждого пациента. Компьютерно-программный комплекс «OncoSpeech v1.0» может оценивать произношения 6 фонем русского языка [К], [С], [Т], [Кь], [Сь], [ТЬ]. В своей работе мы использовали набор «ОнкоЯзык», который состоит из 90 слогов с учетом различных позиций фонем в слоге (в начале, в середине, в конце). В программу автоматически заносятся все сеансы аудиозаписей и их текущая количественная оценка. Вторая запись речи выполнялась после хирургического этапа комбинированного лечения при поступлении пациентов на логовосстановительную терапию для оценки возникших нарушений произношения исследуемых фонем. Для оценки эффективности коррекции звукопроизношения выполнялась последняя запись речи после завершения этапа речевой реабилитации.

Результаты. Коррекция речевой функции выполнялась по методике, разработанной в отделении опухолей головы и шеи Томского НИИ онкологии. К занятиям приступали на 8–39-й день после операции (Me=23,2). Программу проведения речевой реабилитации составляли индивидуально для каждого больного в зависимости от его общего состояния, возраста, объема оперативного вмешательства и результатов речевой компьютерной диагностики с использованием компьютерно-программного комплекса «OncoSpeech v1.0». Логопедические занятия направлены на то, чтобы в оптимально короткие сроки после хирургического лечения восстановить речевую функцию пациентов путем активизации и координации движения губ, щек, культи языка, корня языка и нижней челюсти. По оценке, проведенной с помощью «OncoSpeech v1.0», в результате логовосстановительной терапии у 100% пациентов отмечалось улучшение произношения всех шести фонем [К], [С], [Т], [Кь], [Сь], [ТЬ], данные были выражены в количественных показателях в сравнительном аспекте. Во II исследуемой группе больных после гемиглоссэктомии с реконструктивно-пластическим компонентом отмечались лучшие показатели по всем исследуемым фонемам.

Заключение. Речевая компьютерная диагностика с применением программного комплекса «OncoSpeech v1.0» позволила количественно выразить нарушение произношения больных раком орофарингеальной области на этапах комбинированного лечения и речевой реабилитации. Применение речевой компьютерной диагностики дало возможность объективно оценить эффективность коррекции звукопроизношения 6 фонем в результате логовосстановительной терапии.

Ключевые слова: рак орофарингеальной области, гемиглоссэктомия, глоссэктомия, восстановление речи, речевая компьютерная диагностика, объективная оценка речи, «OncoSpeech v1.0»

Конфликт интересов. Авторы заявляют об отсутствии конфликта интересов.

Финансирование. Работа выполнена без спонсорской поддержки.

Для цитирования. Красавина Е.А., Чойнзонов Е.Л., Кульбакин Д.Е., Балацкая Л.Н. Оценка эффективности восстановления речи больных раком орофарингеальной области. *Head and neck. Голова и шея. Российский журнал.* 2024;12(2):39–46

Doi: 10.25792/HN.2024.12.2.39-46

Авторы несут ответственность за оригинальность представленных данных и возможность публикации иллюстративного материала – таблиц, рисунков, фотографий пациентов.

目的：分析语音计算机诊断方法，以客观评估手术后患有口咽癌患者语音康复治疗的有效性。

材料与方法：这项前瞻性研究包括了155名II至IV期口咽癌患者，他们在癌症研究所头颈癌科(Tomsk)接受了手术和语音康复。患者年龄范围从26岁到70岁，中位数为52岁。根据手术范围，患者分为三组。第一组包括70名未进行舌缺损重建的半舌切除术患者。第二组由70名进行了重建手术的半舌切除术患者组成。对于半舌切除术缺损的重建，使用了颏下皮瓣、前臂游离皮瓣、内侧小腿穿支皮瓣以及前外侧大腿筋膜皮瓣。第三组包括15名进行了胸大肌皮瓣和前外侧大腿肌皮瓣重建的全舌切除术患者。在确认口咽癌并开始治疗前，使用“OncoSpeech v1.0”计算机软件录制了所有患者的语音。这次录音是进一步语音诊断的基础，因为它允许为每个患者创建一个语音标准。“OncoSpeech v1.0”计算机软件可以评估俄语六个音素[K], [S], [T], [K'], [C'], [T']的发音。在我们的研究中，我们使用了OncoLanguage系统，它包括90个音节，考虑到音素在音节中的不同位置（在开头、中间和结尾）。所有的音频录制会议及其当下的定量评估自动上传到程序中。第二次语音录制是在手术后，患者被录取进行语音康复治疗，以评估研究音素的发音障碍。为了评估声音发音矫正的有效性，语音康复完成后进行了最后一次语音录制。

结果：语音功能的矫正是在手术后第8至39天通过Tomsk癌症研究所头颈癌科开发的方法进行的。语音康复计划针对每个患者的健康状况、年龄、手术范围和语音计算机诊断结果单独制定。语音治疗旨在通过激活和协调嘴唇、脸颊、舌桩、舌根和下颌的运动，在手术后最短时间内恢复患者的语音功能。所有六个音素[K], [S], [T], [K'], [S'], [T']的发音改善在100%的患者中观察到。数据以定量值表示，并进行了比较分析。所有研究音素的最佳值观察到在进行了重建手术的半舌切除术患者第二组中。

结论：使用OncoSpeech v1.0软件包的语音诊断使得可以定量表达口咽癌患者的发音违规，并能够客观评估六个音素的发音矫正效果。

关键词：口咽癌，半舌切除术，全舌切除术，语音恢复，语音计算机诊断，客观语音评估，“OncoSpeech v1.0”

利益冲突：作者声明没有利益冲突。

资金来源：本研究没有资金支持。

引用本文：Krasavina E.A., Choinzonov E.L., Kulbakin D.E., Balatskaya L.N. Speech diagnostics as an objective criterion for the effectiveness of speech restoration in patients with oropharyngeal cancer. *Head and neck. Russian Journal.* 2024;12(2):39–46

Doi: 10.25792/HN.2024.12.2.39-46

作者负责所呈现数据的原创性以及出版插图材料的可能性——包括表格、图画、患者照片等。

Основной характеристикой состояния больных раком орофарингеальной области в послеоперационном периоде является выраженная деформация речевого аппарата. Во время хирургического вмешательства удаляются ткани языка, мышц дна полости рта, небных дужек, нижней челюсти [1]. Вследствие этого нарушаются не только акты глотания и жевания пищи, но и речевая функция. Изменение положения и целостности органов артикуляции приводит к развитию полиморфной дислалии и изменению акустики звуочной речи. Поэтому после проведения комбинированного лечения перед онкологами стоит не менее важная задача – полноценная речевая реабилитация пролеченных больных [2].

Значительную трудность при речевой реабилитации больных данной категории вызывает оценка качества речи пациентов, потому что возникшие дефекты носят сочетанный характер, т.к. возникают из-за нарушения подвижности и положения в

полости рта культы или реконструированного языка, изменений резонаторов и проявляются в нарушении произношения звуков речи, а также и качественных характеристик – просодии, модуляции и других, которые трудно охарактеризовать с помощью субъективных методов.

При оценке возникших нарушений необходимо учитывать различные аспекты речевой функции как акустические, так и артикуляционные. В настоящее время оценка количественной и качественной характеристик нарушений выполняется на основе субъективных методов: с помощью групп экспертов, число которых, по данным литературы, варьируется от 1 до 160 человек [3–5]. Однако средствами субъективных методик оценки не представляется возможным точно измерить все аспекты речевой функции. Поэтому разработка и внедрение количественных методов речевой диагностики с применением компьютерных

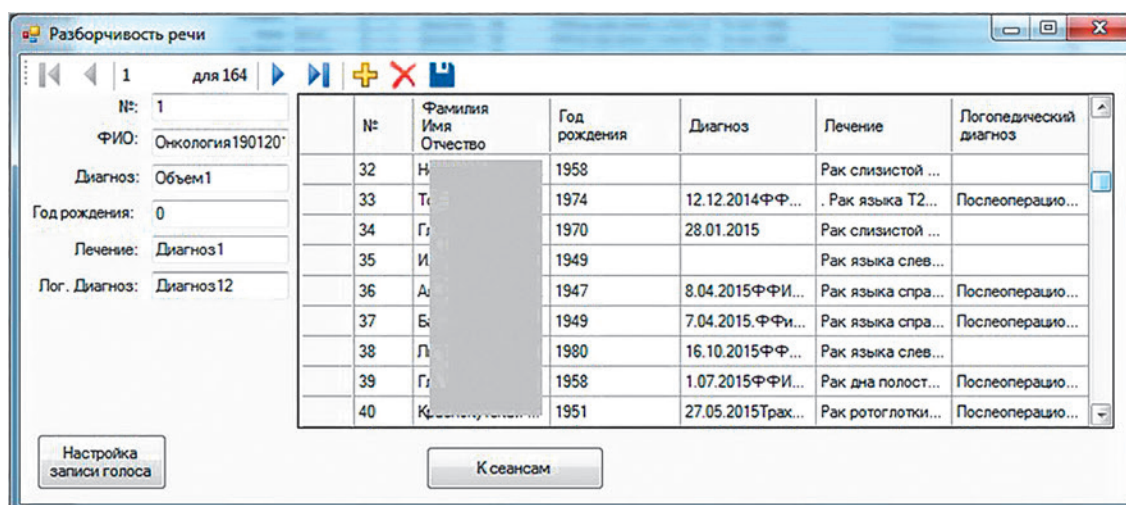


Рис. 1. Интерфейс базы данных программы

Figure 1. Interface of the program database

технологий являются необходимостью для объективной оценки динамики речевой функции на этапах ее восстановления.

Целью нашего исследования являлось разработка и апробация количественного метода речевой компьютерной диагностики для объективной оценки эффективности логовосстановительной терапии больных раком орофарингеальной области.

Материал и методы

Исследование носило проспективный характер и проводилось на базе отделения опухолей головы и шеи НИИ онкологии Томского НИМЦ с 2014 по 2021 г. Речевую компьютерную диагностику прошли 155 больных раком орофарингеальной области II–IV стадий опухолевого процесса в возрасте от 26 до 70 лет ($M=51,6$), которым в плане комбинированного лечения выполнялось оперативное вмешательство. В зависимости от объема хирургического лечения мы разделили больных на 3 группы. В I группу включили 70 больных, которым в плане комбинированного лечения, была выполнена операция в объеме гемиглоссэктомии без реконструктивно-пластического компонента. Во II группу – 70 пациентов, после гемиглоссэктомии с реконструктивно-пластическим компонентом пластика выполнялась подбородочным, лучевым, медиальным суральным перфорантным лоскутами и кожно-фасциальным переднебоковым лоскутом бедра. В III группу – 15 пациентов, после глоссэктомии с реконструктивно-пластическим компонентом с пластикой пекторальным лоскутом и кожно-мышечным переднебоковым лоскутом бедра с выполнением сосудистых анастомозов.

Восстановление речевой функции всех пациентов проводилось по методике с применением акустического анализа речевых сигналов (проспективно) [6].

Методика восстановления речевой функции больных раком орофарингеальной области после хирургического этапа комбинированного лечения включает в себя 5 этапов:

1 этап. Речевая диагностика с помощью компьютерно-программного «OnkoSpeech v1.0» комплекса для акустического анализа речевых сигналов и формирования параметрического описания нарушений звукопроизношения в различные сроки восстановления речевой функции.

2 этап. Рациональная психотерапия.

3 этап. Дыхательные упражнения.

4 этап. Активизация нервно-мышечного аппарата органов артикуляции (артикуляционные упражнения для мышц щек, губ и языка).

5 этап. Коррекция нарушений звукопроизношения.

В отделении опухолей головы и шеи НИИ онкологии Томского НИМЦ для объективной оценки речевой функции после операций у больных раком орофарингеальной области установлен компьютерно-программный комплекс «OnkoSpeech v1.0» для акустического анализа речевых сигналов. Это совместная разработка социалистов Томского НИИ онкологии и лаборатории «теории распознавания и синтеза речи» Томского университета систем управления и радиоэлектроники.

Программный комплекс «OnkoSpeech v1.0» может оценивать произношения 6 фонем русского языка [К], [С], [Т], [Кь], [Сь], [Ть]. С этой целью сформированы наборы слогов на основе учета различных позиций фонем в слоге: «ОнкоЯзык», «ОнкоЯзыкНК», «ОнкоЯзыкН». В своей работе мы использовали «ОнкоЯзык», данный набор состоит из 90 слогов и включает по 5 вариантов слогов с положением каждой фонемы в начале, середине и в конце слога.

База данных программы включала индивидуальные карты пациентов, в которые заносили информацию о диагнозе, дате и объеме хирургического вмешательства, осложнениях, а также все сеансы аудиозаписей и их текущая количественная оценка (рис. 1).

Программный комплекс позволял проводить записи сеанса речевой диагностики в автоматизированном режиме. Для этого создавали сеанс и указывали его тип (набор слогов для записи), и начинали запись сеанса. Если возникала необходимость оценить сеанс при записи речи, обязательно указывался сеанс, который использовали в качестве эталонного. За эталонные брали сеансы, проведенные до начала комбинированного лечения. Они отражали тот уровень качества произношения слогов, которого необходимо достичь в процессе реабилитации. При записи слогов на экране пациенту демонстрировался слог и его транскрипция, а по аудиоканалу через наушники пример произношения этого слога (рис. 2). Переключение между сло-

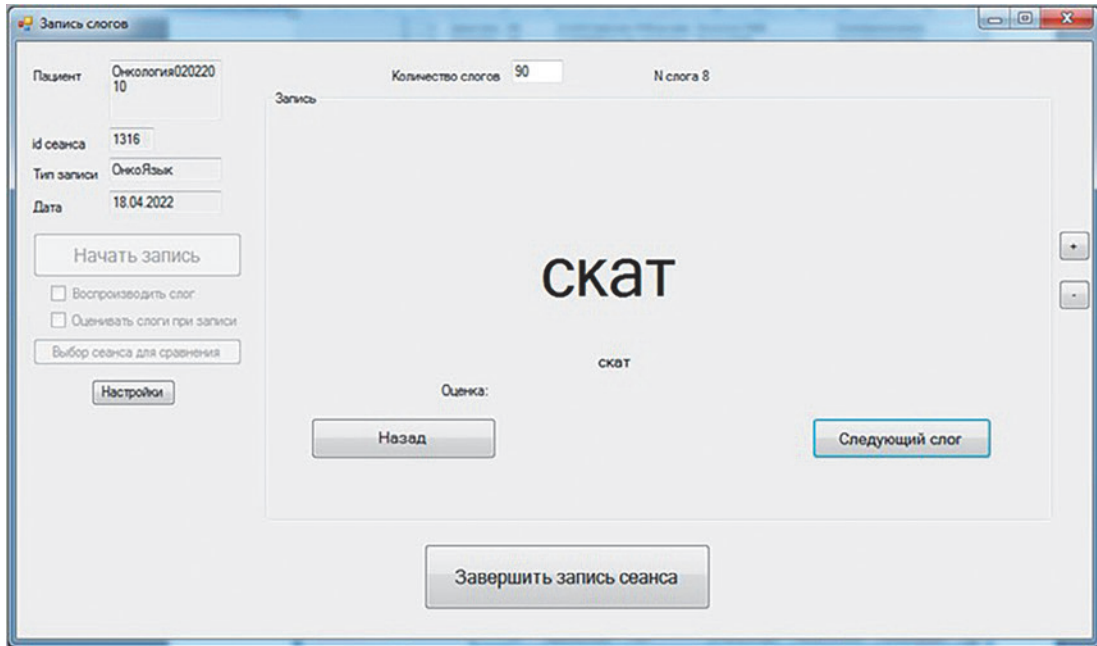


Рис. 2. Интерфейс программы при записи сеанса
Figure 2. Program interface when recording a session

гами осуществилось на основе анализа звукового потока (если голос уже прозвучал, и в настоящий момент голоса нет, то слог переключался), т.е. после произношения слога пациентом программа автоматически переключалась на следующий слог.

Программный комплекс также позволял выполнять как оценку слогов в процессе записи, так и оценку существующих сеансов.

Для оценки сеанса необходимо наличие одного или двух эталонных сеансов. Предпочтительно наличие двух эталонных сеансов, т.к. в этом случае учитывалась вариативность произношения фонем в слоге (рис. 3).

Для записей тех слогов, в которых проблемная фонема расположена в начальной позиции, доступна автоматическая

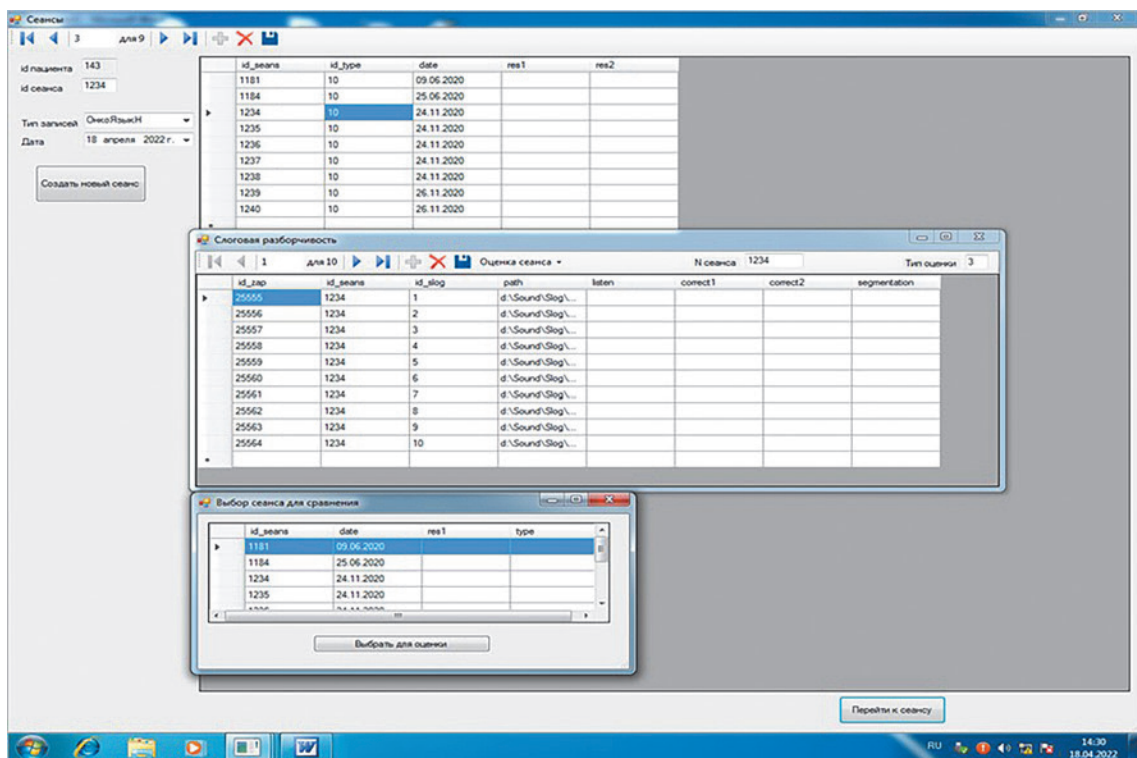


Рис. 3. Интерфейс программы при выборе эталонных сеансов
Figure 3. Program interface when selecting reference sessions

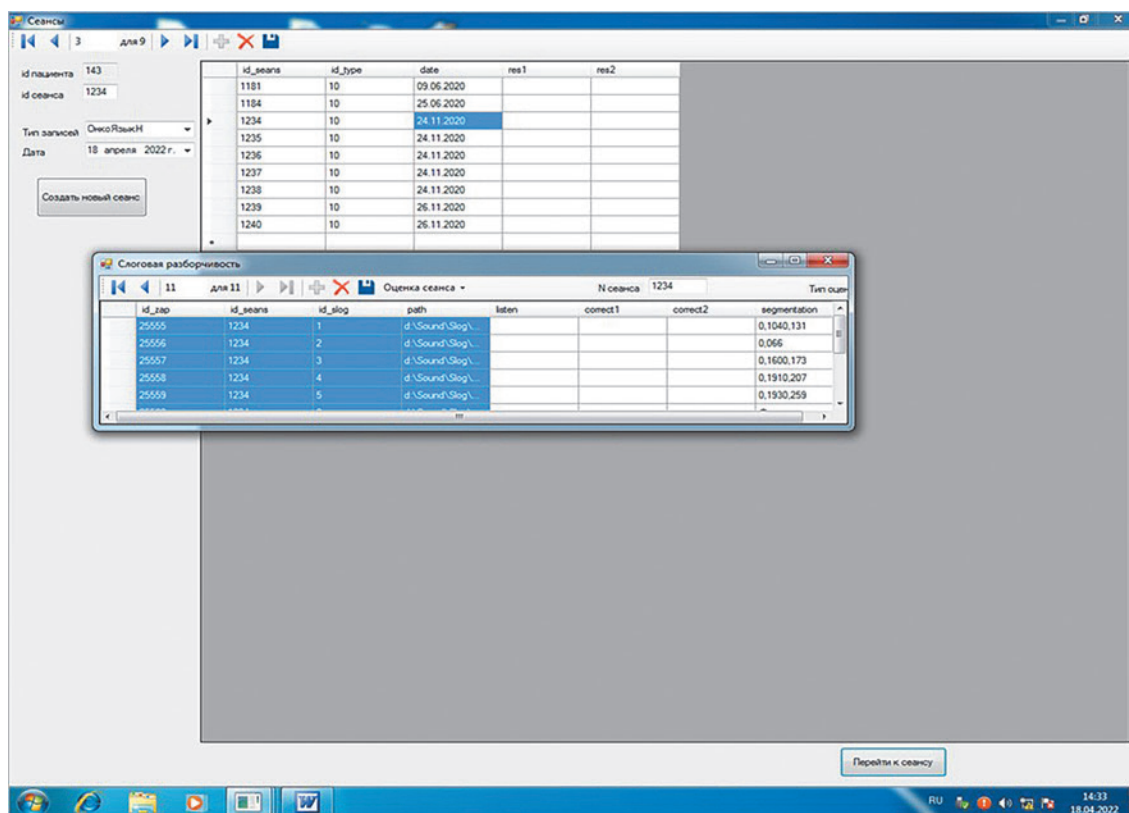


Рис. 4. Интерфейс программы при проведении оценки существующего сеанса

Figure 4. Program interface when evaluating an existing session

сегментация. Обобщенный алгоритм оценки при наличии двух эталонных сеансов представляет собой следующую последовательность действий:

1. Выбор первого слога в одном или двух эталонных сеансах.
2. Преобразование пары эталонных слогов к единой длине, нахождение меры различия между эталонными произношениями.
3. Парное преобразование оцениваемого слога к первому и второму эталонным слогам, нахождение меры различия в каждой паре.
4. Нахождение среднего значения для пар оцениваемый-эталонный слог.
5. Нахождение отношения полученного среднего значения к мере различия между эталонными слогами. Заключение полученного значения к промежутку от 0 до 1. Пункты 1–5 повторяются для всех записей слогов в сеансе. Чем ближе оценка слога к 1, тем ближе к эталонному, качественнее произнесен слог. Оценку сеанса получали путем нахождения среднего арифметического значения оценок всех записей слогов, входящих в сеанс. При проведении оценки в процессе записи подсчет осуществляли сразу же после записи слога. Полученную оценку выводили на экран в поле «Оценка». При нажатии кнопки «Завершить запись» все полученные оценки, а также подсчитанную по итогам записи оценку сеанса заносили в базу данных. При оценке сеанса сначала подсчитывали все оценки, затем выводили на экран и проводили оценку сеанса. Оценка сеанса автоматически вносились в базу данных, оценки слогов сохранялись по нажатию клавиши «Сохранить» (рис. 4).

Речевая диагностика проводилась:

- до начала комбинированного лечения, после верификации диагноза;
- после хирургического лечения в начале реабилитационных мероприятий;
- после завершения этапа речевой реабилитации.

Результаты и обсуждение

Основным условием для проведения речевой компьютерной диагностики являлось создание эталонного сеанса речи пациента. Поэтому при поступлении больного в стационар после верификации опухолевого процесса и определения тактики комбинированного лечения, логопед проводила первую беседу, во время которой рассказывала о возможности послеоперационного восстановления речевой функции и делала первую запись речи больного с применением компьютерно-программного комплекса «OnkoSpeech v1.0». Таким образом, создавался эталон речи каждого пациента, который брался за единицу и отражал индивидуальные особенности речевой функции и тот уровень качества произношения слогов, которого необходимо достичь в процессе логовосстановительной терапии.

К восстановлению речевой функции приступали после снятия швов и удаления носопищеводного зонда. Начало логопедических занятий зависело от заживления послеоперационной раны, сроки ее начала варьировались от 8 до 39 дней ($M_e=23,2$). Необходимым условием являлся совместный осмотр пациента хирургом-онкологом и логопедом.

У больных, перенесших хирургическое лечение рака оророфарингеальной области, отмечалось сложное по структуре наруше-

Таблица. Оценка произношения фонем на этапах исследования
Table. Evaluation of phoneme pronunciation at the stages of the study

Параметры Parameters	I группа 70 больных после гемиглосэктомии без реконструктивно-пластического компонента Group I 70 patients after hemiglossectomy without reconstructive-plastic component			II группа 70 больных после гемиглосэктомии с реконструктивно-пластическим компонентом Group II 70 patients after hemiglossectomy with reconstructive-plastic component			III группа 15 больных после глоссектомии с реконструктивно-пластическим компонентом Group III 15 patients after glossectomy with reconstructive-plastic component		
	*	**	***	*	**	***	*	**	***
Звук [К] Sound [K]	1	0,139	0,553	1	0,297	0,611	1	0,212	0,319
Звук [Кь] Sound [K']	1	0,212	0,347	1	0,312	0,507	1	0,230	0,342
Звук [Т] Sound [T]	1	0,236	0,365	1	0,301	0,568	1	0,072	0,165
Звук [ТЬ] Sound [T']	1	0,186	0,418	1	0,432	0,641	1	0,151	0,265
Звук [С] Sound [S]	1	0,038	0,315	1	0,471	0,691	1	0,065	0,269
Звук [Сь] Sound [S']	1	0,195	0,362	1	0,355	0,717	1	0,176	0,317

Примечание. * – до начала комбинированного лечения, после верификации диагноза, ** – после хирургического лечения в начале реабилитационных мероприятий, *** – после завершения этапа речевой реабилитации.

Note. * - before the start of combined treatment, after verification of the diagnosis, ** - after surgical treatment at the beginning of rehabilitation, *** - after completion of speech rehabilitation.

ние речи, которое характеризовалось не только расстройством звукопроизношения, но и просодии, темпа, плавности, громкости речи, высоты и тембра голоса, акцентуации и мелодики. Для оценки степени нарушений звукопроизношения выполняли вторую запись речи пациентов (табл.).

Результаты оценки сеансов показали более низкие показатели в I и III исследуемых группах, т.е. у больных после гемиглосэктомии без реконструктивно-пластического компонента и у больных после глоссектомии с реконструктивно-пластическим компонентом отмечались более выраженные нарушения оцениваемых фонем, чем во II исследуемой группе. Следует отметить, что самая большая степень нарушения произношения оцениваемых фонем наблюдалась в III исследуемой группе (больные после глоссектомии), что явилось ожидаемым, поскольку у больных данной исследуемой группы был выполнен больший объем хирургического вмешательства.

Обратили на себя внимание показатели нарушения свистящих звуков [С] и [Сь], они были больше выражены в I исследуемой группе. Причиной этого было положение культи языка в полости рта, которое не дает возможность правильному движению воздуха при произнесении звуков [С] и [Сь]. Данные звуки в русском языке характеризуются как шумные, глухие и образуются с помощью выдыхаемой из легких воздушной струи, без участия голоса. Основное значение имеет правильное направление воздушной струи. В норме при образовании указанных звуков выдыхаемая струя воздуха проходит по желобку языка (посередине языка) и через резцы направлена вниз. Указанный артикуляционный уклад невозможен при указанном объеме хирургического вмешательства.

Логопедические занятия проводили перед большим зеркалом, чтобы пациент мог видеть себя и логопеда. Занятия начинали с выполнения упражнений дыхательной гимнастики, далее переходили к артикуляционным упражнениям для мышц щек, губ и языка. Целью данных упражнений являлась активизация и координация артикуляционного аппарата пациента. Как только удавалось достичь точности и плавности движений,

переходили к этапу коррекции звукопроизношения. Один раз в день больной занимался с логопедом и 2–3 раза выполнял комплекс упражнений самостоятельно. Длительность и интенсивность занятий зависели от общего состояния, объема оперативного вмешательства, возраста, нервно-психического состояния, профессии, трудовой направленности. Сроки логовосстановительной терапии варьировались от 10 до 28 дней (Me=21,8).

После окончания логопедических занятий выполнялась запись речи пациентов для оценки коррекции нарушений произношения фонем русского языка [К], [С], [Т], [Кь] [Сь] [ТЬ] в результате проведенных логопедических занятий.

Следует отметить, что результаты речевой компьютерной диагностики представили количественное улучшение по всем шести исследуемым фонемам во всех группах. Положительная динамика восстановления указанных фонем наблюдалась в 100% случаев (табл.). Лучшие показатели были достигнуты во II исследуемой группе (больные после гемиглосэктомии с реконструктивно-пластическим компонентом).

Заключение

Таким образом, речевая компьютерная диагностика с применением программного комплекса «OnkoSpeech v1.0» позволила количественно выразить нарушение произношения больных раком орофарингеальной области на этапах комбинированного лечения и речевой реабилитации. Применение речевой компьютерной диагностики дало возможность объективно оценить эффективность проводимой коррекции звукопроизношения фонем в результате логовосстановительной терапии.

ЛИТЕРАТУРА/REFERENCES

1. Kulbakin D.E., Choinzonov E.L., Mukhamedov M.R., et al. В сборнике: IOP Conference Series: Materials Science and Engineering. 2019;12006. Doi: 10.1088/1757-899X/511/1/012006.

2. Красавина Е.А., Балацкая Л.Н., Чойнзон Е.Л., Кульбакин Д.Е. Речевая реабилитация больных раком органов полости рта и ротоглотки после хирургического лечения. *Сибирский научный медицинский журнал* 2019;39(6):65–69. Doi:10.15372/SSMJ20190608. [Krasavina E.A., Balatskaya L.N., Choinzonov E.L., Kul'bakin D.E. Voice rehabilitation after surgery for oral and oropharyngeal cancer. *Sibir. Nauch. Med. J.* 2019;39(6):65–9 (In Russ.).]
3. Кирьянов П.А. Возможности и ограничения экспертных методик идентификации личности по голосу и звучащей речи. Судебно-медицинская экспертиза. 2015;4:32–6. [Kir'janov P.A. The possibilities and limitations of the methods for the personality identification from the voice and sounding speech characteristics. *Sudebno-medicinskaja jekspertiza.* 2015;4:32–6.]
4. Булгакова Е.В., Краснова Е.В. Экспертные системы и методы идентификации диктора. *Известия вузов. Приборостроение.* 2014;57(2):58–63. [Bulgakova E.V., Krasnova E.V. Expert systems and methods for speaker identification. *Izvestija vuzov. Priborostroenie.* 2014;57(2):58–63.]
5. Zubov G.N. Краткий обзор современных методов криминалистической идентификации личности по фонограммам устной речи. *Видео-Фоноскопическая экспертиза. СПб., 2011.* URL: http://фоноскопическая.рф/articles_and_pub. [Zubov G.N. A brief review of modern methods of forensic identification of a person by phonograms of oral speech. *Video-Fonoskopicheskaja jekspertiza. SPb., 2011.*]
6. Балацкая Л.Н., Чойнзон Е.Л., Красавина Е.А. и др. Способ восстановления речевой функции у больных раком полости рта и ротоглотки после органосохраняющих операций. Патент на изобретение RU 2694516 C1, 15.07.2019. Заявка №2019104446 от 18.02.2019. [Balatskaya L.N., Choinzonov E.L., Krasavina E.A., et al. Method of recovering speech function in patients with oral and oropharyngeal cancer following organ preserving operations. Patent for invention No. RU 2694516 C1, 15.07.2019. Application No. 2019104446 from 18.02.2019.]

Поступила 25.04.2022

Получены положительные рецензии 25.02.23

Принята в печать 05.10.23

Received 25.04.2022

Positive reviews received 25.02.23

Accepted 05.10.23

Вклад авторов. Е.А. Красавина – разработка концепции научной работы, сбор и обработка материала, составление черновика рукописи. Е.Л. Чойнзон – анализ научной работы, критический пересмотр с внесением ценного интеллектуального содержания. Д.Е. Кульбакин – анализ научной работы, критический пересмотр с внесением ценного интеллектуального содержания. Л.Н. Балацкая – анализ научной работы.

Authors' contributions. E.A. Krasavina – study conception, data collection and analysis, drafting of the manuscript. E.L. Choinzonov – supervision, critical revision of the manuscript for important intellectual content. D.E. Kulbakin – supervision, critical revision of the manuscript for important intellectual content. L.N. Balatskaya – final approval of the manuscript.

Информация об авторах:

Красавина Елена Александровна – к.биол.н., логопед отделения опухолей головы и шеи Научно-исследовательский институт онкологии, Томский национальный исследовательский медицинский центр Российской академии наук. Доцент кафедры дефектологии, Томский государственный педагогический университет. Адрес: 634009, г. Томск, пер. Кооперативный, 5; тел.: 8 (3822) 28–26–86, доб. 31–24, e-mail: krasavinaea@mail2000.ru. ORCID: 0000-0002-8553-7039, SCOPUS ID: 55534205500

Чойнзон Евгений Лхамациренович – д.м.н., профессор; академик РАН, директор Научно-исследовательского института онкологии, Томский национальный исследовательский медицинский центр Российской академии наук. Адрес: 634009, г. Томск, пер. Кооперативный, 5; тел.: 8 (3822) 51–10–39; e-mail: info@timc.ru. ORCID: 0000-0002-3651-0665, SCOPUS ID: 6603352329

Кульбакин Денис Евгеньевич – д.м.н., заведующий отделением опухолей головы и шеи Научно-исследовательский институт онкологии, Томский национальный исследовательский медицинский центр Российской академии наук. Адрес: 634009, г. Томск, пер. Кооперативный, 5; тел.: 8 (3822) 28–26–86, доб. 31–22; e-mail: kulbakin_d@mail.ru. ORCID: 0000-0003-3089-5047, SCOPUS ID: 55534205500

Балацкая Лидия Николаевна – д.б.н., ведущий научный сотрудник отделения опухолей головы и шеи Научно-исследовательский институт онкологии, Томский национальный исследовательский медицинский центр Российской академии наук. Адрес: 634009, г. Томск, пер. Кооперативный, 5; тел.: 8 (3822) 28–26–76, доб. 31–20; e-mail: balatskaya@oncology.tomsk.ru. ORCID: 0000-0002-2606-661X, SCOPUS ID: 6505716404

Information about the authors:

Elena Aleksandrovna Krasavina – Candidate of Biological Sciences, Speech Therapist of the Head and Neck Tumors Department, Cancer Research Institute, Tomsk National Research Medical Center of the Russian Academy of Sciences. Associate Professor of the Department of Defectology, Tomsk State Pedagogical University. Address: 5 Kooperativny Street, Tomsk, 634009, Russia; tel: 8 (3822) 28–26–86, ext. 31–24, e-mail: krasavinaea@mail2000. ru. ORCID: 0000-0002-8553-7039, SCOPUS ID: 55534205500

Evgeny Lhamatsyrenovich Choinzonov – Doctor of Medical Sciences, Professor; Academician of the Russian Academy of Sciences, Director of the Research Institute of Oncology, Cancer Research Institute, Tomsk National Research Medical Center of the Russian Academy of Sciences. Address: 5 Kooperativny Street, Tomsk, 634009, Russia; tel: 8 (3822) 51–10–39; e-mail: info@timc.ru. ORCID: 0000-0002-3651-0665, SCOPUS ID: 6603352329

Denis Evgenyevich Kulbakin – Doctor of Medical Sciences, Head of the Department of Head and Neck Tumors, Cancer Research Institute, Tomsk National Research Medical Center of the Russian Academy of Sciences. Address: 5 Kooperativny Street, Tomsk, 634009, Russia; tel: 8 (3822) 28–26–86, ext. 31–22; e-mail: kulbakin_d@mail.ru. ORCID: 0000-0003-3089-5047, SCOPUS ID: 55534205500

Lidia Nikolaevna Balatskaya – Doctor of Biological Sciences, Leading Researcher, Head and Neck Tumors Department, Cancer Research Institute, Tomsk National Research Medical Center of the Russian Academy of Sciences. Address: 5 Kooperativny Street, Tomsk, 634009, Russia; tel: 8 (3822) 28–26–76, ext. 31–20; e-mail: balatskaya@oncology.tomsk.ru. ORCID: 0000-0002-2606-661X, SCOPUS ID: 6505716404

© Team of authors, 2024 / © Коллектив авторов, 2024

3.1.6. Oncology, radiation therapy, 3.3.3. Pathological physiology, 3.3.2. Pathological anatomy /

3.1.6. Онкология, лучевая терапия, 3.3.3. Патологическая физиология, 3.3.2. Патологическая анатомия

Clinical and morphologic classification of squamous cell carcinomas of the oral cavity and oropharynx based on phenotypic and genotypic predictors

S.I. Samoylova¹, N.S. Sukortseva¹, O.V. Samoylova¹, T.A. Demura¹,
I.V. Reshetov^{1,2}, M.I. Didenko³

¹University Clinical Hospital No.1, Levshin Institute of Cluster Oncology, Sechenov First Moscow State Medical University of the Ministry of Health of the Russian Federation, Moscow, Russia

²Department of Oncology and Reconstructive Plastic Surgery, FSBEI Institute for Advanced Training of FMBA of Russia, Moscow, Russia

³Central Clinical Hospital "Russian Railways-Medicine", Moscow, Russia

Contacts: Svetlana Ivanovna Samoylova – e-mail: sv_samoilova75@mail.ru

Клинико-морфологическая классификация плоскоклеточных карцином полости рта и ротоглотки на основе фено-генотипических предикторов

С.И. Самойлова¹, Н.С. Сукорцева¹, О.В. Самойлова¹, Т.А. Демур¹,
И.В. Решетов^{1,2}, М.И. Диденко³

¹Первый Московский государственный медицинский университет им. И.М. Сеченова Минздрава РФ,

Университетская клиническая больница №1, Институт кластерной онкологии им. Л.Л. Левшина, Москва, Россия

²Кафедра онкологии и реконструктивной пластической хирургии ФГБОУ «ИПК ФМБА России», Москва, Россия

³Центральная клиническая больница «РЖД-Медицина», Москва, Россия

Контакты: Самойлова Светлана Ивановна – e-mail: sv_samoilova75@mail.ru

根据表型和基因型预测因子对口腔和咽喉部鳞状细胞癌进行临床和形态学分类

S.I. Samoylova¹, N.S. Sukortseva¹, O.V. Samoylova¹, T.A. Demura¹,
I.V. Reshetov^{1,2}, M.I. Didenko³

¹University Clinical Hospital No.1, Levshin Institute of Cluster Oncology, Sechenov First Moscow State Medical University of the Ministry of Health of the Russian Federation, Moscow, Russia

²Department of Oncology and Reconstructive Plastic Surgery, FSBEI Institute for Advanced Training of FMBA of Russia, Moscow, Russia

通讯作者: Svetlana Ivanovna Samoylova – e-mail: sv_samoilova75@mail.ru

Head and neck squamous cell cancer (HNSCC) is a multifactorial disease with phenotypic and clinical heterogeneity. Currently, the choice of treatment method for HNSCC is based on anatomical localization, tumor stage (T) and lymph node involvement (N) without taking into account the biological heterogeneity of the tumors. The most important genetic alterations in HNSCC are described in the TCGA study with the delineation of two large cohorts of patients according to HPV (human papillomavirus) status and different carcinogenesis pathways. As a result of genetic profiling of squamous cell carcinomas using high-throughput transcriptomic analysis, studying individual predictive markers, variants of molecular classifications have been proposed, the use of which is limited in clinical practice. The aim of the study was to investigate the peculiarities of the molecular pattern of squamous cell carcinoma (SCC) of the tongue and oropharynx with the formation of a predictive surrogate classification of SCC.

Material and Methods. The study presents a variant of surrogate SCC classification according to specific molecular patterns, HPV status, immune response, and morphological predictors with the distinction of groups allowing to personalize the treatment strategy for patients with HNSCC.

The results of the study have shown that patients with tongue and oropharyngeal SCC could be classified into 6 subtypes based on the protein expression characteristics indicative of fundamental genetic defects and peculiarities of the immune environment. Each subtype is characterized by different clinical and morphological characteristics, biological functions, features of immune response, and prognosis. The prognostic models are predictive in nature.

Keywords: squamous cell cancer, oropharyngeal carcinoma, surrogate classification, p16, p53, PD-L1, treatment pathomorphosis

Conflicts of interest. The authors have no conflicts of interest to declare.

Funding. There was no funding for this study

For citation: Samoylova S.I., Sukortseva N.S., Samoylova O.V., Demura T.A., Reshetov I.V., Didenko M.I. Clinical and morphologic classification of squamous cell carcinomas of the oral cavity and oropharynx based on phenotypic and genotypic predictors. Head and neck. Russian Journal. 2024;12(2):47–55

Doi: 10.25792/HN.2024.12.2.47-55

The authors are responsible for the originality of the data presented and the possibility of publishing illustrative material – tables, drawings, photographs of patients.

Плоскоклеточный рак головы и шеи (ПРГШ) – это мультифакторное заболевание с фенотипической и клинической гетерогенностью. В настоящее время выбор метода лечения ПРГШ базируется на анатомической локализации, стадии опухолевого процесса (T) и метастатического поражения лимфатических узлов (N) без учета биологической гетерогенности опухоли. Важнейшие генетические изменения при ПРГШ описаны в исследовании TCGA с выделением двух больших когорт пациентов в зависимости от ВПЧ (вирус папилломы человека) статуса и различных путей канцерогенеза. В результате генетического профилирования плоскоклеточных карцином с использованием высокопроизводительного транскриптомного анализа, изучения отдельных предиктивных маркеров предложены варианты молекулярных классификаций, использование которых ограничено в клинической практике.

Цель исследования – изучение особенностей молекулярного паттерна плоскоклеточного рака (ПКР) языка и ротоглотки с формированием предиктивной суррогатной классификации ПКР.

Материал и методы. В исследовании представлен вариант суррогатной классификации ПКР в зависимости от специфических молекулярных паттернов, ВПЧ статуса, иммунного ответа и морфологических предикторов с выделением групп, позволяющих персонифицировать стратегию терапии пациентов с ПРГШ.

Результаты исследования показали, что пациентов с ПКР языка и ротоглотки можно разделить на 6 подтипов на основе экспрессионных характеристик белков, свидетельствующих о фундаментальных генетических поломках, особенностях иммунного окружения. Каждый подтип характеризуется различными клинико-морфологическими характеристиками, биологическими функциями, особенностями иммунного ответа и прогноза. Модели прогноза имеют предсказательный характер.

Ключевые слова: плоскоклеточный рак, орофарингеальная карцинома, суррогатная классификация, p16, p53, PD-L1, лечебный патоморфоз

Конфликт интересов. Авторы заявляют об отсутствии конфликта интересов.

Финансирование. Работа выполнена без спонсорской поддержки.

Для цитирования. Самойлова С.И., Сукорцева Н.С., Самойлова О.В., Демура Т.А., Решетов И.В., Диденко М.И. Клинико-морфологическая классификация плоскоклеточных карцином полости рта и ротоглотки на основе фено-генотипических предикторов. *Head and neck. Голова и шея. Российский журнал.* 2024;12(2):47–55

Doi: 10.25792/HN.2024.12.2.47-55

Авторы несут ответственность за оригинальность представленных данных и возможность публикации иллюстративного материала – таблиц, рисунков, фотографий пациентов.

头颈部鳞状细胞癌 (HNSCC) 是一种多因素疾病, 具有表型和临床异质性。目前, HNSCC的治疗方法选择基于解剖定位、肿瘤分期 (T) 和淋巴结受累 (N), 而没有考虑肿瘤的生物异质性。在TCGA研究中描述了HNSCC最重要的遗传改变, 并根据人乳头瘤病毒 (HPV) 状态和不同的致癌途径划分了两大患者群体。通过使用高通量转录组分析对鳞状细胞癌进行基因分型, 研究个体预测标记, 已经提出了分子分类的变体, 但在临床实践中的使用受到限制。

该研究的目的是探讨舌和口咽部鳞状细胞癌 (SCC) 的分子模式特点, 并形成SCC的预测替代分类。

材料与方法. 该研究根据特定的分子模式、HPV状态、免疫反应和形态学预测因素提出了一种替代SCC分类的变体, 区分了几组群体, 以个性化HNSCC患者的治疗策略。

研究结果显示, 基于蛋白表达特性 (这些特性指示基本遗传缺陷和免疫环境的特点) 可以将舌和口咽部SCC患者分类为6个亚型。每种亚型都具有不同的临床和形态学特征、生物功能、免疫反应特点和预后。预测模型具有预测性质。

关键词: 鳞状细胞癌, 口咽癌, 替代分类, p16, p53, PD-L1, 治疗病理形态学变化

利益冲突: 作者声明没有利益冲突。

资金支持: 本研究未获得资金支持。

引用本文: Samoylova S.I., Sukortseva N.S., Samoylova O.V., Demura T.A., Reshetov I.V., Didenko M.I. **Clinical and morphologic classification of squamous cell carcinomas of the oral cavity and oropharynx based on phenotypic and genotypic predictors. Head and neck. Russian Journal. 2024;12(2):47–55**

Doi: 10.25792/HN.2024.12.2.47-55

作者负责所提供数据的原创性以及发表说明性材料 (表格、图纸、患者照片) 的可能性。

Введение

Плоскоклеточный рак головы и шеи (ПРГШ) является четвертым (более 1 млн новых случаев), наиболее часто встречающимся злокачественным онкологическим заболеванием [1]. Как правило, канцерогенез ПРГШ является многоступенчатым и растянутым во времени процессом, реализуется через десятки лет и протекает на фоне хронических воспалительных заболеваний, обусловлен генетическими и эпигенетическими повреждениями в покровном многослойном эпителии и трансформацией диспластического процесса в ПРГШ. Долгое время основные причины развития рака головы и шеи (РГШ) традиционно связывали с табакокурением и употреблением алкоголя.

В 80-х гг. прошлого столетия появились работы, посвященные роли вируса папилломы человека (ВПЧ) как фактора канцерогенеза плоскоклеточных карцином гортани [2]. В последние годы заболеваемость РГШ, ассоциированным с ВПЧ, возросла. ВПЧ-позитивные карциномы ротоглотки встречаются в 48,1%, заболеваемость варьируется в зависимости от географического региона. Так самая высокая распространенность этого заболевания отмечена в Северной Америке (72,6%) [3]. В исследовании A. Chaturvedi (2011) предполагалось, что к 2030 г. половина случаев РГШ будет связана с ВПЧ [4]. Международным агентством по исследованию рака ВПЧ признан фактором канцерогенеза орофарингеального рака, в связи с чем в 2017 г. ВОЗ выделила орофарингеальную плоскоклеточную, ВПЧ-позитивную карциному в самостоятельную нозологическую форму с отдельным ICD-O code – 8053/3 [5]. Наиболее часто выделяется ВПЧ 16 типа [6, 7], его доля достигает 63% [3].

Впервые важнейшие генетические изменения при ПРГШ описаны в исследовании "The Cancer Genome Atlas" (TCGA) в 2015 г. со стратификацией пациентов в группы в зависимости от ВПЧ статуса [6]: ВПЧ-позитивного и ВПЧ-негативного рака. Каждая из групп характеризуется уникальными мутационными профилями и различными механизмами регуляции клеточного цикла. Среди ВПЧ-негативных опухолей наиболее часто встречающееся и раннее генетическое повреждение – мутации в гене-супрессоре опухолевого роста TP53, утрата функции и инактивация CDKN2A, а также наличие сигнального фенотипа тирозин-киназных рецепторов EGFR/HER [6, 7]. Появление мутантного гена на ранних стадиях опухолевого процесса связано с прогрессированием и инвазивным фенотипом злокачественной опухоли; поэтому идентификация мутантного гена p53 на ранних стадиях некоторых новообразований является фактором прогноза быстрого роста и раннего метастазирования. Из-за высокой специфичности аномальный фенотип гена p53 можно рассматривать как неблагоприятный индикатор прогноза при РГШ, что дает информацию об агрессивном биологическом поведении опухоли [8, 9].

Напротив ВПЧ-позитивные карциномы демонстрировали редкие мутации в TP53 или генетические изменения в CDKN2A.

Вирусный канцерогенез связан с интеграцией вирусной ДНК в ДНК хозяина с последующим синтезом в клетке вирусных онкобелков E6 и E7, что приводит к инактивации белков клеточного цикла p53 и RB (ретинобластомы). Это событие приводит к потере контроля клеточного цикла, нарушению дифференцировки клеток, увеличению мутаций и хромосомной нестабильности, усилению транскрипции клеточного гена INK4a и гиперэкспрессии кодируемого им белка p16 [9], что является подтверждением ВПЧ-позитивного статуса опухоли при иммуногистохимическом (ИГХ) анализе только для карцином орофарингеальной зоны [10–13].

Иммунная система играет важную роль в канцерогенезе. Опухоли с хорошо выраженной лимфоидной инфильтрацией (TILs) ассоциированы с наилучшей выживаемостью, и, напротив, карциномы без или со слабо выраженными лимфоидными инфильтратами, т.н. «холодные опухоли», характеризуются отсутствием опухолеспецифической или дефектной презентации Т-клеточной активации или дефицитом миграции иммунных клеток в опухоль [14]. В исследовании M. Budhwani (2021) показано, что ПКР головы и шеи с иммунной сигнатурой, ассоциированной с Т-клеточными инфильтратами («горячие опухоли») являются предикторами лучшего прогноза по сравнению с опухолями, лишенными такой экспрессии («холодные опухоли») [15]. Иммунное микроокружение плоскоклеточного ВПЧ-ассоциированного рака характеризуется Т-клеточной, CD8+ активацией и другими маркерами иммунной инфильтрации, более высокой экспрессией цитотоксического Т-лимфоцит-ассоциированного антигена-4 (CTLA-4), регуляторных Т-клеток (Tregs), повышенной экспрессией PD-L1 по сравнению с ВПЧ-отрицательным ПРГШ [16].

Наилучшие результаты иммунотерапии наблюдались у пациентов с ВПЧ-позитивными карциномами с гиперэкспрессией PD-L1. Так, в исследовании CheckMate 141 пациенты с ВПЧ-ассоциированными и PD-L1-позитивными плоскоклеточными карциномами при применении ниволумаба достигли наибольшей выживаемости: общая выживаемость – ОВ (ОР=0,39, 95% ДИ 0,18–0,81) [17]. В мета-анализе, включающем в себя результаты 11 клинических исследований (1860 пациентов) при иммунотерапии пациентов с ВПЧ-положительными орофарингеальными карциномами получено увеличение ОВ почти в 2 раза по сравнению с пациентами с ВПЧ-негативными раками (11,5 против 6,3 месяца) [18].

Биологическая гетерогенность ПРГШ в зависимости от анатомической локализации, иммунного микроокружения опухоли легла в основу многочисленных классификаций на основе экспрессии генов, профилирования числа копий и ВПЧ статуса с выделением подтипов: атипичский, базальный, классический, мезенхимальный [6, 7, 19].

В нашем исследовании представляем вариант суррогатной классификации ПКР в зависимости от специфических молекулярных профилей, особенности иммунного ответа и мор-

фологических предикторов с выделением типов, что позволит персонализировать стратегию терапии пациентов с ПКР головы и шеи.

Цель исследования – изучение особенностей молекулярного паттерна плоскоклеточного рака (ПКР) языка и ротоглотки с формированием предиктивной суррогатной классификации ПКР.

Материал и методы

В исследование были включены 207 пациентов с ПКР языка (n=96) и ротоглотки (n=111), пролеченных в Университетской клинической больнице №1 Первого МГМУ им. Сеченова в период 2018–2021 гг. Перед началом лечения больным была выполнена биопсия опухоли с последующим гистологическим исследованием. Все пациенты получили 3 курса неоадьювантной химиотерапии по схеме TPF (доцетаксел 75 мг/м², цисплатин 75 мг/м², 5-фторурацил 1000 мг/м²) в режиме непрерывной 96-часовой инфузии. После трех курсов TPF пациентам были выполнены хирургические резекции с лимфаденэктомией. Группы стратифицированы по нозологической форме, полу, возрасту, стадии опухолевого процесса. Образцы первичных биопсий и хирургических резекций фиксировали в 10% забуференном рН нейтральном формалине, подвергали стандартной гистологической автоматизированной обработке. Микропрепараты толщиной 5 мкм окрашивали гематоксилин-эозином. При световой микроскопии в биоптатах оценивали гистологический вариант опухоли, степень дифференцировки в соответствие с критериями классификации ВОЗ опухолей головы и шеи [20]. Иммунофенотипирование проведено на образцах первичной биопсии опухоли. Окраску проводили наборами для BENCHMARK XT (Ventana Medical Systems). В качестве молекулярных мишеней были использованы антитела к биомаркерам p16INK4A и p53(DO-7), PD-L1(22C3). Оценка экспрессии p16 выполнена в соответствие с рекомендациями CAP [21]. Для ИГХ оценки

экспрессии p53 использовано моноклональное антитело p53 (DO-7). Предполагается, что именно этот клон способен выявлять мутированные формы белка p53. p53 считался aberrantным, мутационным типом при выраженной ядерной экспрессии в $\geq 50\%$ опухолевых клеток или полном отсутствии окрашивания («нулевой иммунофенотип»). Неоднородная ядерная экспрессия p53 от низкой до умеренной расценена как дикий тип (WT) [22]. Экспрессия PD-L1 (22C3) определена с использованием методики комбинированного положительного балла (CPS). В зависимости от значения CPS сформированы 3 группы: отрицательный тест (CPS<1), промежуточная экспрессия ($1 \leq \text{CPS} < 20$) и сильная экспрессия (CPS ≥ 20). Степень лечебного патоморфоза после неоадьювантной химиотерапии проведена по модифицированной классификации Е.Ф. Лушниковой и S. Chitose и соавт. с количественной оценкой клеточности опухоли [23, 24].

Статистический анализ проводили с использованием программы StatTech v. 3.1.10 (разработчик ООО «Статтех», Россия). Количественные показатели оценивали на предмет соответствия нормальному распределению с помощью критерия Шапиро–Уилка (при числе исследуемых менее 50) или критерия Колмогорова–Смирнова (при числе исследуемых более 50). Категориальные данные описывали с указанием абсолютных значений и процентных долей. Сравнение процентных долей при анализе многопольных таблиц сопряженности выполнялось с помощью χ^2 -критерия Пирсона.

Результаты

Группы пациентов с орофарингеальным раком и ПКР языка были стратифицированы по полу, возрасту, степени распространенности первичной опухоли (pT) и вовлечения регионарных лимфатических узлов (pN). В табл. 1 представлены характеристики всех 207 пациентов. Среди заболевших преобладали мужчины (n=149), средний возраст заболевших составил 58 лет.

Таблица 1. Клинико-морфологическая характеристика пациентов с ПКР языка и ротоглотки
Table 1. Clinical and morphologic characteristics of patients with SCC of the tongue and oropharynx

Параметры <i>Parameters</i>	Категории <i>Categories</i>		Показатели, n (%) <i>Indicators, n (%)</i>	95% ДИ <i>95% CI</i>
Пол <i>Sex</i>	Женщины	<i>Female</i>	58 (28,0)	22,0–34,7
	Мужчины	<i>Male</i>	149 (72,0)	65,3–78,0
Лечебный патоморфоз <i>Treatment pathomorphosis</i>	1 степень	<i>Grade 1</i>	31 (20,8)	14,6–28,2
	2 степень	<i>Grade 2</i>	39 (26,2)	19,3–34,0
	3 степень	<i>Grade 3</i>	29 (19,5)	13,4–26,7
	4 степень	<i>Grade 4</i>	50 (33,6)	26,0–41,7
p16	Негативный	<i>Negative</i>	129 (62,8)	55,8–69,4
	Позитивный	<i>Positive</i>	78 (36,7)	30,1–43,7
p53	Нулевой	<i>Null</i>	37 (17,9)	12,9–23,8
	Дикий	<i>Wild-type</i>	85 (40,6)	33,8–47,6
	Гиперэкспрессия	<i>Hyperexpression</i>	85 (40,6)	33,8–47,6
Локализация <i>Localization</i>	Язык	<i>Tongue</i>	96 (46,4)	39,4–53,4
	Ротоглотка	<i>Oropharynx</i>	111 (53,6)	46,6–60,6
	Менее 1	<i>Less than 1</i>	53 (24,8)	19,0–31,2
	1–20	<i>1–20</i>	78 (37,9)	31,2–44,9
Исход <i>Outcome</i>	Более 20	<i>More than 20</i>	76 (36,9)	30,3–43,9
	Живой	<i>Alive</i>	159 (74,7)	67,9–80,7
Рецидив <i>Relapse</i>	Смерть	<i>Lethal</i>	48 (25,3)	19,3–32,1
	Нет	<i>No</i>	120 (63,5)	56,2–70,4
Рецидив <i>Relapse</i>	Есть	<i>Yes</i>	87 (35,4)	28,6–42,7

Таблица 2. Суррогатные подтипы ПРГШ в зависимости от локализации опухоли
Table 2. Surrogate subtypes of HNSCC depending on tumor localization

Локализация Localization	Суррогатный подтип Surrogate subtype						p
	1a	1b	2a	2b	3a	3b	
Язык, n (%) Tongue, n (%)	0 (0,0)	0 (0,0)	34 (87,2)	34 (61,8)	4 (40,0)	22 (66,7)	<0,001* p _{1a-2a} <0,001 p _{1a-2b} <0,001 p _{1a-3a} <0,001 p _{1a-3b} <0,001 p _{1b-2a} <0,001 p _{1b-2b} <0,001 p _{1b-3a} =0,003 p _{1b-3b} <0,001 p _{2a-2b} =0,041 p _{2a-3a} =0,010
Ротоглотка, n (%) Oropharynx, n (%)	40 (100,0)	28 (100,0)	5 (12,8)	21 (38,2)	6 (60,0)	11 (33,3)	

Известно, что p16 является суррогатным маркером транскрипционно активного ВПЧ высокого риска и считается лучшим маркером для ИГХ диагностики ВПЧ-позитивной орофарингеальной карциномы [11]. Этот белок известен как ингибитор циклин-зависимой киназы 2A, блокирует переход клеточного цикла от фазы G1 к фазе S, кодируется геном CDKN2A. По данным TCGA, мутации и делеции гена CDKN2A имелись в 58% случаев ВПЧ-негативного ПРГШ [6]. Аномальный паттерн ИГХ окрашивания p16 при плоскоклеточных карциномах полости рта возможно рассматривать как маркер повреждения CDKN2A. В исследовании I.M. Schaefer (2017) делеция CDKN2A сопровождалась утратой экспрессии p16 (p=0,0001) и, напротив, сильное окрашивание p16 не коррелировало с изменениями CDKN2A [20].

В нашем исследовании утрата экспрессии p16 (ингибитор циклинзависимых киназ) в плоскоклеточных карциномах языка и ротоглотки обнаружена в 63% случаев. Аномальный паттерн окрашивания p53 обнаружен более чем у половины (58%) пациентов, 75% пациентов имели положительную экспрессию PD-L1, причем гиперэкспрессия была обнаружена у 37% пациентов.

В зависимости от варианта экспрессии белков p16 и p53, демонстрирующих повреждение кодирующих их генов TP53 и CDKN2A, а также и уровня PD-L1 сформирована суррогатная классификация, представленная на схеме 1.

Схема 1. Классификационная схема ПРГШ:

I. Вирус ассоциированный (ВПЧ-ассоциированный)
(a) подтип a (p16+, p53 (WP), гиперэкспрессия PD-L1 положительный;

(b) подтип b (p16+, p53 мутированный, PD-L1 вариабельная экспрессия).

II. Иммуногенный

(a) подтип a (p16-, PD-L1 положительный, p53 (WP);

(b) подтип b (p16-, PD-L1 положительный, p53 мутированный).

III. Дважды негативный

(a) подтип a (p16-, PD-L1 менее 1, p53 (WP);

(b) подтип b (p16-, PD-L1 менее 1, p53 мутированный),

p53 мутированный – гиперэкспрессия или «0» иммунофенотип

Вирус-ассоциированные подтипы ПКР были локализованы в орофарингеальной зоне, связаны с ВПЧ инфекцией и различались между собой вариантами экспрессии белка p53. Иммуногенные подтипы чаще локализовались в языке и также различались между собой степенью повреждения TP53. Такой же принцип классификации положен в основу подтипов дважды негативного рака. При этом подтип дважды негативного рака с диким типом экспрессии p53 обнаружен у 60% пациентов с раком ротоглотки и у 40% пациентов с раком языка. Пациенты с мутированным белком в группе дважды негативного рака распределены при раке языка и ротоглотки в соотношении 3:1. Между локализацией опухолевого процесса и суррогатным подтипом плоскоклеточных карцином установлены статистические значимые различия (p<0,001) с использованием критерия согласия Пирсона.

Произведена оценка эффективности неоадьювантной химиотерапии в опухоли по выраженности морфологических признаков лечебного патоморфоза (табл. 3).

Таблица 3. Оценка эффективности неоадьювантной химиотерапии в плоскоклеточных карциномах полости рта и ротоглотки в зависимости от суррогатного подтипа
Table 3. Evaluation of the efficacy of neoadjuvant chemotherapy in squamous cell carcinomas of the oral cavity and oropharynx depending on surrogate subtype

Параметр Parameter	Степень Grade	Суррогатный подтип Surrogate subtype						p
		1a	1b	2a	2b	3a	3b	
Лечебный патоморфоз, n (%) Treatment pathomorphosis, n (%)	1 степень Grade 1	6 (18,8)	2 (12,5)	2 (6,9)	6 (15,8)	3 (50,0)	12 (46,2)	0,004* p _{1a-3b} =0,004 p _{2a-3b} =0,010
	2 степень Grade 2	3 (9,4)	4 (25,0)	8 (27,6)	12 (31,6)	1 (16,7)	10 (38,5)	
	3 степень Grade 3	7 (21,9)	2 (12,5)	8 (27,6)	9 (23,7)	1 (16,7)	2 (7,7)	
	4 степень Grade 4	16 (50,0)	8 (50,0)	11 (37,9)	11 (28,9)	1 (16,7)	2 (7,7)	

Примечание. * – различия показателей статистически значимы (p<0,05).

Note. * – differences are statistically significant (p<0,05).

Таблица 4. Оценка ОВ в плоскоклеточных карциномах полости рта и ротоглотки в зависимости от суррогатного подтипа
Table 4. OS assessment in squamous cell carcinomas of the oral cavity and oropharynx according to surrogate subtype

Исход Outcome	Суррогатный подтип Surrogate subtype						p
	1a	1b	2a	2b	3a	3b	
Живой, n (%) Alive, n (%)	36 (90,0)	23 (85,2)	31 (88,6)	37 (80,4)	6 (60,0)	7 (23,3)	<0,001* p _{1a-3b} <0,001 p _{1b-3b} <0,001 p _{2a-3b} <0,001 p _{2b-3b} <0,001
Смерть, n (%) Lethal, n (%)	4 (10,0)	4 (14,8)	4 (11,4)	9 (19,6)	4 (40,0)	23 (76,7)	

Примечание. * – различия показателей статистически значимы (p<0,05).

Note. * – differences are statistically significant (p<0,05).

Таблица 5. Оценка БРВ в плоскоклеточных карциномах полости рта и ротоглотки в зависимости от суррогатного подтипа
Table 5. RFS assessment in squamous cell carcinomas of the oral cavity and oropharynx according to surrogate subtype

Рецидив Relapse	Суррогатный подтип Surrogate subtype						p
	1a	1b	2a	2b	3a	3b	
Нет, n (%) No, n (%)	34 (85,0)	18 (69,2)	31 (88,6)	26 (57,8)	5 (50,0)	5 (16,1)	<0,001* p _{1b-3b} =0,001 p _{2b-3b} =0,009
Есть, n (%) Yes, n (%)	6 (15,0)	7 (26,9)	4 (11,4)	18 (40,0)	5 (50,0)	26 (83,9)	

Примечание. * – различия показателей статистически значимы (p<0,05).

Note. * – differences are statistically significant (p<0,05).

Полный патоморфоз обнаружен у половины пациентов с вирус-ассоциированным раком ротоглотки, тогда как в группе двойного негативного рака полный лечебный ответ зарегистрирован у каждого четвертого пациента. Также наибольший эффект от неoadъювантной химиотерапии получили пациенты с иммуногенным типом плоскоклеточных карцином (38% и 29%). Выраженность лечебного патоморфоза статистически достоверно различается в различных суррогатных подтипах плоскоклеточных карцином языка и ротоглотки.

Выполнен анализ данных 3-летней ОВ в зависимости от суррогатного подтипа плоскоклеточных карциномах полости рта и ротоглотки (табл. 4).

Период наблюдения за пациентами составил 36 месяцев. К концу периода наблюдения у 25% пациентов наступила смерть. Однако в группе с диким типом экспрессии p53 вирус-ассоциированного и иммуногенного подтипов ПРГШ летальность составила всего 10–11%, с мутированным p53 – 15–20% соответственно. Летальность максимальных значений зарегистрирована в группе двойного негативного рака, достигая 80% в группе с мутированным профилем экспрессии p53.

Также был проведен анализ безрецидивной выживаемости (БРВ) при различных суррогатных подтипах (табл. 5).

Рецидив болезни возник у каждого третьего пациента с ПКР языка и ротоглотки. Однако этот показатель варьировался в зависимости от суррогатного подтипа плоскоклеточных карцином. БРВ зарегистрирована у 85% пациентов с вирус-ассоциированным раком, у 89% пациентов с иммуногенным типом и дикой экспрессией p53, тогда как аббератный иммунофенотип p53 в группе вирус-ассоциированных и иммуногенных раков снижал БРВ до 69–59% соответственно. В группе двойных негативных карцином БРВ составила 16%.

При оценке риск смерти увеличивался при наличии дважды негативного рака 3a в 4,749 раза, дважды негативного рака 3b в 10,893 раза (табл. 6).

Обсуждение

Несмотря на то, что 90% злокачественных новообразований головы и шеи имеют строение ПКР, клиническое течение этого грозного заболевания весьма вариабельно и зависит не только от анатомической локализации и распространения опухолевого процесса. Классификация ВОЗ 4–5-го пересмотров [5, 20] и TNM классификация опухолей головы и шеи 8-го пересмотра [26] рассматривает ПРГШ как 2 клинически различных подтипа: ВПЧ-

Таблица 6. Изменения рисков смерти в зависимости от влияния отдельных факторов
Table 6. Changes in mortality risks depending on the influence of individual factors

Фактор риска Risk factor	Нескорректированный Unadjusted		Скорректированный Adjusted	
	ОР; 95% ДИ RR; 95% CI	p	ОР; 95% ДИ RR; 95% CI	p
1b	1,599; 0,400–6,396	0,507	1,599; 0,400–6,396	0,507
2a	1,006; 0,251–4,028	0,994	1,006; 0,251–4,028	0,994
2b	2,106; 0,649–6,841	0,215	2,106; 0,649–6,841	0,215
3a	4,749; 1,186–19,019	0,028*	4,749; 1,186–19,019	0,028*
3b	10,893; 3,744–31,695	< 0,001*	10,893; 3,744–31,695	< 0,001*

Примечание. * – влияние предиктора статистически значимо (p<0,05).

Note. * – influence of the predictor is statistically significant (p<0,05).

позитивного и ВПЧ-негативного и связывает это с особенностями вирусного канцерогенеза, различиями в механизмах и путях регуляции клеточного цикла и, как следствие, уникальными биологическими и клиническими свойствами этих подгрупп. Но эти различия касаются только орофарингеальной зоны и не дают понимания стратегии терапии остальных когорт пациентов с ПРГШ. Широко известны результаты генетического профилирования плоскоклеточных карцином, отдельных предиктивных маркеров с попытками создания молекулярных классификаций с использованием высокопроизводительного транскриптомика анализа. Однако их применение в клинической практике ограничено из-за сложности и длительности выполнения, высокой стоимости диагностических тестов. В настоящее время все пациенты с ПРГШ лечатся вариabельными комбинациями методов лучевой и химиотерапии, хирургии только на основании стадии и анатомической локализации опухоли без учета молекулярной биологии опухоли.

По результатам нашего ретроспективного клинко-морфологического исследования предлагаем суррогатную классификацию подтипов ПРГШ, основанную на применении ИГХ маркеров, выбор которых определен в результате интегративной оценки связи между p16INK4A статусом, ВПЧ инфекцией, мутационным профилем p53, экспрессией PD-L1, патоморфологической оценкой эффективности индукционной химиотерапии и клиническим течением болезни.

Известно, что универсальным маркером вирусного канцерогенеза орофарингеальных карцином является гиперэкспрессия белка p16 при ИГХ методе диагностики. В то же время оценка экспрессии p16 при плоскоклеточных карциномах языка может быть интерпретирована как маркер геномного повреждения CDKN2A, поскольку делеция CDKN2A и аномальный паттерн экспрессии p16 при ИГХ окрашивании коррелируют между собой [25].

Мутации в гене TP53 встречаются наиболее часто, в 75% случаев. Аббератный тип экспрессии p53 при ИГХ окрашивании коррелирует с наличием мутированного TP53, агрессивным поведением опухоли со снижением ОВ и БРВ. О 100% чувствительности и специфичности ИГХ метода как способа детекции мутации TP53 сообщено в ряде работ при ВПЧ-ассоциированных и ВПЧ-негативных карциномах других локализаций [27, 28]. Аббератный иммунофенотип включал в себя как гиперэкспрессию p53, так и «нулевой иммунофенотип», что, возможно, связано с деградацией накопленного мутантного p53 белком E6 HPV16 посредством пути убиквитинирования или просто вызвано разрушительной мутацией TP53 в ядре [9]. Предполагается, что именно такие паттерны ИГХ окрашивания надежно предсказывают мутации TP53 без генетического тестирования.

Значение иммунного микроокружения опухоли, ее иммунной инфильтрации сложно переоценить. ПКР с иммунной сигнатурой, ассоциированной с Т-клеточными инфильтратами («горячие опухоли») являются предикторами лучшего прогноза по сравнению с опухолями, лишенными такой экспрессии («холодные опухоли») [15]. К т.н. «горячим» опухолям следует отнести группу ВПЧ-позитивных карцином с воспалительной (мезенхимальной) дифференцировкой, характеризующейся лучшей выживаемостью, чем классический фенотип ВПЧ-позитивных карцином с кератинизацией и более высокой пролиферацией [7]. Повышенная экспрессия PD-L1 в ВПЧ-позитивном раке связана с особенностями иммунного микроокружения Т-клеточной, CD8+ активацией, более высокой экспрессией цитотоксического Т-лимфоцит-ассоциированного антигена-4 (CTLA-4), регуля-

торных Т-клеток (Tregs), иммунофенотипом класса активного иммунитета, показавшего потенциальный ответ на блокаду запрограммированной гибели клеток [16, 29]. В настоящее время ингибиторы иммунных контрольных точек широко применяются при лекарственной терапии плоскоклеточных карцином головы и шеи, являясь дополнением или альтернативой системной химиотерапии, назначаемой в настоящее время независимо от особенностей канцерогенеза, ВПЧ статуса, иммунного микроокружения плоскоклеточных карцином. Наилучшие результаты наблюдались у пациентов с ВПЧ-ассоциированными и PD-L1 позитивными плоскоклеточными карциномами [17, 18]. Уровень экспрессии ингибитора иммунных точек следует рассматривать не только как прогностический биомаркер оценки ответа на иммунотерапию, но и как предиктор более благоприятного течения болезни, особенно при ВПЧ-позитивных карциномах.

Результаты нашего исследования показали, что пациентов с ПКР языка и ротоглотки можно разделить на 6 подтипов на основе экспрессионных характеристик белков, свидетельствующих о фундаментальных генетических поломках, особенностях иммунного окружения. Каждый подтип имеет различные клинко-морфологические характеристики, биологические функции, особенности иммунного ответа и прогноз. Модели прогноза обладают предсказательным характером.

Вирус-ассоциированный (ВПЧ-ассоциированный) тип состоит из двух подтипов, различающихся вариантами экспрессии белка p53: «дикий» и аббератный иммунофенотип, встречающиеся в 19,5 и 13,7%. Этот тип соответствует ВПЧ-позитивному орофарингеальному раку (ICD-O -8086/3) с позитивной экспрессией белка p16 в опухолевых клетках. Гистологическая картина этого варианта карцином обладает своими характерными морфологическими особенностями [30]. Как правило, это неороговевающая или слабо неороговевающая карцинома, растущая из эпителия крипт, с формированием гнезд и долек под покровным эпителием, некрозом в центральных участках, строма опухоли – с обилием лимфоидных инфильтратов, проникающих в опухолевые комплексы. В опухоли большое количество фигур митозов и апоптоза. Покровный многослойный эпителий без признаков дисплазии. В метастазах часто имеется кистозная трансформация. Как правило, все ВПЧ-позитивные карциномы обладают позитивной экспрессией PD-L1 с оценкой промежуточная и сильная экспрессия. Индукционная терапия карцином этого типа эффективна: полный патоморфологический ответ имелся у половины пациентов, неполный (pPR) III ст – у 22% при «диком» типе экспрессии, у 12% при абберантном статусе p53. Пациенты этой группы WT p53 имели самую высокую ОВ и БРВ – 90 и 85% соответственно. Мутированный профиль p53 снижал ОВ до 85%, БРВ до 70%.

Иммуногенный подтип – самый распространенный в нашем исследовании, составил 45,8% в соотношении подтипов a/b 19,0/26,8% в зависимости от типа экспрессии белка p53. Чаще всего локализуется в языке (87,2% подтип a, 62% подтип b); в ротоглотке встречается реже (12,8% подтип a, 38,2% подтип b). При локализации в орофарингеальной зоне относится к ВПЧ-негативным орофарингеальным карциномам. Гистологически эти опухоли ротоглотки и подвижной части языка имеют строение классической плоскоклеточной карциномы различной степени злокачественности, G1-3. Карциномы этой группы не экспрессируют белок p16INK4A, характеризуются промежуточной и сильной экспрессией PD-L1. Клинико-морфологические

особенности карцином иммуногенного типа схожи с вирус-ассоциированным типом плоскоклеточных карцином (подтип а): обладают высокой чувствительностью к индукционной химиотерапии (pCR, полный патоморфоз IV ст. у 38%; pPR III ст. у 28%); высокой ОВ и БРВ (87%). При мутированном профиле белка p53 эффективность индукционной терапии была низкой: полного лечебного патоморфоза (pCR) удалось достичь лишь у 29% пациентов, частичного pPR III ст – у каждого четвертого пациента (24%). ОВ снизилась на 7% и составила 80%, а БРВ уменьшилась в 1,5 раза и составила 58%.

Дважды негативный тип – третий по распространенности, частота встречаемости его в нашем исследовании составила 21%, соотношение подтипов а/б – 4,9/16,1%. Подтип а чаще локализуется в ротоглотке (60%), подтип б – в языке (68%). Карциномы этой группы не экспрессируют белок p16INK4A, характеризуются негативной или слабой экспрессией PD-L1; микроскопически имеют строение классической плоскоклеточной карциномы различной степени злокачественности, G1-3 или других гистологических подтипов плоскоклеточных карцином. Именно в этой группе пациентов зарегистрирована низкая эффективность индукционной химиотерапии, агрессивное течение болезни. Индукционная химиотерапия при дважды негативном типе плоскоклеточных карцином малоэффективна: полный лечебный патоморфоз (pCR) зарегистрирован у 17%, частичный pPR III ст. – у 17% пациентов при «диком» варианте экспрессии p53. У пациентов с мутированным профилем дважды негативного рака (подтип б) pCR достигнут только у 8%, частичный pPR III ст. – у 8%, ОВ у пациентов с двойным негативным, подтип а – у 40%, а при подтипе б с аббератным иммунофенотипом p53 летальность увеличилась в 2 раза, до 78%. Такое же соотношение получено и при оценке БРВ: подтип а – у 50%, подтип б – у 84%. При прогнозировании риск смерти увеличивался при наличии паттерна дважды негативного рака 3а в 4,749 раза, дважды негативного рака 3б в 10,893 раза.

Выводы

ПКР ротоглотки и языка может быть подразделен на суррогатные молекулярно-биологические группы с различным клиническим и прогностическим течением болезни. Использование валидных ИГХ тестов с оценкой экспрессии p16 и p53 как косвенной экстраполяции генетических повреждений представляет собой клинически доступную и полезную методику диагностики этих прогностических групп. Оптимальная панель прогностических и таргетных молекулярных биомаркеров p16, p53, PD-L1 с формированием суррогатных молекулярно-биологических паттернов может быть использована для стратификации пациентов по группам риска и определения дополнительных критериев индивидуального выбора стратегии комплексной терапии (лучевая терапия, индукционная химиотерапия, модификация адъювантной терапии, иммунотерапия, применения новых менее инвазивных хирургических техник) ПРГШ.

ЛИТЕРАТУРА/REFERENCES

1. *Global Cancer Observatory International Agency for Research on Cancer [Электронный ресурс].* <https://gco.iarc.who.int/media/globocan/factsheets/populations/900-world-fact-sheet.pdf> (дата обращения 04.05.2024).

2. *Syrjänen K., Syrjänen S., Pyrhönen S. Human papilloma virus (HPV) antigens in lesions of laryngeal squamous cell carcinomas. ORL. J. Otorhinolaryngol. Relat. Spec. 1982;44(6):323–34. Doi: 10.1159/000275612. [PMID: 6292810].*
3. *Lu Y., Clifford G.M., Fairley C.K., et al. H. Human papillomavirus and p16INK4a in oropharyngeal squamous cell carcinomas: A systematic review and meta-analysis. Int. J. Cancer. 2024;154(5):830–41. Doi: 10.1002/ijc.34763.*
4. *Chaturvedi A.K., Engels E.A., Pfeiffer R.M., et al. Human papillomavirus and rising oropharyngeal cancer incidence in the United States. J. Clin. Oncol. 2011;29(32):4294–301. Doi: 10.1200/JCO.2011.36.4596.*
5. *El-Naggar A.K., Chan J., Grandis J.R., et al. World Health Organization classification of head and neck tumours. 4th ed., Lyon: IARC. 2017.*
6. *Cancer Genome Atlas Network; Comprehensive genomic characterization of head and neck squamous cell carcinomas. Nature. 2015;517(7536):576–82. <https://doi.org/10.1038/nature14129>.*
7. *Keck M.K., Zuo Z., Khattri A., et al. Integrative analysis of head and neck cancer identifies two biologically distinct HPV and three non-HPV subtypes. Clin. Cancer Res. 2015;21(4):870–81. Doi: 10.1158/1078-0432.CCR-14-2481.*
8. *Bădulescu F., Bădulescu A., Crișan A., et al. Study of the diagnosis and treatment of cancer located in the head and neck and correlation with expression of prognostic markers. Rom. J. Morphol. Embryol. 2013;54(3):487–97.*
9. *Wang Z., Xia R.H., Ye D.X., et al. Human Papillomavirus 16 Infection and TP53 Mutation: Two Distinct Pathogeneses for Oropharyngeal Squamous Cell Carcinoma in an Eastern Chinese Population. PLoS One. 2016;11(10):e0164491. Published 2016 Oct 17. Doi: 10.1371/journal.pone.0164491.*
10. *Rothenberg S.M., Ellisen L.W. The molecular pathogenesis of head and neck squamous cell carcinoma. J. Clin. Invest. 2012;122(6):1951–7. Doi: 10.1172/jci59889.*
11. *Sedghizadeh P.P., Billington W.D., Paxton D., et al. Is p16-positive oropharyngeal squamous cell carcinoma associated with favorable prognosis? A systematic review and meta-analysis. Oral Oncol. 2016;54:15–27. Doi: 10.1016/j.oraloncology.2016.01.002.*
12. *Ang K.K., Harris J., Wheeler R., et al. Human papillomavirus and survival of patients with oropharyngeal cancer. N. Engl. J. Med. 2010;363(1):24–35. Doi: 10.1056/NEJMoa0912217.*
13. *Shyamsundar V., Thangaraj S.V., Krishnamurthy A., et al. Exome Sequencing with Validations and Expression of p16/CDKN2A Shows no Association with HPV in Oral Cancers. Asian Pac. J. Cancer Prev. 2022;23(1):191–200. Published 2022 Jan 1. Doi: 10.31557/APJCP.2022.23.1.191.*
14. *Bonaventura P., Shekarian T., Alcazer V., et al. Cold Tumors: A Therapeutic Challenge for Immunotherapy. Front. Immunol. 2019;10:168. Published 2019 Feb 8. Doi: 10.3389/fimmu.2019.00168.*
15. *Budhwani M., Turrell G., Yu M., et al. Immune-Inhibitory Gene Expression is Positively Correlated with Overall Immune Activity and Predicts Increased Survival Probability of Cervical and Head and Neck Cancer Patients. Front. Mol. Biosci. 2021;8:622643. Published 2021 Mar 23. Doi: 10.3389/fmolb.2021.622643.*
16. *Julian R., Savani M., Bauman J.E. Immunotherapy Approaches in HPV-Associated Head and Neck Cancer. Cancers (Basel). 2021;13(23):5889. Published 2021 Nov 23. Doi: 10.3390/cancers13235889.*
17. *Ferris R.L., Blumenschein G., Fayette J., et al. Nivolumab vs investigator's choice in recurrent or metastatic squamous cell carcinoma of the head and neck: 2-year long-term survival update of CheckMate 141 with analyses by tumor PD-L1 expression. Oral Oncol. 2018;81:45–51. Doi: 10.1016/j.oraloncology.2018.04.008RL.*
18. *Galvis M.M., Borges G.A., Oliveira T.B., et al. Immunotherapy improves efficacy and safety of patients with HPV positive and negative head and neck cancer: A systematic review and meta-analysis. Crit.*

- Rev. Oncol. Hematol. 2020;150:102966. Doi: 10.1016/j.critrevonc.2020.102966.
19. Jiang M., Gu X., Xu Y., et al. Metabolism-associated molecular classification and prognosis signature of head and neck squamous cell carcinoma. *Heliyon*. 2024;10(6):e27587. Published 2024 Mar 7. Doi: 10.1016/j.heliyon.2024.e27587.
 20. WHO Classification of Tumours Editorial Board. Head and neck tumours [Internet]. Lyon (France): International Agency for Research on Cancer; 2023 [дата обращения 04.05.2024]. (WHO classification of tumours series, 5th ed.; vol.9). Available from: <https://tumourclassification.iarc.who.int/chapters/52>.
 21. Head and Neck Biomarker Reporting Template [Электронный ресурс]: URL: https://documents.cap.org/protocols/HN.Bmk_2.2.0.0.REL_CAPCP.pdf?_gl=1*3z2h95*_ga*MTE2ODAxNDgyMC4xNzEzMDExMTzc3*_ga_97ZFJSQOQX*MTcxNDgyMDAxMC40LjEuMTcxNDgyMDA2Ny4wLjAuMA.
 22. Köbel M., Kang E.Y. The Many Uses of p53 Immunohistochemistry in Gynecological Pathology: Proceedings of the ISGyP Companion Society Session at the 2020 USCAP Annual 9 Meeting. *Int J Gynecol Pathol*. 2021;40(1):32–40. Doi: 10.1097/PGP.0000000000000725.
 23. Grabovoi A.N., Tarasova T.O., Koshubarova M.V. Histological assessment of tumor response to chemotherapy/radiation therapy. *Clin. Oncol*. 2012;2:138–43.
 24. Chitose S., Chijiwa H., Maeda A., et al. Evaluation of overall tumor cellularity after neoadjuvant chemotherapy in patient with locally advanced hypopharyngeal cancer. *Eur. Arch. Otorhinolaryngol*. 2012;269(11):2391–9. Doi: 10.1007/s00405-011-1915-1.
 25. Schaefer I.M., Hornick J.L., Sholl L.M., et al. Abnormal p53 and p16 staining patterns distinguish uterine leiomyosarcoma from inflammatory myofibroblastic tumour. *Histopathol*. 2017;70(7):1138–46. Doi: 10.1111/his.13176.
 26. TNM: Classification of malignant tumors. Edited by J.D. Briery et al.; translated from English and scientific ed. by E.A. Dubova, K.A. Pavlov. 2nd ed. in Russian. M., 2018. 344 p.: 14.0 cm. Translation of the ed. TNM Classification of Malignant Tumours, 8th ed. ISBN 978-5-98657-063-1. [TNM: Классификация злокачественных опухолей. Под ред. Дж.Д. Брайерли и др.; пер. с англ. и научн. ред. Е.А. Дубовой, К.А. Павлова. 2-е изд. на русском языке. М., 2018. 344 с.: 14,0 см. Перевод изд. TNM Classification of Malignant Tumours, 8th ed. ISBN 978-5-98657-063-1. (In Russ.)].
 27. Tessier-Cloutier B., Kortekaas K.E., Thompson E., et al. Major p53 immunohistochemical patterns in in situ and invasive squamous cell carcinomas of the vulva and correlation with TP53 mutation status. *Mod. Pathol*. 2020;33(8):1595–605. Doi: 10.1038/s41379-020-0524-1.
 28. Zhu X., Jamshed S., Zou J., et al. Molecular and immunophenotypic characterization of anal squamous cell carcinoma reveals distinct clinicopathologic groups associated with HPV and TP53 mutation status. *Mod. Pathol*. 2021;34(5):1017–30. Doi: 10.1038/s41379-020-00729-y.
 29. Crosta S., Boldorini R., Bono F., et al. PD-L1 Testing and Squamous Cell Carcinoma of the Head and Neck: A Multicenter Study on the Diagnostic Reproducibility of Different Protocols. *Cancers (Basel)*. 2021;13(2):292. Published 2021 Jan 14. Doi: 10.3390/cancers13020292.
 30. Westra W.H. The pathology of HPV-related head and neck cancer: implications for the diagnostic pathologist. *Semin. Diagn. Pathol*. 2015;32(1):42–53. Doi: 10.1053/j.semmp.2015.02.023.

Поступила 20.12.2023

Получены положительные рецензии 12.02.24

Принята в печать 05.03.24

Received 20.12.2023

Positive reviews received 12.02.24

Accepted 20.12.2023

Информация об авторах:

Самойлова С.И. — Первый Московский государственный медицинский университет им. И.М. Сеченова Минздрава РФ. Адрес: 119435 Москва, Большая Пироговская, д. 6; тел.: +7(985) 684-33-52; e-mail: sv_samoilova75@mail.ru. ORCID: <https://orcid.org/0000-0003-4598-8625>.

Сукорцева Н.С. — Первый Московский государственный медицинский университет им. И.М. Сеченова Минздрава РФ. Адрес: 119435 Москва, Большая Пироговская, д. 6. ORCID: <https://orcid.org/0000-0002-7704-1658>.

Самойлова О.В.— Первый Московский государственный медицинский университет им. И.М. Сеченова Минздрава РФ. Адрес: 119435 Москва, Большая Пироговская, д. 6. ORCID: <https://orcid.org/0000-0002-2176-7142>.

Диденко М.И. — Центральная клиническая больница «РЖД-Медицина». Адрес: 129128, Москва, ул. Будайская 2, стр. 13. ORCID: <https://orcid.org/0000-0002-6203-0526>.

Демура Т.А. — Первый Московский государственный медицинский университет им. И.М. Сеченова Минздрава РФ. Адрес: 119435 Москва, Большая Пироговская, д. 6. ORCID: <https://orcid.org/0000-0002-6946-6146>.

Решетов И.В. — Первый Московский государственный медицинский университет им. И.М. Сеченова Минздрава РФ, Университетская клиническая больница №1, Институт кластерной онкологии им. Л.Л. Левшина, Кафедра онкологии и реконструктивной пластической хирургии ФГБОУ «ИПК ФМБА России», Москва. ORCID: <https://orcid.org/0000-0002-3888-8004>.

Information about the authors:

S.I. Samoilova — Sechenov First Moscow State Medical University of the Ministry of Health of the Russian Federation. Address: 6 Bolshaya Pirogovskaya str., 119435 Moscow; tel: +7 (985) 684-33-52; e-mail: sv_samoilova75@mail.ru. ORCID: <https://orcid.org/0000-0003-4598-8625>.

N.S. Sukortseva — Sechenov First Moscow State Medical University of the Ministry of Health of the Russian Federation. Address: 6 Bolshaya Pirogovskaya str., 119435 Moscow. ORCID: <https://orcid.org/0000-0002-7704-1658>.

O.V. Samoylova — Sechenov First Moscow State Medical University of the Ministry of Health of the Russian Federation. Address: 6 Bolshaya Pirogovskaya str., 119435 Moscow. ORCID: <https://orcid.org/0000-0002-2176-7142>.

M.I. Didenko — Central Clinical Hospital “Russian Railways-Medicine”. Address: buil. 13, Budaiskaya 2, Moscow, 129128, Russia. ORCID: <https://orcid.org/0000-0002-6203-0526>.

T.A. Demura — Sechenov First Moscow State Medical University of the Ministry of Health of the Russian Federation. Address: 6 Bolshaya Pirogovskaya str., 119435 Moscow. ORCID: <https://orcid.org/0000-0002-6946-6146>.

I.V. Reshetov — University Clinical Hospital No.1, Levshin Institute of Cluster Oncology, Sechenov First Moscow State Medical University of the Ministry of Health of the Russian Federation. ORCID: <https://orcid.org/0000-0002-3888-8004>.

© Team of authors, 2024 / © Коллектив авторов, 2024

“Bad” splits of mandible during orthognathic surgery. Experience of clinic of esthetic surgery

V.V. Gorban ¹, A.R. Andreishchev ^{1,2}, E.S. Karpishchenko ^{1,2},
S.S. Shestakov ¹, G.V. Godin ¹, E.G. Kremez ²

¹Clinic of Aesthetic Medicine Galaktika Beauty Institute, SP LLC, St. Petersburg, Russia

²FSBEI HE Academician I.P. Pavlov First St. Petersburg State Medical University of the Ministry of Healthcare of Russian Federation, St. Petersburg, Russia

Contacts: Karpishchenko Elena Sergeevna – e-mail: eskstom@gmail.com

«Плохие» переломы нижней челюсти при ортогнатических операциях. Опыт клиники эстетической медицины

В.В. Горбань ¹, А.Р. Андреищев ^{1,2}, Е.С. Карпищенко ^{1,2},
С.С. Шестаков ¹, Г.В. Годин ¹, Е.Г. Кремез ²

¹Клиника эстетической медицины Институт красоты «Галактика», ООО «СП». Санкт-Петербург, Россия

²ФГБОУ ВО Первый Санкт-Петербургский Государственный медицинский университет им. акад. И.П. Павлова Минздрава РФ, Санкт-Петербург, Россия

Контакты: Карпищенко Елена Сергеевна – e-mail: eskstom@gmail.com

在正颌手术中下颌骨不良劈裂的情况。美容外科诊所的经验

V.V. Gorban ¹, A.R. Andreishchev ^{1,2}, E.S. Karpishchenko ^{1,2},
S.S. Shestakov ¹, G.V. Godin ¹, E.G. Kremez ²

¹Clinic of Aesthetic Medicine Galaktika Beauty Institute, SP LLC, St. Petersburg, Russia

²FSBEI HE Academician I.P. Pavlov First St. Petersburg State Medical University of the Ministry of Healthcare of Russian Federation, St. Petersburg, Russia

通讯作者: Karpishchenko Elena Sergeevna – e-mail: eskstom@gmail.com

Introduction. “Bad” fracture of the mandible is a condition that occurs during sagittal osteotomy of the mandible. There are enough possible factors predisposing to this condition, however, there is no clear evidence for any of them. Difficulties are possible in the presence of impacted third molars, anatomical features of the ramus, excessive force during osteotomy, and so on. The main types of uncontrolled fractures are fracture of the proximal segment, fracture of the distal segment, coronoid process, and condylar process.

Aim. To analyze medical records of patients who underwent sagittal osteotomy of the mandible and to identify possible predisposing factors for the occurrence of “bad” fractures.

Material and methods. We analyzed the medical records of 108 patients who underwent sagittal osteotomy of the mandible. Nine patients had “bad” fractures of the lower jaw; in three cases, the fracture was bilateral. All patients were women, and the mean age was 36±7 years. 7 patients had distal occlusion. Only 1 case represented a removal of an impacted 3rd molar. All patients underwent metal synthesis of the “bad” fracture line using a rectangular frame and 4 titanium screws for more rigid fixation of the fragments, and the synthesis of the proximal and distal segments was performed with a linear titanium plate.

Results. According to the data obtained, we have not identified a clear relationship between any of the known predisposing factors and the occurrence of an uncontrolled fracture. With sagittal osteotomy, an “uncompleted” fracture may occur, which differs from the planned line, but does not require correction of treatment tactics.

Discussion. Among maxillofacial surgeons, there is no clear opinion about the predisposing factors for the occurrence of “bad” fractures of the mandible. Depending on the sample design, various authors obtain controversial results. Thus, our study did not obtain reliable data on an increase in the risk of uncontrolled fracture depending on gender, age, the presence of a third molar, or the instruments used.

Conclusions. According to the results obtained, there is no correlation between the risk of a “bad” fracture of the mandible and any of the well-known factors. Despite this, uncontrolled fractures occurred more often in patients with distal occlusion. A good method for osteosynthesis of such a fracture line is a rectangular plate.

Key words: bad split, sagittal osteotomy of mandible, orthognathic surgery

Conflicts of interest. The authors have no conflicts of interest to declare.

Funding. There was no funding for this study

For citation: Gorban V.V., Andreishchev A.R., Karpishchenko E.S., Shestakov S.S., Godin G.V., Kremez E.G. “Bad” splits of mandible during orthognathic surgery. Experience of clinic of esthetic surgery. *Head and neck. Russian Journal.* 2024;12(2):56–62

Doi: 10.25792/HN.2024.12.2.56-62

The authors are responsible for the originality of the data presented and the possibility of publishing illustrative material – tables, drawings, photographs of patients.

«Плохой» перелом – состояние, возникающее во время проведения сагиттальной остеотомии нижней челюсти (НЧ). Существует достаточно возможных предрасполагающих к этому состоянию факторов, однако однозначных доказательств ни одного из них нет. Сложности возможны при наличии импактных третьих моляров, анатомических особенностей ветви, чрезмерном усилии при остеотомии и т.д. Основные виды неконтролируемых переломов: перелом проксимального сегмента, перелом дистального сегмента, венечного отростка и мышечкового отростка.

Цель исследования. Анализ историй болезни пациентов, которым проводилась сагиттальная остеотомия НЧ и выявить возможные предрасполагающие факторы возникновения «плохих» переломов.

Материал и методы. В нашем исследовании проведен анализ историй болезни 108 пациентов, которым была проведена сагиттальная остеотомия НЧ. У 9 пациентов возникли «плохие» переломы НЧ, в 3 случаях перелом был билатеральным. Все пациенты были женщинами, а средний возраст составлял 36 ± 7 лет. Семь пациенток имели дистальный прикус. Лишь в 1 случае производилось удаление импактного 3 моляра. Всем пациенткам был проведен металлосинтез линии «плохого» перелома при помощи прямоугольной рамки и 4 титановых шурупов для более жесткой фиксации отломков, а синтез проксимального и дистального сегментов выполняли линейной титановой пластиной.

Результаты. Согласно полученным данным, не было выявлено однозначной корреляции ни одного из известных предрасполагающих факторов с возникновением неконтролируемого перелома. При сагиттальной остеотомии возможно возникновение «незавершенного» («uncompleted») перелома, который отличается от запланированной линии, но не требует коррекции тактики лечения.

Обсуждение. Среди челюстно-лицевых хирургов не сформировалось однозначного мнения о предрасполагающих факторах возникновения «плохих» переломов НЧ. В зависимости от структуры выборки различные авторы получают результаты, исключающие таковые других исследований. Так, в нашем исследовании не получено достоверных данных об увеличении риска неконтролируемого перелома от пола, возраста, наличия третьего моляра, применяемых инструментов.

Выводы. Согласно полученным результатам, нет корреляционной зависимости риска возникновения «плохого» перелома НЧ от общеизвестных факторов. Несмотря на это неконтролируемые переломы возникали чаще у пациенток с дистальным прикусом. Хорошим методом для остеосинтеза линии такого перелома является прямоугольная пластина.

Ключевые слова: плохие переломы, сагиттальная остеотомия нижней челюсти, ортогнатическая хирургия

Конфликт интересов. Авторы заявляют об отсутствии конфликта интересов.

Финансирование. Работа выполнена без спонсорской поддержки.

Для цитирования: Горбань В.В., Андреищев А.Р., Карпищенко Е.С., Шестаков С.С., Годин Г.В., Кремез Е.Г. «Плохие» переломы нижней челюсти при ортогнатических операциях. Опыт клиники эстетической медицины. *Head and neck. Голова и шея. Российский журнал.* 2024;12(2):56–62

Doi: 10.25792/HN.2024.12.2.56-62

Авторы несут ответственность за оригинальность представленных данных и возможность публикации иллюстративного материала – таблиц, рисунков, фотографий пациентов.

简介. 下颌骨“严重”骨折是一种在进行下颌骨矢状劈开的过程中可能发生的情况。尽管有许多可能的因素可能倾向于导致这种情况，但目前没有明确证据支持其中任何一种因素。在存在阻生智齿、下颌支的解剖特征、劈开过程中使用过大力量等情况下，可能会出现难度问题。主要的非控制性骨折类型包括近端段骨折、远端段骨折、冠突骨折和髁突骨折。

目的. 分析完成下颌骨矢状劈开的患者的医疗记录，并识别可能导致“严重”骨折的预先倾向因素。

材料与方法. 我们分析了108位完成下颌骨矢状劈开的患者的医疗记录。其中9位患者发生了下颌骨“严重”骨折，有3例是双侧骨折。所有患者均为女性，平均年龄为 36 ± 7 岁。7位患者有远端咬合问题。只有1例与阻生的第三磨牙拔除相关。所有患者都进行了“严重”骨折线的金属合成手术，使用矩形框架和4枚钛螺钉以更牢固地固定骨片，近端和远端段的合成则使用线性钛板完成。

结果. 根据获得的数据，我们未能确定任何已知的预先倾向因素与非控制性骨折的发生之间存在明确关系。进行矢状劈开时，可能会发生“未完成的”骨折，这与计划的劈开线不同，但不需要改变治疗策略。

讨论. 在颌面外科医生中, 对于下颌骨“严重”骨折的预先倾向因素并没有明确的共识。不同的样本设计会导致不同作者获得不同的结果。因此, 我们的研究未能获得可靠数据来证明性别、年龄、第三磨牙的存在或使用的器械与非控制性骨折风险之间的关联。

结论. 根据所得结果, 下颌骨“严重”骨折风险与任何已知因素之间没有相关性。尽管如此, 非控制性骨折在有远端咬合问题的患者中更为常见。对这种骨折线进行骨合成的好方法是使用矩形板。

关键词: 严重劈开, 下颌骨矢状劈开, 颌骨矫正手术

利益冲突. 作者声明无利益冲突。

资金支持. 该研究没有资金支持。

引用本文: **Gorban V.V., Andreishchev A.R., Karpishchenko E.S., Shestakov S.S., Godin G.V., Kremez E.G. “Bad” splits of mandible during orthognathic surgery. Experience of clinic of esthetic surgery. Head and neck. Russian Journal. 2024;12(2):56–62**

Doi: 10.25792/HN.2024.12.2.56-62

作者们对所呈现数据的原创性和发表示例材料 (包括表格、图纸、患者照片) 的可能性负责。

Введение

Цель ортогнатической хирургии – коррекция скелетных аномалий челюстей, прикуса, объема дыхательных путей, эстетических показателей лица и т.д. При ортогнатических операциях на нижней челюсти (НЧ) «золотым стандартом» является двусторонняя сагиттальная остеотомия по Obwegesser и Dal Pont. Существует множество других вариантов проведения остеотомии, в т.ч. косая модификация С.Я. Чеботарева, однако все они подразумевают создание контролируемого перелома ветви челюсти, перемещение зубосодержащего фрагмента с последующей фиксацией. Так, все эти методики предполагают распил со стороны внутренней кортикальной пластинки выше нижнечелюстного отверстия к переднему краю ветви. Отличия заключаются в линии распила наружной кортикальной пластинки. Метод Obwegesser заключается в горизонтальной остеотомии в пределах ветви, Dal Pont – вертикальной в области нижних моляров, способ Чеботарева – в косом распиле в сторону угла НЧ.

В некоторых случаях линия перелома отличается от запланированной. Это интраоперационное осложнение принято называть «плохой перелом» (bad split, incorrect split). Термин был предложен J. Reyneke [1]. Возникновение «плохого» или «неправильного» перелома возможно при любой остеотомии НЧ.

По данным Young-Куин Kim «плохие переломы» встречаются у 2,3% пациентов [2]. Под «плохими» переломами принято понимать переломы проксимальной части щечной пластинки, дистальной части язычной пластинки, перелом мыщелкового отростка и перелом венечного отростка. Классификация таких расщеплений предложена J. Reyneke: переломы щечной кортикальной пластинки в пределах тела, тела и ветви, перелом спереди от нижнего альвеолярного отверстия, перелом ретромолярной части дистального сегмента. Благодаря анализу литературы за период с 1971 по 2015 г. с данными о 19 527 остеотомиях S.A. Steenen и A.G. Becking [3] выявили, что частота встречаемости «неправильных» переломов составляет от 0,6 до 22,7% и предложили другую классификацию возможных переломов НЧ, в которой также выдели 4 типа возможных переломов с подтипами:

• тип 1 – перелом проксимального сегмента (щечная поверхность) (рис. 1):

- подтип 1A – малый передний;
- подтип 1B – вертикальный;
- подтип 1C – угол;
- подтип 1D – горизонтальный перелом ветви;
- подтип 1E – косой перелом ветви;
- подтип 1F – перелом по нижнему краю.
- тип 2 – перелом дистального сегмента (язычная поверхность) (рис. 2):
- подтип 2A – вертикальный;
- подтип 2B – горизонтальный;
- тип 3 – перелом венечного отростка;
- тип 4 – перелом шейки мыщелкового отростка.

Основные факторы, предрасполагающие к возникновению неправильного перелома: тонкая ветвь НЧ, недостаточная вертикальная остеотомия по нижней границе, слишком высокая остеотомия по отношению к язычку ветви НЧ или анатомическое высокое расположение язычка, приложение избыточной силы при разделении проксимального и дистального сегментов,

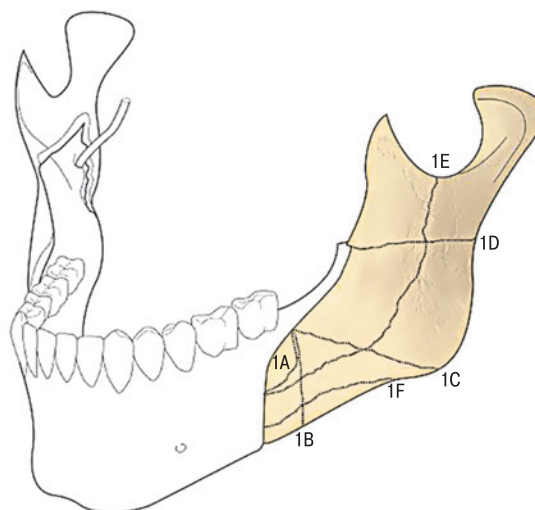


Рис. 1. Схема возможных «плохих» переломов НЧ при сагиттальной остеотомии. Тип 1, перелом проксимального сегмента [3]
Figure 1. Scheme of possible “bad” mandibular fractures during sagittal osteotomy. Type 1, fracture of the proximal segment [3]

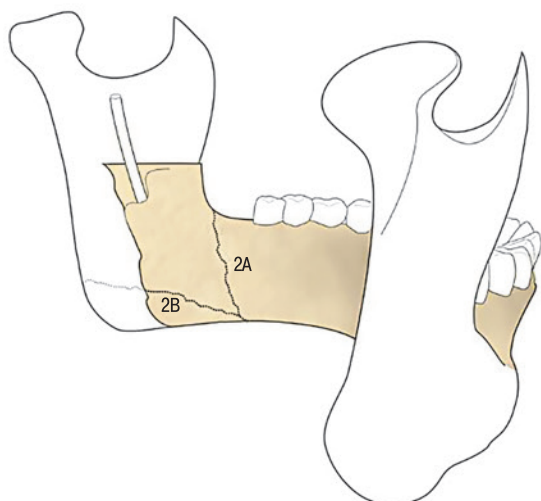


Рис. 2. Схема возможных «плохих» переломов НЧ при сагиттальной остеотомии. Тип 1, перелом дистального сегмента [3]

Figure 2. Scheme of possible “bad” mandibular fractures during sagittal osteotomy. Type 1, distal segment fracture [3]

некорректное вклинение остеотома и ротационная техника его использования, а также импактные третьи моляры и более старший возраст пациента [3]. В связи с различной как возрастной, так и этнической выборкой многие авторы получают результаты и корреляционные зависимости, радикально отличающиеся и взаимоисключающие друг друга [4].

По данным G. Salzano и соавт. нет связи между типом используемого инструмента для создания линии остеотомии (бор Линдемана, реципрокная пила и пьезотом) и риском возникновения «плохого» перелома [5]. Этот аспект операции должен оставаться на усмотрение хирурга. «Плохие» переломы могут привести к более длительному заживлению и периоду реабилитации, формированию секвестров, воспалительным процессам, возникновению ложного сустава и дисфункции височно-нижнечелюстного сустава.

Наибольшие трудности дальнейшего лечения, как правило, возникают в случаях перелома мыщелкового отростка. Предложено несколько вариантов хирургической тактики. Во-первых, металлоостеосинтез отломков и продолжение оперативного лечения. Во-вторых, при невозможности синтеза отломков титановыми пластинами, но при нормальном стоянии головки мыщелкового отростка в суставной впадине – продолжение оперативного лечения с дополнительным послеоперационным контролем позиции головки НЧ. В-третьих, при невозможности остеосинтеза отломков и неправильном положении головки НЧ – дополнение внутриротного доступа зачелюстным и репозиция отломков. Некоторые авторы предлагают прекращение вмешательства и повторную операцию после консолидации перелома. Отдельного внимания заслуживает проблема фиксации отлом-

ков и позиционирования головки НЧ при «плохом» переломе. До сих пор не существует единого мнения специалистов о наиболее безопасном и однозначном методе позиционирования мыщелкового отростка и типе синтеза челюсти. В большей мере хирург ориентируется на собственный опыт и возможности. Согласно данным литературы, в отдаленных результатах после бикортикальной фиксации риск возникновения рецидива выше по сравнению с титановыми пластинами [6]. Кроме того, при неконтролируемом переломе мыщелкового отростка особенно проблематично произвести репозицию в исходное положение, а, как известно, ротация суставной головки и жесткая фиксация, вероятно, станет провоцирующим фактором начала резорбции суставной головки [7].

Цель. Выявить дополнительные предрасполагающие факторы к возникновению «плохого» перелома и особенности возникновения патологии на основании выборки пациентов клиники пластической хирургии.

Материал и методы

Были проанализированы истории болезни всех пациентов, которым выполнялась сагиттальная остеотомия НЧ в клинике эстетической хирургии с января 2019 по август 2023 г. Следует отметить, что хирургическое лечение в период пандемии COVID-19 не проводили. В группу вошли 108 пациентов. Всем пациентам выполняли конусно-лучевую компьютерную томографию (КЛКТ) черепа перед операцией и в первые послеоперационные сутки.

Результаты

За исследуемый период были прооперированы 108 пациентов. Из них мужчин – 28, женщин – 80. Возраст пациентов составлял от 18 до 62 лет. У 51 пациента отмечался дистальный тип зубочелюстной аномалии, у остальных – мезиальный. Двухчелюстная остеотомия выполнялась в 88% случаев, одночелюстная на НЧ – в 12%. Во всех случаях остеотомия на НЧ была двусторонней. Всего было выполнено 216 сагиттальных остеотомий НЧ, модифицированной по методике Paul Creassox (Франция, Лион). Остеотомии ветви проводили при помощи шаровидного бора и реципрокной пилы непосредственно над язычком, по нижней границе остеотомии выполняли, включая язычную кортикальную пластинку. Симультанное удаление нижних третьих моляров провели 36 пациентам. У 9 пациентов (все были женщинами, средний возраст которых составлял 36 ± 7 лет) возникли «плохие» переломы НЧ ($p=0,61616$, тест Колмогорова–Смирнова). У 3 пациентов произошел билатеральный перелом. В 7 случаях диагностирован перелом щечной поверхности по 1 типу, в 4 – язычной (по 2 типу), в 1 – мыщелкового отростка (по 4 типу), переломов в области венечного отростка у пациентов не было. У 7 пациентов операцию проводили по поводу скелетной формы дистального прикуса, у 2 – мезиального прикуса. Наиболее часто возникал перелом 1 типа подтипа 1E – в 8 случаях. В некоторых

Таблица. Возраст пациенток с «плохими» переломами НЧ
Table. Age of patients with “bad” mandibular fractures

Параметр Parameter	M±SD	95% ДИ 95% CI	n	min	max
Возраст пациенток с «плохими» переломами Age of patients with «bad» fractures	36±7	31–42	9	28	53

случаях возникали смешанные переломы нескольких подтипов и типов «плохих» переломов. Следовательно, предложенная классификация S.A. Steenen и A.G. Becking может быть дополнена 5 типом переломов, который будет включать в себя различные комбинации переломов отростков челюсти, щечной и язычной пластинок (табл.).

Всего в 1 случае удалили импактный нижний третий моляр на стороне перелома. У 1 пациентки был импактный третий моляр, но его не удалили. Также в 2 случаях провели экстракцию полностью прорезавшихся нижних третьих моляров. В 1 случае перелома мышцелкового отростка применяли зачелюстной доступ (ввиду недостаточности внутриротового доступа) для репозиционирования отломков, а в 1 случае металлоостеосинтез отломка, содержащего мышцелковый отросток, ввиду правильного стояния головки челюсти в суставной ямке по данным контрольной КЛКТ не проводили. При металлоостеосинтезе отломков использовали прямоугольные титановые рамки и бикортикальные шурупы (рис. 3) для фиксации незапланированных переломов для обеспечения более жесткого и стабильного закрепления их положения. В некоторых случаях синтез дополняли применением бикортикальных шурупов. Короткий и длинный отломки противоположной перелому стороны, полученные при сагиттальной остеотомии, были зафиксированы обычным способом посредством линейных пластин (рис. 4). Кроме того, мы отметили еще один подтип перелома проксимального отломка, не встречающийся в указанной выше классификации, который показан на рис. 4.

Таким образом, интраоперационное осложнение в виде bad split возникало в 5,5% случаев сагиттальной остеотомии НЧ, а 100% пациентов с таким осложнением были женщинами. Во всех случаях операционное вмешательство было продолжено, производилась фиксация костных отломков титановыми мини-пластинами, прикус фиксировался в конструктивном положении. Повторное оперативное вмешательство не производилось ввиду отсутствия функциональных нарушений у пациентов.

Согласно нашим данным, наличие у пациента импактных нижних третьих моляров не коррелирует с возникновением «плохого» перелома. Возникновение перелома не коррелирует с возрастом и наличием импактных третьих моляров. При анализе показателя «возникновение перелома в зависимости от показателя пол» нам не удалось выявить значимых различий ($p=0,108$, используемый метод: точный критерий Фишера). Шансы перелома в группе пациентов мужского пола были ниже в 7,573 раза по сравнению с группой женщин, различия шансов не были статистически значимыми (ОШ=0,132, 95% ДИ 0,007–2,345). Вероятно, это связано с большей массивностью челюсти и большим объемом костной ткани у мужчин. При анализе возникновения перелома в зависимости от типа зубочелюстной аномалии не удалось выявить статистически значимых различий ($p=0,081$, используемый метод: точный критерий Фишера). Шансы перелом в группе пациентов с мезиальным прикусом были ниже в 4,375 раза по сравнению с группой пациентов с дистальным прикусом, различия шансов не были статистически значимыми (ОШ=0,229, 95% ДИ 0,045–1,156).

При мезиальном прикусе часто НЧ не подвергается большим сагиттальным перемещениям. Зачастую она остается примерно в той же позиции. При дистальном прикусе исправление аномалии предполагает выдвигании зубосодержащего фрагменты вперед, и это движение бывает очень значимым. Это накладывает определенные требования: необходим протяженный распил в сагиттальном направлении для сохранения контакта

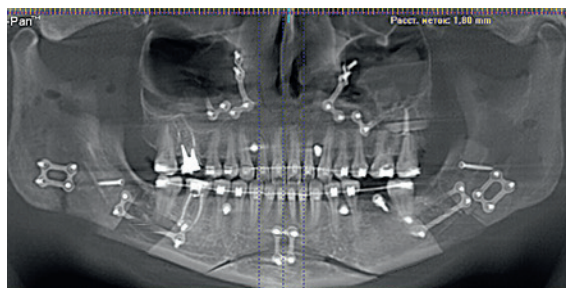


Рис. 3. Ортопантомография пациентки после металлоостеосинтеза при сагиттальной остеотомии и «плохом» переломе

Figure 3. Orthopantomography of the patient after metal osteosynthesis for sagittal osteotomy and “bad” fracture

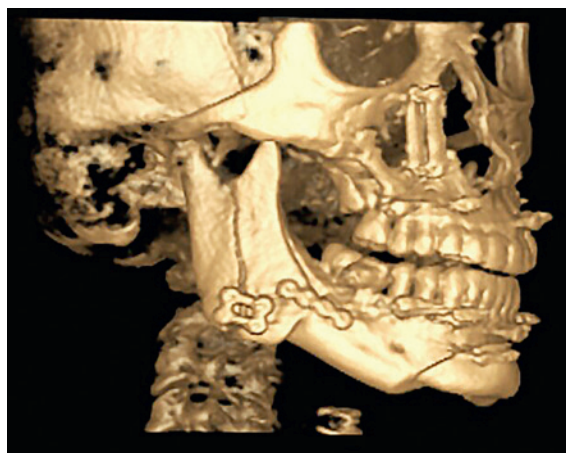


Рис. 4. Трехмерная реконструкция черепа пациентки с «плохим» переломом НЧ при сагиттальной остеотомии. Комбинированный перелом. Металлоостеосинтез при помощи прямоугольной рамки и линейной пластины

Figure 4. Three-dimensional skull reconstruction of a patient with a “bad” mandibular fracture with sagittal osteotomy. Combined fracture. Metal osteosynthesis using a rectangular frame and linear plate.

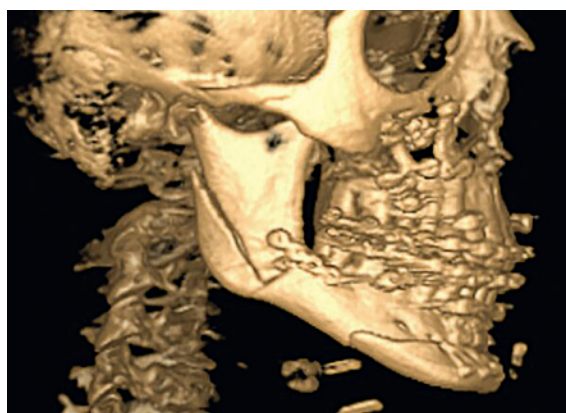


Рис. 5. Пример «незавершенного» перелома НЧ

Figure 5. Example of an “incomplete” mandibular fracture

костных поверхностей в конструктивном соотношении. Чем более протяженный распил, тем выше вероятность возникновения перелома наружной кортикальной пластинки. В нашей выборке возникали переломы (рис. 5), которые незначительно

отличались от запланированной и не требовали дополнительной интраоперационной коррекции. Стандартного металлостеосинтеза дистального и проксимального фрагментов, межчелюстной фиксации в послеоперационном периоде было достаточно для купирования процесса. Такой вид перелома, на наш взгляд, не является «плохим», т.к. не требует проведения дополнительных манипуляций и радикального изменения тактики лечения, поэтому предлагаем введение нового термина – «незавершенный» перелом НЧ.

Обсуждение

При определении предпосылок к возникновению «плохого» перелома авторы более ранних статей не предоставляли данных о типе прикуса пациента и особенностях костной ткани пациентов. Безусловно, чрезмерное приложение силы и импактные третьи моляры – возможный фактор риска возникновения «плохого» перелома, но по результатам нашего опыта больший акцент следует сделать на пациентах с дистальным прикусом (II скелетным классом). Кроме того, в зарубежной и отечественной литературе не встречаются работы по сравнительному анализу строения костной ткани НЧ у пациентов с различными зубочелюстными аномалиями. Различия в структуре и качестве костной ткани челюстей, в зависимости от скелетного класса, которые можно выявить на предоперационном КЛКТ, могут также быть предпосылками возникновения неконтролируемого перелома [8]. Что касается критерия приложения силы, он является условным и оператор-зависимым критерием. Подобные факторы трудно оформить в рамки доказательной медицины. Накопление и дальнейшая систематизация клинических данных позволит создать четкий алгоритм ведения пациентов с «плохими» переломами НЧ при сагиттальной остеотомии.

Выводы

Согласно данным нашего исследования, нет однозначной взаимосвязи возникновения неконтролируемого перелома НЧ с наличием импактных зубов у пациента. В нашей выборке «плохой» перелом чаще возникал у пациентов со скелетной формой дистального прикуса. Для фиксации отломков в случае возникновения неконтролируемого перелома следует использовать прямоугольные титановые пластины для обеспечения стабильности положения отломков и «жесткой» их фиксации. Проксимальный и дистальный отломки НЧ фиксируются линейными титановыми пластинами для более мягкого позиционирования, что обеспечит более простую адаптацию височно-нижнечелюстного сустава и позволит производить дальнейшую ортодонтическую коррекцию. Выбор доступа и тактики металлостеосинтеза отломков должен оставаться на усмотрение хирурга, который основывается на личном опыте и умениях врача. При сагиттальной остеотомии НЧ возможно возникновение «незавершенного» («uncompleted») перелома НЧ. Несмотря на отличия от запланированной линии перелома, состояние не требует проведения дополнительных манипуляций и изменения тактики лечения.

ЛИТЕРАТУРА/REFERENCES

1. Reyneke J.P., Tsakiris P., Becker P. Age as a factor in the complication rate after removal of unerupted/impacted third molars at the time of mandibular

- sagittal split osteotomy. *J. Oral Maxillofac. Surg.* 2002;60(6):654–9. Doi: 10.1053/joms.2002.33114. [PMID: 12022103].
2. Kim Y.K. Complications associated with orthognathic surgery. *J. Korean Assoc. Oral Maxillofac. Surg.* 2017;43(1):3–15. Doi: 10.5125/jkaoms.2017.43.1.3. [Epub 2017 Feb 20. PMID: 28280704; PMCID: PMC5342970].
3. Steenen S.A., Becking A.G. Bad splits in bilateral sagittal split osteotomy: systematic review of fracture patterns. *Int. J. Oral Maxillofac. Surg.* 2016;45(7):887–97. Doi: 10.1016/j.ijom.2016.02.001. [Epub 2016 Feb 28. PMID: 26936377].
4. Jiang N., Wang M., Bi R., et al. Risk factors for bad splits during sagittal split ramus osteotomy: a retrospective study of 964 cases. *Br. J. Oral Maxillofac. Surg.* 2021;59(6):678–82. Doi: 10.1016/j.bjoms.2020.08.107. [Epub 2020 Aug 28. PMID: 33952406].
5. Salzano G., Audino G., Friscia M., et al. Bad splits in bilateral sagittal split osteotomy: A retrospective comparative analysis of the use of different tools. *J. Craniomaxillofac. Surg.* 2022;50(7):543–9. Doi: 10.1016/j.jcms.2022.06.009. [Epub 2022 Jul 2. PMID: 35810073].
6. Perez D.E., Liddell A. Controversies in Orthognathic Surgery. *Oral Maxillofac. Surg. Clin. North Am.* 2017;29(4):425–40. Doi: 10.1016/j.coms.2017.07.008. [PMID: 28987226].
7. Hirjak D., Dvoranova B., Reyneke J.P., et al. Condylar position and mandibular function after bilateral sagittal split osteotomy. *Bratisl. Lek. Listy.* 2020;121(6):379–85. Doi: 10.4149/BLL_2020_062. [PMID: 32484700].
8. Solov'ev M.M., Trezubov V.N., Andreishchev A.R., et al. Mesto rentgensefalometricheskogo analiza v planirovanii rekonstruktivnykh operatsii u bol'nykh s sochetannymi zubocheheliustno-litseyvymi anomaliyami [Role of X-ray cephalometric analysis in planning reconstructive interventions in patients with combined maxillofacial and facial abnormalities]. *Stomatol. (Mosk).* 2004;83(3):3843. Russ. [PMID: 15159747].

Поступила 12.10.2023

Получены положительные рецензии 02.03.24

Принята в печать 13.04.24

Received 12.10.2023

Positive reviews received 02.03.24

Accepted 13.04.24

Вклад авторов. В.В. Горбань, А.Р. Андреищев – концепция и дизайн исследования, редактирование. Е.С. Карпищенко, С.С. Шестаков, Г.В. Годин – сбор и обработка материала. Е.С. Карпищенко, Е.Г. Крэмез – написание текста, статистическая обработка данных.

Contribution of the authors. V.V. Gorban, A.R. Andreishchev – concept and design of the study, editing. E.S. Karpishchenko, S.S. Shestakov, G.V. Godin – collection and processing of material. E.S. Karpishchenko, E.G. Kremez – text writing, statistical data processing.

Информация об авторах:

Горбань Виталий Валерьевич – врач челюстно-лицевой хирург, пластический хирург, хирург-стоматолог Клиника эстетической медицины Институт красоты «Галактика», ООО «СП». Адрес: Санкт-Петербург; тел.: +7 (921) 301-02-70; e-mail: dr_terkin45@mail.ru. ORCID: 0000-0002-1053-1572.

Андреищев Андрей Русланович – д.м.н., профессор, врач челюстно-лицевой хирург, пластический хирург, хирург-стоматолог, профессор кафедры пластической хирургии, доцент кафедры стоматологии хирургической и ЧЛХ ФГБОУ ВО Первый Санкт-Петербургский Государственный медицинский университет им. акад. И.П. Павлова Минздрава РФ, Клиника эстетической медицины Институт красоты «Галактика», ООО «СП». Адрес: Санкт-Петербург; тел.: +7 (921) 954-66-83; e-mail: Andreishchev@gmail.com. ORCID: 0000-0003-2775-0381; Scopus ID 6506583491.

Карпищенко Елена Сергеевна – ассистент кафедры стоматологии хирургической и ЧЛХ, врач челюстно-лицевой хирург, врач-стоматолог ФГБОУ ВО Первый Санкт-Петербургский Государственный медицинский

университет им. акад. И.П. Павлова Минздрава РФ, Клиника эстетической медицины Институт красоты «Галактика», ООО «СП». Адрес: Санкт-Петербург; тел.: 8 (911) 292-18-59; e-mail: eskstom@gmail.com. ORCID: 0000-0002-1777-5473; Scopus ID 57219745585.

Шестаков Севостьян Сергеевич – врач челюстно-лицевой хирург, хирург-стоматолог Клиника эстетической медицины Институт красоты «Галактика», ООО «СП». Адрес: Санкт-Петербург; тел.: +7 (747) 615-95-24. ORCID: 0009-0006-5736-1124.

Годин Григорий Вадимович – врач челюстно-лицевой хирург Клиника эстетической медицины Институт красоты «Галактика», ООО «СП». Адрес: Санкт-Петербург; тел.: +7 (921) 419-44-77. ORCID: 0009-0009-1515-5391.

Кремез Елизавета Георгиевна – студент 5 курса стоматологического факультета ФГБОУ ВО Первый Санкт-Петербургский Государственный медицинский университет им. акад. И.П. Павлова Минздрава РФ. Адрес: Санкт-Петербург; тел.: +7 (921) 769-39-29. ORCID: 0009-0003-5384-4186.

Information about the authors:

Vitaly Valeryevich Gorban – Maxillofacial, Plastic Surgeon, Dental Surgeon, Clinic of Aesthetic Medicine Galaktika Beauty Institute, SP LLC, St. Petersburg, Russia; tel: +7 (921) 301-02-70; e-mail: dr_terkin45@mail.ru. ORCID: 0000-0002-1053-1572.

Andrei Ruslanovich Andreishchev – Doctor of Medical Sciences, Professor, Oral and Maxillofacial Surgeon, Plastic Surgeon, Dental Surgeon, Professor of the Department

of Plastic Surgery, Associate Professor of the Department of Surgical Dentistry and Maxillofacial Surgery, FSBEI HE Academician I.P. Pavlov First St. Petersburg State Medical University of the Ministry of Healthcare of Russian Federation; Clinic of Aesthetic Medicine Galaktika Beauty Institute, SP LLC, St. Petersburg, Russia; tel: +7 (921) 954-66-83; e-mail: Andreishchev@gmail.com. ORCID: 0000-0003-2775-0381; Scopus ID 6506583491.

Elena Sergeevna Karpishchenko – Assistant of the Department of Surgical Dentistry and Maxillofacial Surgery, Oral and Maxillofacial Surgeon, Dentist, FSBEI HE Academician I.P. Pavlov First St. Petersburg State Medical University of the Ministry of Healthcare of Russian Federation; Clinic of Aesthetic Medicine Galaktika Beauty Institute, SP LLC, St. Petersburg, Russia; tel: 8 (911) 292-18-59; e-mail: eskstom@gmail.com. ORCID: 0000-0002-1777-5473; Scopus ID 57219745585.

Sevostyan Sergeevich Shestakov – Maxillofacial Surgeon, Surgical Dentist, Clinic of Aesthetic Medicine Galaktika Beauty Institute, SP LLC, St. Petersburg, Russia; tel: +7 (747) 615-95-24. ORCID: 0009-0006-5736-1124.

Grigoriy Vadimovich Godin – Maxillofacial Surgeon, Clinic of Aesthetic Medicine Galaktika Beauty Institute, SP LLC, St. Petersburg, Russia; tel.: +7 (921) 419-44-77. ORCID: 0009-0009-1515-5391.

Kremez Elizaveta Georgievna – student of dental faculty of FSBEI HE Academician I.P. Pavlov First St. Petersburg State Medical University of the Ministry of Healthcare of Russian Federation. St. Petersburg, Russia; tel: +7 (921) 769-39-29. ORCID: 0009-0003-5384-4186

© Team of authors, 2024 / © Коллектив авторов, 2024

3.1.16. Plastic surgery, 3.1.3. Otorhinolaryngology, 3.1.2. Maxillofacial surgery /

3.1.16. Пластическая хирургия, 3.1.3. Оториноларингология, 3.1.2. Челюстно-лицевая хирургия

Simultaneous open rhinoplasty and upper lip lift (bullhorn) as part of the facial feminization surgery

A.L. Istranov¹, A.V. Lyubchenko¹, Ju.I. Isakova¹, S.V. Starostina²

¹Department of Oncology, Radiation Therapy, and Reconstructive Surgery, Institute of Clinical Medicine, The First Sechenov Moscow State Medical University under Ministry of Health of the Russian Federation (Sechenov University), Moscow, Russia

²Department of Ear, Throat and Nose Diseases, The First Sechenov Moscow State Medical University under Ministry of Health of the Russian Federation (Sechenov University), Moscow, Russia

Contacts: Anastasiya Viktorovna Lyubchenko – e-mail: Lnastya05@mail.ru

Одномоментное выполнение открытой ринопластики и подтяжки верхней губы (булхорн) при феминизации лица

А.Л. Истранов¹, А.В. Любченко¹, Ю.И. Исакова¹, С.В. Старостина²

¹Кафедра онкологии, радиотерапии и реконструктивной хирургии Института клинической медицины ФГАОУ ВО Первый МГМУ им. И.М. Сеченова Минздрава РФ (Сеченовский университет), Москва, Россия

²Кафедра болезней уха, горла и носа ПМГМУ им. И.М. Сеченова (Сеченовский Университет), Москва, Россия

Контакты: Любченко Анастасия Викторовна – e-mail: Lnastya05@mail.ru

同时进行的开放式鼻整形手术和上唇提升（牛角形）作为面部女性化手术的一部分

A.L. Istranov¹, A.V. Lyubchenko¹, Ju.I. Isakova¹, S.V. Starostina²

¹Department of Oncology, Radiation Therapy, and Reconstructive Surgery, Institute of Clinical Medicine, The First Sechenov Moscow State Medical University under Ministry of Health of the Russian Federation (Sechenov University), Moscow, Russia

²Department of Ear, Throat and Nose Diseases, The First Sechenov Moscow State Medical University under Ministry of Health of the Russian Federation (Sechenov University), Moscow, Russia

通讯作者: Anastasiya Viktorovna Lyubchenko – e-mail: Lnastya05@mail.ru

Introduction. The face is one of the most visible external gender markers, and misinterpretation of the appearance of transsexual people by others can not only affect the mental health of these patients, but also exacerbate the discrimination resulting from transphobia. As the central structure of the face, the nose is located in the middle third of the face and plays an important role in the perception of femininity. The lip area is the aesthetic focus of the lower third of the face. Correction of the area of the upper lip reduces the distance from the base of the nose to the vermilion zone that gives these patients femininity, harmonizes the anthropometric proportions of the face and forms a female type of smile. Thus, the upper lip lift (bullhorn) is a very important component of facial feminization. Taking into account the proximity of the above anatomical zones and the need to perform several tasks during facial feminization surgery, our team made a decision to perform simultaneous correction of the nose and upper lip area, which was the subject of our study. The purpose of this research was to study the effectiveness and safety of a combination of these surgical interventions.

Material and methods. We performed a complex of operations: simultaneous open rhinoplasty and lip lift (bullhorn) according to the original method to 10 Caucasian patients living in Eastern Europe at the age of 18 to 40 years with the diagnosis of transsexualism, nuclear type at the Department of Oncology, Radiation Therapy, and Reconstructive Surgery of the Institute of Clinical Medicine of the Sechenov First Moscow State Medical University (Moscow) during the period from January 2020 to December 2022. In combination of open rhinoplasty and bullhorn, we combine the same incision, while the skin is completely lifted above the columella so as to visualize the medial crura of the lower lateral cartilages.

Results. We observed the patients operated by us for 6-24 months after the surgery. No intraoperative surgical complications were noted during these operation complex. We conducted a survey using a 5-point Likert scale to assess the degree of satisfaction with the results of surgery, changes in their quality of life and psychosocial status after surgery. All patients were fully satisfied with the quality of the postoperative scar. All patients operated by us noted a significant improvement in their quality of life after surgery.

Conclusion. Thus, the method of simultaneous feminizing rhinoplasty and bullhorn performed by us has a number of advantages. With the combination of feminizing rhinoplasty and bullhorn surgery, it is possible to guarantee that the face will acquire a more feminine and harmonious look.

Key words: gender dysphoria, facial feminization (FFS), feminizing rhinoplasty, bullhorn, open rhinoplasty, facial anthropometry

Conflicts of interest. The authors have no conflicts of interest to declare.

Funding. There was no funding for this study

For citation: Istranov A.L., Lyubchenko A.V., Isakova Ju.I., Starostina S.V. Simultaneous open rhinoplasty and upper lip lift (bullhorn) as part of the facial feminization surgery. *Head and neck. Russian Journal.* 2024;12(2):63–70

Doi: 10.25792/HN.2024.12.2.63-70

The authors are responsible for the originality of the data presented and the possibility of publishing illustrative material – tables, drawings, photographs of patients.

Введение. Лицо является одним из наиболее заметных внешних признаков, определяющих половую принадлежность, и неверная интерпретация другими людьми внешности транссексуалов может не только повлиять на психическое здоровье данных пациентов, но и усугубить дискриминацию, возникающую вследствие трансфобии. Как центральная структура лица, нос занимает среднюю треть лица и играет важную роль в восприятии женственности. Область губ в свою очередь является эстетическим фокусом нижней трети лица. Коррекция области верхней губы сокращает расстояние от основания носа до красной каймы верхней губы, что придает данным пациентам женственность и гармонизирует антропометрические пропорции лица и формирует женский тип улыбки. Таким образом, подтяжка верхней губы (булхорн) является очень важным компонентом феминизации лица. Учитывая близость вышеуказанных анатомических зон и необходимость выполнения нескольких задач при феминизирующих операциях лица нашей командой было принято решение об одномоментной коррекции носа и области верхней губы, что явилось предметом нашего исследования. Целью данного исследования явилась изучение эффективности и безопасности комбинации данных оперативных вмешательств.

Материал и методы. На клинических базах кафедры онкологии, радиотерапии и реконструктивной хирургии Института клинической медицины Первого МГМУ им И.М. Сеченова в период с января 2020 по декабрь 2022 г. был выполнен комплекс операций: одномоментная открытая ринопластика и подтяжка губы (булхорн) по оригинальной методике у 10 пациентов европеоидной расы, проживающих на территории Восточной Европы в возрасте 18 от до 40 лет с диагнозом: транссексуализм, ядерный тип. При одновременном выполнении открытой ринопластики и булхорн совмещали один и тот же разрез, при этом кожа полностью приподнималась над колумеллой для визуализации медиальных ножек нижних боковых хрящей.

Результаты. Прооперированных пациентов наблюдали на протяжении 6–24 месяцев после операции. В процессе выполнения данных операций никаких интраоперационных хирургических осложнений не отмечалось. Мы провели опрос с использованием 5-балльной шкалы Лайкерта для оценки степени удовлетворенности результатами операций пациентов, изменения качества их жизни и психосоциального статуса после операции. Все пациенты были в полной мере удовлетворены качеством послеоперационного рубца. Все прооперированные пациенты отметили существенное улучшение качества их жизни после операции.

Выводы. Таким образом, используемая методика одномоментного выполнения феминизирующей ринопластики и булхорн имеет ряд преимуществ. При сочетании феминизирующей ринопластики и операции булхорн можно гарантировать факт, что лицо приобретет более женственный и гармоничный вид.

Ключевые слова: гендерная дисфория, феминизация лица, феминизирующая ринопластика, подтяжка верхней губы, булхорн, открытая ринопластика, антропометрия лица

Конфликт интересов. Авторы заявляют об отсутствии конфликта интересов.

Финансирование. Работа выполнена без спонсорской поддержки.

Для цитирования. Истранов А.Л., Любченко А.В., Исакова Ю.И., Старостина С.В. Одномоментное выполнение открытой ринопластики и подтяжки верхней губы (булхорн) при феминизации лица. *Head and neck. Голова и шея. Российский журнал.* 2024;12(2):63–70

Doi: 10.25792/HN.2024.12.2.63-70

Авторы несут ответственность за оригинальность представленных данных и возможность публикации иллюстративного материала – таблиц, рисунков, фотографий пациентов.

引言：面部是最明显的外部性别标志之一，对变性人外观的误解不仅会影响这些患者的心理健康，还会加剧因恐变性恐惧症引起的歧视。作为面部中心结构的鼻子位于面部的中间三分之一位置，并在感知女性气质中起着重要作用。唇部区域是面部下三分之一的美学焦点。上唇区域的矫正减少了鼻基部到赋予这些患者女性气质的红唇区的距离，使面部的人体测量比例协调，形成了女性式的微笑。因此，上唇提升（牛角形手术）是面部女性化中非

常重要的组成部分。考虑到上述解剖区的临近性及在面部女性化手术中执行多项任务的需要，我们团队决定同时矫正鼻子和上唇区域，这也是我们研究的主题。本研究的目的是研究这些手术干预的有效性和安全性。

材料和方法：我们对10名居住在东欧的、年龄在18至40岁之间、诊断为核心型跨性别症的高加索患者，在2020年1月至2022年12月期间，于莫斯科第一国立医科大学的临床医学研究所的肿瘤学、放射治疗和重建外科科室执行了一系列手术：同时进行开放式鼻整形和牛角形唇部提升的原创方法。在开放式鼻整形和牛角形手术的结合中，我们合并了同一切口，同时完全提升鼻中隔上方的皮肤，以便直观地观察下侧软骨的内侧脚。

结果：我们观察了术后6–24个月的患者。在这些手术复合过程中，未发现任何术中并发症。我们使用5点李克特量表进行调查，以评估手术结果的满意度、手术后生活质量和心理社会状态的变化。所有患者对术后疤痕的质量都感到非常满意。我们治疗的所有患者都指出手术后他们的生活质量有显著提高。

结论：因此，我们所执行的同时进行的女性化鼻整形和牛角形手术具有多个优势。通过结合女性化鼻整形手术和牛角形手术，可以保证面部将获得更加女性化和和谐的外观。

关键词：性别不适，面部女性化（FFS），女性化鼻整形，牛角形，开放式鼻整形，面部人体测量学

利益冲突：作者声明没有利益冲突。

资助信息：本研究没有获得任何资助。

引用本文：Istranov A.L., Lyubchenko A.V., Isakova Ju.I., Starostina S.V. Simultaneous open rhinoplasty and upper lip lift (bullhorn) as part of the facial feminization surgery. *Head and neck. Russian Journal.* 2024;12(2):63–70

Doi: 10.25792/HN.2024.12.2.63-70

作者负责所呈现数据的原创性以及出版插图材料的可能性——表格、图画、病人照片。

Введение

Лицо является одним из наиболее заметных внешних признаков, определяющих половую принадлежность, и неверная интерпретация другими людьми внешности транссексуалов может не только повлиять на психическое здоровье данных пациентов, но и усугубить дискриминацию, возникающую вследствие трансфобии. Феминизирующая хирургия лица может защитить трансгендерных женщин от телесных повреждений и улучшает их социально-профессиональную интеграцию. Ранее у пациентов с нарушением половой самоидентификации более востребованными являлись операции урогенитальной области, однако по опыту последних лет наблюдается тенденция к тому, что пациенты отдают предпочтение хирургической коррекции видимых частей тела, определяющих пол человека [1]. Феминизирующие операции лица (FFS) играют решающую роль в гендерном самоопределении пациентов с нарушением половой самоидентификации [2].

В соответствии с эстетическими стандартами, определенными Дюрером и Леонардо да Винчи, лицо человека делят на 3 части: верхняя треть – от линии волос до глабеллы, средняя треть определяется от глабеллы до вершины носогубного угла, а нижняя треть – от вершины носогубного угла до линии подбородка [3]. Коррекция средней зоны лица играет одну из ключевых ролей в комплексе FFS [4].

Как центральная структура лица, нос занимает среднюю треть лица и играет важную роль в восприятии женственности. Область губ в свою очередь является эстетическим фокусом нижней трети лица. Коррекция области верхней губы сокращает расстояние от основания носа до красной каймы верхней губы. Несмотря на то что данная операция приводит, с одной стороны, к незначительным изменениям, она в значительной степени придает данным пациентам женственность и гармонизирует антропометрические пропорции лица, формирует женский тип

улыбки. Таким образом, подтяжка верхней губы (булхорн) является очень важным компонентом феминизации лица.

Анатомические характеристики носа и области верхней губы у мужчин и у женщин

Женский нос короче, уже и имеет меньшую проекцию. Кончик носа обычно ротирован вверх. Мужской нос длиннее, шире, крылья имеют более широкое основание. Носогубный угол у женщин открытый, а спинка и основание носа более узкие, чем у мужчин. Спинка носа у мужчин выше в среднем на 2 мм чем у женщины, а надкончиковое углубление у мужчин отсутствует [5]. Кончик носа у мужчин более широкий, бесформенный, ноздри менее визуализируются.

Женский нос имеет меньший костный каркас, чем мужской. Носогубный и назофронтальный углы у женского носа более тупые, чем у мужского. Ноздри и основание носа у женского носа меньше [6]. Ширина основания крыльев – еще один аспект, который заметно отличается: у мужчин более широкое основание крыльев носа нежели у женщин, данная разница составляет около 4 мм [7]. Вышеперечисленные анатомические особенности должны быть взяты во внимание при феминизирующей ринопластике. Однако формирование слишком маленького носа может привести к респираторным дефектам или дисфункции носового дыхания [8].

Высота губ у мужчин больше, чем у женщин [9]. На женском лице расстояние между основанием носа и границей верхней губы короче, тогда как на мужском лице верхняя губа длиннее. На женском лице также более видны резцы в состоянии покоя: 3 мм против 1 мм у мужчин [10]. Согласно проведенному нами антропометрическому исследованию, основанному на анализе снимков мультиспиральной компьютерной томографии расстояние от основания апертуры носа до начала зубов в значи-

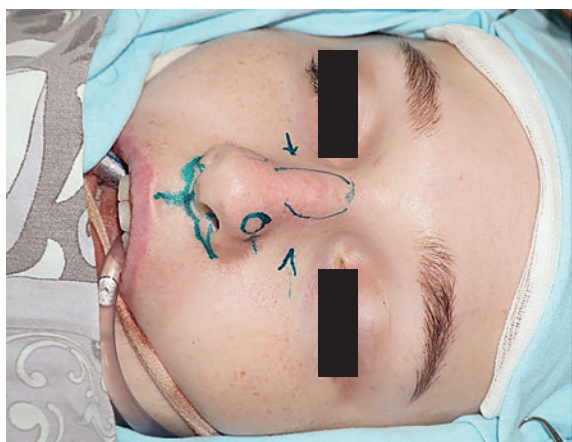


Рис. 1. Предоперационная разметка одновременной открытой ринопластики и булхорн

Figure 1. Preoperative markup for simultaneous open rhinoplasty and bullhorn

тельной степени больше у мужчин, нежели у женщин. Учитывая близость вышеуказанных анатомических зон и необходимость выполнения нескольких задач при FFS нашей командой было принято решение об одномоментной коррекции носа и области верхней губы, что явилось предметом нашего исследования.

Целью данного исследования явилась изучение эффективности и безопасности комбинации данных оперативных вмешательств.

Материал и методы

На клинических базах кафедры онкологии, радиотерапии и реконструктивной хирургии Института клинической медицины Первого МГМУ им И.М. Сеченова в период с января 2020 по декабрь 2022 г. был выполнен комплекс операций: одномоментная открытая ринопластика и подтяжка губы (булхорн) по оригинальной методике у 10 пациентов европеоидной расы, проживающих на территории Восточной Европы в возрасте 18 от до 40 лет с диагнозом: «транссексуализм, ядерный тип». Хирургическое вмешательство проводили под комбинированным эндотрахеальным наркозом.

Все пациенты, проходившие лечение, предварительно прошли экспертизу у психиатра, сексолога и эндокринолога, по результатам которой был подтвержден диагноз «транссексуализм». Пациенты также принимали гормонотерапию в течение 2 лет и более. За 2 недели до операции пациентам был отменен прием гормонов на основе эстрогена и прогестерона с целью минимизации риска тромбоза глубоких вен или тромбоземболии легочной артерии. Возобновление приема гормональных препаратов было рекомендовано после полного заживления области операции при условии отсутствия осложнений и противопоказаний. Также было рекомендовано отменить прием ацетилсалициловой кислоты, антиагрегантов и противовоспалительных препаратов за 1 неделю до операции. Продолжительность госпитализации пациентов составляла 2–3 суток.

Предоперационное обследование пациентов включало обязательные догоспитальные лабораторные и инструментальные исследования. Виртуальные методы планирования операции и предоперационное компьютерное моделирование могут быть

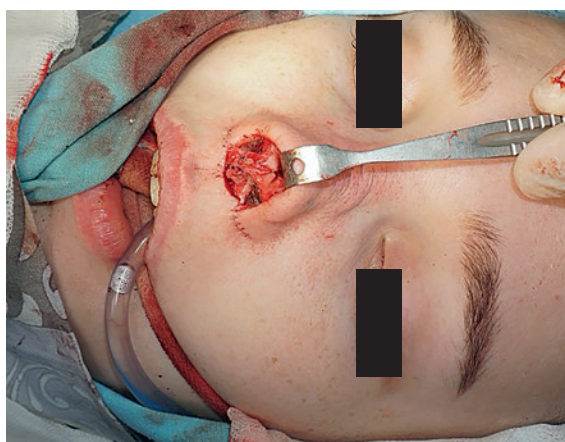


Рис. 2. Визуализация доступа при одномоментной открытой ринопластике и булхорн

Figure 2. Visualization of the access for simultaneous open rhinoplasty and bullhorn

применены с целью более тщательного планирования операции, обеспечения безопасности и достижения наилучших эстетических результатов [11].

Цель коррекции верхней губы (булхорн) при феминизации лица заключается в уменьшении расстояния от основания носа до области красной каймы верхней губы, увеличении объема верхней губы при одномоментной небольшой визуализации резцов, что является эстетически привлекательным и омолаживает данную область. Мы считаем целесообразным одномоментное выполнение открытой ринопластики и подтяжку верхней губы (булхорн) при феминизации средней трети лица. Предоперационная разметка выполнялась в вертикальном положении пациента (рис. 1). При одновременном выполнении открытой ринопластики и булхорн мы совмещали один и тот же разрез, при этом кожа полностью приподнималась над колумеллой для визуализации медиальных ножек нижних боковых хрящей (рис. 2). Комбинация данных операций позволяет избежать нового колумеллярного разреза, который может поставить под угрозу жизнеспособность кожного покрова. При выполнении данного комплекса операций первым этапом мы выполняли коррекцию верхней губы (булхорн), далее приступали к открытой ринопластике. Задачей операции булхорн была подтяжка верхней губы и уменьшение расстояния от основания носа до красной каймы верхней губы. Булхорн мы выполняли путем иссечения эллипса кожи непосредственно под основанием носа согласно предоперационной разметке. Ширина эллипса зависит от требуемой величины укорочения губы и, как правило, мы иссекали не более четверти общей высоты губы от основания носа до красной каймы верхней губы.

С целью уменьшения нагрузки на область послеоперационного рубца и для профилактики дальнейшего его растяжения мы производили глубокое наложение швов между верхней порцией круговой мышцей рта и надкостницей верхней челюсти, которые несут функцию подтяжки и удержания мягких тканей при мимике и работе круговой мышцы рта. При наложении глубоких швов использовали шовный материал PDS 3/0, вторым рядом накладывали субдермальные и далее – кожные швы.

Ринопластику мы осуществляем открытым способом. Феминизирующая ринопластика несет редуцирующий характер

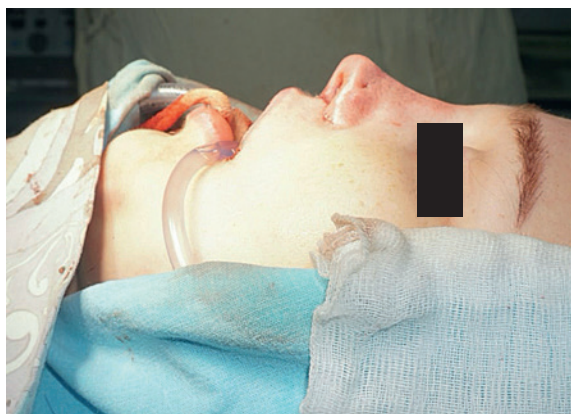

Рис. 3. Результат одномоментной открытой ринопластики и булхорн на операционном столе

Figure 3. Result of simultaneous open rhinoplasty and bullhorn on the operating table

с целью изменения исходно мужских анатомических характеристик на женские. При выполнении низкой латеральной остеотомии, уменьшении толщины носовых отростков верхней челюсти, понижении переносицы, устранении горбинки в большинстве случаев мы используем пьезохирургическую аппарату. Выполняется резекция и редукция хрящей носа, перегородки носа, крыльных хрящей носа, краниальная резекция латеральных ножек, а также медиальный слайдинг крыльных хрящей.

Диссекция тканей выполняется очень деликатно, в пределах необходимости, с максимальным сохранением связи кожи с подлежащими анатомическими структурами. Диссекция мягких тканей выполняется субнадхрящично и субнадкостнично. Максимально сохраняется связь между хрящами, а также между хрящами и костями, связь между медиальными ножками (связка Питанги) и частичное сохранение связки Питанги, идущей к коже кончика. Во время выполнения феминизирующей ринопластики производится субнадхрящичное выделение перегородки и резекция ее верхнего и переднего отделов с обязательным формированием расширяющих лоскутов с целью профилактики респираторных нарушений.

Выделение носовых костей и пирамиды выполняется субнадкостнично. После остеотомии восстанавливается целостность спинки носа с помощью расширяющих лоскутов и целостность перихондрия и SMAS носа. С целью уменьшения объема купола носа выполняется краниальная резекция латеральных ножек крыльных хрящей, а с целью понижения проекции носа – медиальный слайдинг крыльных хрящей. Кончик носа формируется с помощью всех возможных швов и использованием хрящевых трансплантатов. При формировании кончика носа и работе с хрящевыми структурами используется шовный материал PDS 5/0. Ширина основания ноздри уменьшается путем клиновидного иссечения крыла [12].

При понижении проекции носа образуется избыток кожи, что исключает вероятность смещения и растяжения послеоперационного рубца в области основания носа, поэтому оправданным считается совмещение разреза для выполнения одномоментной ринопластики и булхорн. Вероятность некроза колумеллы при смещении разреза в область основания носа низкая, что подтверждают наши клинические наблюдения, в которых кровоснабжение колумеллы и кончика носа было стабильным.

По завершению операции в положении пациента на операционном столе проводится тейпирование (наложение стрипов) на область носа, что в значительной степени способствует сокращению кожи носа в послеоперационном периоде, а также наложение стрипов на область послеоперационного рубца верхней губы.

В послеоперационном периоде пациенты получили следующие рекомендации: избегать наклонов головы ниже уровня грудной клетки и физических нагрузок в течение первого месяца после операции для минимизации послеоперационного отека. Кожные швы в области операции мы снимали через 2 недели после операции, после чего накладывали стрип наклейки на область шва для дополнительной поддержки тканей. Пациентам рекомендовали избегать прямого воздействия солнечных лучей на область послеоперационного рубца в течение 1 года после операции и обязательно наносить солнцезащитный крем на область рубца при нахождении на солнце.

Результаты

Прооперированных пациентов наблюдали на протяжении 6–24 месяцев после операции. В процессе выполнения данных операций никаких интраоперационных хирургических осложнений не отмечалось. Результат одномоментного выполнения коррекции верхней губы (булхорн) и открытой ринопластики на операционном столе представлен на рис. 3. В раннем послеоперационном периоде у пациентов наблюдалась незначительная болезненность, а также отек в области оперативного вмешательства. Воспалительных изменений, некрозов кожи, нарушения носового дыхания и других послеоперационных осложнений у пациентов в краткосрочном, среднесрочном или отдаленном послеоперационном периодах не наблюдалось. Необходимости в послеоперационной коррекции не было ни у одного из пациентов. Результат комплексной открытой ринопластики и булхорн через 1 год после операции представлен на рис. 4 А–Г.

В позднем послеоперационном периоде (через 1 год после операции) мы совершили контрольный осмотр 8 пациентов. Был проведен опрос с использованием 5-балльной шкалы Лайкерта для оценки степени удовлетворенности результатами операций пациентов, изменения качества их жизни и психосоциального статуса в послеоперационном периоде (табл.).

По результатам данного опроса 6 пациентов оценили качество проведенного лечения и удовлетворенность результатами как «очень хорошо», остальные 20% – как «хорошо». Все пациенты были в полной мере удовлетворены качеством послеоперационного рубца. Все прооперированные пациенты отметили существенное улучшение качества их жизни после операции. Данное исследование статистически достоверно ($p=99,9\%$).

Обсуждение

Говоря о феминизирующей ринопластике, мы подразумеваем приближение стандартных параметров мужского носа к стандартным параметрам женского носа, что является мега редукционной ринопластикой, т.к. большая часть антропометрических показателей мужского носа больше, чем анатомические характеристики женского носа.

Мы считаем целесообразным одномоментное выполнение открытой ринопластики и булхорн в рамках комплексной феминизации лица, т.к. пациенты, совершающие трансгендерный

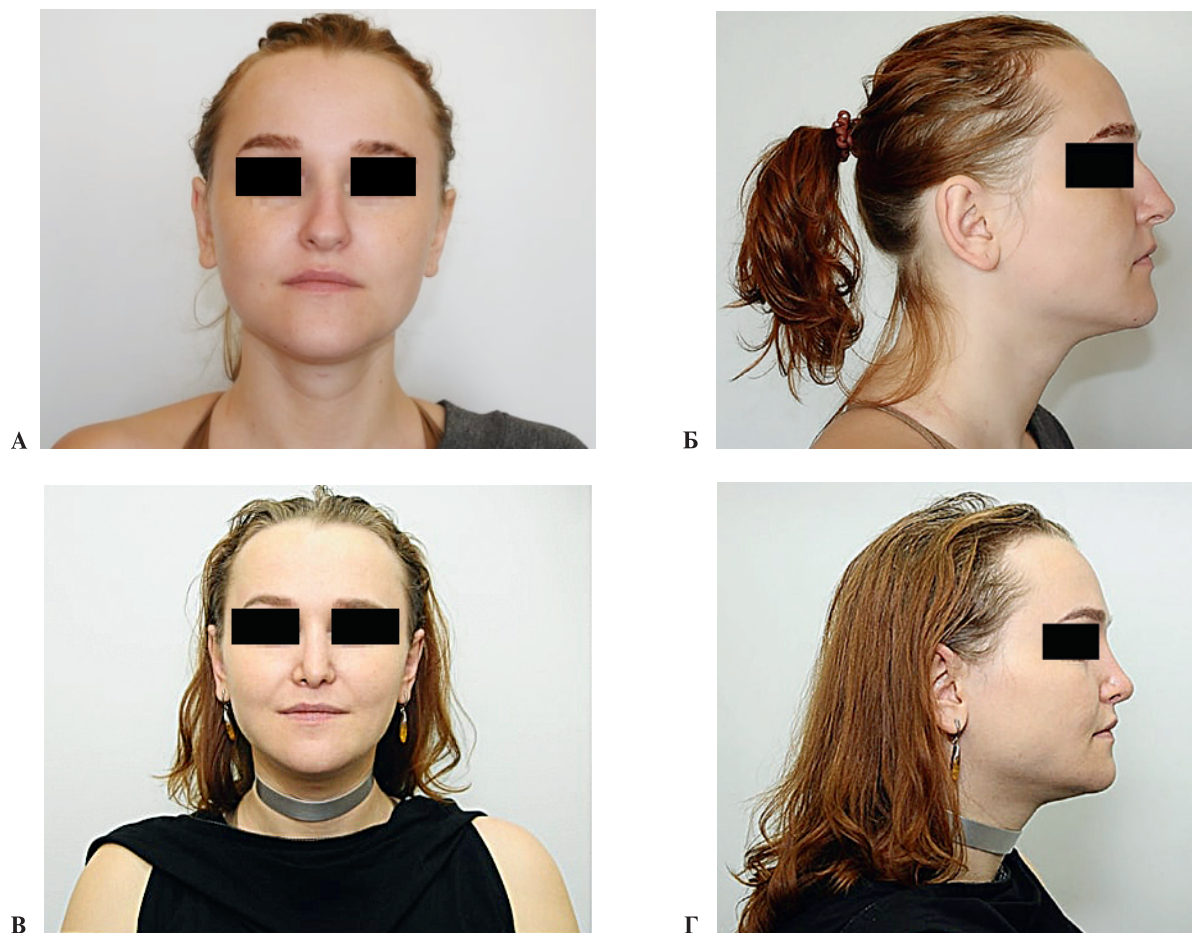

Рис. 4. Пациент В. Пациенту выполнена одномоментная открытая ринопласти и подтяжка верхней губы (булхорн)

А–Б вид в анфас и профиль до операции. В–Г вид в анфас и профиль через год после операции.

Figure 4. Patient B. The patient underwent one-stage open rhinoplasty and upper lip lift (bullhorn)

A-B preoperative full-face and profile views. C-D full-face view and profile one year after the operation.

Таблица. Пятибалльная шкала Лайкерта
Table. Five-point Likert scale

Вопросы Questions	Очень плохо Very bad	Плохо Bad	Нормально Normal	Хорошо Good	Очень хорошо Very good
Как Вы оцениваете внешний вид носа и области верхней губы после проведенного лечения How would you rate the appearance of the nose and upper lip area after the treatment?	1	2	3	4	5
Как Вы оцениваете качество послеоперационного рубца в области основания носа How would you rate the quality of the postoperative scar at the base of the nose?	1	2	3	4	5
Как Вы оцениваете проведенное лечение How would you rate the treatment you received?	1	2	3	4	5
Как Вы оцениваете качество жизни после проведенного лечения How would you rate your quality of life after the treatment?	1	2	3	4	5

переход, нуждаются в уменьшении расстояния от основания носа до красной каймы верхней губы, т.к. у мужчин данное расстояние больше, чем у женщин.

R.J. Bellinga подчеркивает, что основная цель ринопластики при FFS изменить мужские особенности носа на женские, выполнив редукцию спинки, утончение кончика носа и сужение носа чаще всего при помощи открытого доступа с использованием хрящевых аутотрансплантатов. Подтяжка верхней губы и

реконструирование лобно-носовой области могут технически дополнять феминизирующую ринопластику [4].

По мнению A.A. Salibian, R. Bluebond-Langner, цель подтяжки верхней губы при феминизации лица совпадет с целями омоложения области верхней губы. К этим целям относятся уменьшение высоты кожного покрова над верхней губой, усиление ярко-красного оттенка верхней губы и эффект увеличения верхней губы. В случаях феминизации основное внимание уделяется укорочению

длины верхней губы до диапазона, входящего в число эстетически приятных женских «норм», поскольку общая высота верхней губы и соотношение высоты губ больше у мужчин. Авторы отмечают, что изменения мягких тканей должны быть направлены на достижение надлежащей видимости верхних резцов и баланса с эстетикой нижней части лица пациента [13].

Выводы

Таким образом, используемая нами методика одномоментного выполнения феминизирующей ринопластики и булхорн имеет следующие преимущества:

1. Оптимизация хирургического доступа.
2. Сокращение числа анестезий в рамках комплексной программы феминизации лица.
3. Отсутствие дополнительного разреза на колумелле.
4. Сочетание открытой ринопластики с коррекцией крыльев носа и укорочения расстояния от верхней губы до основания носа через один хирургический доступ.
5. Желаемый эстетический результат виден сразу после операции.
6. Положительные отдаленные результаты.
7. Укорочение реабилитационного периода.
8. Усиление эффекта феминизации за счет одномоментного устранения нескольких признаков мужского лица.
9. Отсутствие ранних и поздних послеоперационных осложнений.

При сочетании феминизирующей ринопластики и операции булхорн можно гарантировать, что лицо приобретет более женственный и гармоничный вид.

ЛИТЕРАТУРА/REFERENCES

1. Istranov A.L., Isakova Yu.I., Mkhitarian O.A., Ibragimova M.R. Modern trends in the complex feminization of head and neck. *Head and neck. Russian magazine*. 2020;8(1):47–54. [Истранов А.Л., Исакова Ю.И., Мхитарян О.А., Ибрагимова М.Р. Современные тенденции в комплексной феминизации лица и шеи. *Head and neck. Голова и шея. Российский журнал*. 2020;8(1):47–54 (In Russ.)].
2. Pshenishnov K.P. Aesthetic rhinoplasty. *Northeast non-profit partnership of plastic and reconstructive surgeons*. 2020. pp. 55–6. [Пшенищнов К.П. Эстетическая ринопластика. *СВНП пластических и реконструктивных хирургов*. 2020. С. 55–6. (In Russ.)].
3. Berli J.U., Loyo M. Gender-confirming Rhinoplasty *Facial Plast. Surg. Clin. N. Am.* 2019;27:251–60. Doi.org/10.1016/j.fsc.2019.01.003.
4. Lu S.M., et al. The Public Face of Rhinoplasty: Impact on Perceived Attractiveness and Personality. *Plast. Reconstr. Surg.* 2018;142:881–7.
5. Berli J.U., Loyo M. Gender-confirming Rhinoplasty *Facial Plast. Surg. Clin. N. Am.* 2019;27:251–60. Doi.org/10.1016/j.fsc.2019.01.003.
6. Deschamps-Braly J.C. Feminization of the chin: genioplasty using osteotomies. *Facial. Plast. Surg. Clin. North Am.* 2019;27(2):273–250. <https://doi.org/10.1016/j.fsc.2019.01.002>.
7. Berli J.U., Loyo M. Gender-confirming Rhinoplasty *Facial Plast. Surg. Clin. N. Am.* 2019;27:251–60. Doi.org/10.1016/j.fsc.2019.01.003.
8. Anic-Milosevic S., Mestrovic S., Prlic A., et al. Proportions in the upper lip-lower lip-chin area of the lower face as determined by photogrammetric method. *J. Craniomaxillofac. Surg.* 2018;38:90–5.
9. Wang Y., Kosinski M. Deep neural networks are more accurate than humans at detecting sexual orientation from facial images. *J. Pers. Soc. Psychol.* 2018;114:246–57.
10. Berli J.U., Capitan L., Simon D., et al. Facial gender confirmation surgery: Review of the literature and recommendations for Version 8 of the WPATH Standards of Care. *Int. J. Transgend.* 2017;18:264–70.
11. Deschamps-Braly J.C. Feminization of the chin: genioplasty using osteotomies. *Facial Plast. Surg. Clin. North Am.* 2019;27(2):273–50. <https://doi.org/10.1016/j.fsc.2019.01.002>.
12. Istranov A.L., Lyubchenko A.V., Isakova Yu.I., etc. Feminization of the middle third of the face. *Head and neck. Russian Magazine*. 2022;10(2):78–847. [Истранов А.Л., Любченко А.В., Исакова Ю.И. и др. Феминизация средней трети лица. *Head and neck. Голова и шея. Российский журнал*. 2022;10(2):78–847. (In Russ.)].
13. Salibian A.A., Bluebond-Langner R. Lip Lift. *Facial Plast. Surg. Clin. North Am.* 2019;27(2):261–6. Doi: 10.1016/j.fsc.2019.01.004.

Поступила 20.11.2023

Получены положительные рецензии 15.02.24

Принята в печать 05.03.24

Received 20.11.2023

Positive reviews received 15.02.24

Accepted 05.03.24

Вклад авторов. А.Л. Истранов – концепция и дизайн исследования, научное редактирование статьи, утверждение статьи для публикации. А.В. Любченко, Ю.И. Исакова – написание текста статьи, анализ данных, обзор публикаций по теме статьи, анализ полученных данных. А.Л. Истранов, А.В. Любченко, Ю.И. Исакова – операционная бригада, клиническое ведение пациентов, послеоперационное наблюдение пациентов, реабилитация пациентов.

Contribution of the authors. A.L. Istranov – concept and design of the research, scientific editing of the article, approval of the article for publication. A.V. Lyubchenko, Yu.I. Isakova – writing the text of the article, data analysis, review of publications on the topic of the article, analysis of the obtained data. A.L. Istranov, A.V. Lyubchenko, Yu.I. Isakova – surgery team, clinical management of patients, postoperative observation of patients, rehabilitation of patients.

Информация об авторах:

Истранов Андрей Леонидович – д.м.н., профессор кафедры онкологии, радиотерапии и реконструктивной хирургии Института Клинической Медицины ФГАОУ ВО Первый МГМУ им. И.М. Сеченова Минздрава РФ (Сеченовский университет). Адрес: 119048, Москва, ул. Трубецкая, д. 8, стр. 2; тел.: +7 (910) 427-73-78; e-mail: plasticsurgeon@yandex.ru. ORCID: <https://orcid.org/0000-0003-0222-2910>, Scopus ID: 6503880798.

Любченко Анастасия Викторовна – аспирант кафедры онкологии, радиотерапии и реконструктивной хирургии Института Клинической Медицины ФГАОУ ВО Первый МГМУ им. И.М. Сеченова Минздрава РФ (Сеченовский университет). Адрес: 119048, Москва, ул. Трубецкая, д. 8, стр. 2; тел.: +7 (926) 582-58-52; e-mail: Lnastya05@mail.ru. ORCID: <https://orcid.org/0000-0003-0921-6601>.

Исакова Юлия Ивановна – ассистент кафедры онкологии, радиотерапии и реконструктивной хирургии Института Клинической Медицины ФГАОУ ВО Первый МГМУ им. И.М. Сеченова Минздрава РФ (Сеченовский университет). Адрес: 119048, Москва, ул. Трубецкая, д. 8, стр. 2; тел.: +7 (925) 030-01-99; e-mail: yulya_isakova_94@mail.ru. ORCID: <https://orcid.org/0000-0001-7695-0078>.

Старостина Светлана Викторовна – д.м.н., профессор кафедры болезней уха, горла и носа ФГАОУ ВО Первый МГМУ им. И.М. Сеченова Минздрава РФ (Сеченовский Университет) Адрес: 119048, Москва, ул. Трубецкая, д. 8, стр. 2; тел.: 8-925-537-38-12; e-mail: starostina_sv@inbox.ru. ORCID: <https://orcid.org/0000-0002-7165-1308>.

Information about the authors:

Andrey Leonidovich Istranov – Doctor of Medical Sciences, Professor of the Department of Oncology, Radiation Therapy, and Reconstructive Surgery, Institute of Clinical Medicine, The First Sechenov Moscow State Medical University under Ministry of Health of the Russian Federation (Sechenov University). Address: Moscow; tel: +7 (910) 427-73-78; e-mail: plasticsurgeon@yandex.ru. ORCID: <https://orcid.org/0000-0003-0222-2910>, Scopus ID: 6503880798.

Anastasia Viktorovna Lubchenko – Postgraduate Student of the Department of Oncology, Radiation Therapy, and Reconstructive Surgery, Institute of Clinical Medicine, The First Sechenov Moscow State Medical University under Ministry of Health of the Russian Federation (Sechenov University). Address: Moscow; tel: +7

(926) 582-58-52; e-mail: Lnastya05@mail.ru. ORCID: <https://orcid.org/0000-0003-0921-6601>.

Yulia Ivanovna Isakova – Assistant of the Department of Oncology, Radiation Therapy, and Reconstructive Surgery, Institute of Clinical Medicine, The First Sechenov Moscow State Medical University under Ministry of Health of the Russian Federation (Sechenov University). Address: Moscow; tel: +7 (925) 030-01-99; e-mail: yulya_isakova_94@mail.ru. ORCID: <https://orcid.org/0000-0001-7695-0078>.

Svetlana Viktorovna Starostina – Doctor of Medical Sciences, Professor of the Department of Ear, Throat and Nose Diseases, The First Sechenov Moscow State Medical University under Ministry of Health of the Russian Federation (Sechenov University) Address: Moscow; tel: 8-925-537-38-12; e-mail: starostina_sv@inbox.ru. ORCID: <https://orcid.org/0000-0002-7165-1308>.

© Team of authors, 2024 / © Коллектив авторов, 2024

3.1.6. Oncology, radiation therapy, 3.1.9. Surgery / 3.1.6. Онкология, лучевая терапия, 3.1.9. Хирургия

Assessment of the risk of thyroid cancer recurrence using circulating microRNAs

A.B. Alnikin¹, M.A. Engibaryan², A.Yu. Maksimov², A.A. Demidova¹,
N.N. Timoshkina², A.A. Rogachev¹

¹FSBEI HE Rostov State Medical University of the Ministry of Health of the Russian Federation, Rostov-on-Don, Russia

²FSBO National Medical Research Centre for Oncology of the Ministry of Health of the Russian Federation, Rostov-on-Don, Russia

Contacts: Aleksandra Aleksandrovna Demidova – e-mail: alald@inbox.ru

Циркулирующие микроРНК как фактор риска рецидива рака щитовидной железы

А.Б. Альникин¹, М.А. Енгибарян², А.Ю. Максимов², А.А. Демидова¹,
Н.Н. Тимошкина², А.А. Рогачев¹

¹ФГБОУ ВО Ростовский государственный медицинский университет Минздрава РФ, Ростов-на-Дону, Россия

²ФГБУ Национальный медицинский исследовательский центр онкологии Минздрава РФ, Ростов-на-Дону, Россия

Контакты: Демидова Александра Александровна – e-mail: alald@inbox.ru

使用循环微RNA评估甲状腺癌复发的风险

A.B. Alnikin¹, M.A. Engibaryan², A.Yu. Maksimov², A.A. Demidova¹,
N.N. Timoshkina², A.A. Rogachev¹

¹FSBEI HE Rostov State Medical University of the Ministry of Health of the Russian Federation, Rostov-on-Don, Russia

²FSBO National Medical Research Centre for Oncology of the Ministry of Health of the Russian Federation, Rostov-on-Don, Russia

通讯作者: Aleksandra Aleksandrovna Demidova – e-mail: alald@inbox.ru

Purpose of the study. To assess the prognostic significance of changes in the expression of microRNAs (miRNAs) in blood serum during the follow-up of patients with malignant tumors of the thyroid gland (thyroid) after radical surgery in order to identify tumors with high and low risk of recurrence.

Material and methods. The study included 138 patients with thyroid nodules identified by ultrasound examination and with an indeterminate cytological report based on fine-needle aspiration biopsy (FNA) (category III-V according to the Bethesda classification). All patients underwent surgical treatment with histological examination of surgical samples of thyroid tissue. Malignant thyroid masses were detected in 63 (45,7%) patients, and benign lesions in 75 (54,3%). Most patients had the initial stages of the malignancy T1-2N0M0 (n=44). The expression of miRNAs was assessed in fine needle aspiration material from the thyroid nodules and in blood serum using real-time PCR. The change in the expression of each miRNA in the substrate was assessed by determining the dCt relative to the reference miRNA-7a (Let-7a). The expression of miRNAs in blood serum was determined over time at 6, 12, 18 months after surgery, and parameters were compared depending on the presence or absence of the disease relapse.

Results. The most pronounced differences in miRNA expression between the samples of benign and malignant thyroid nodules, in the blood serum samples were noted for miRNA-146b, miRNA-222, miRNA-221. During two years of observation, cancer relapse was detected in 7 (11,1%) patients. When thyroid cancer relapsed 6 months after surgery, the expression of miRNA-146b and miRNA-221 increased, while in the absence of relapse it decreased compared to the preoperative level. At the same stage of observation, a unidirectional decrease in the expression of miRNA-222 in the blood serum was established in two subgroups, but the expression value of the marker during disease relapse was higher compared with the relapse-free patients (0,56 [0,25-0,73] versus 0,24 [0,13-0,36], p=0,048). A similar pattern of changes in miRNA expression in the blood was established 12 months after surgery.

Conclusion. Assessment of the expression of miRNA-146b, miRNA-221, and miRNA-222 in blood serum before surgery and 6 and 12 months after surgery has prognostic significance. With an increase in the postoperative level of expression of the studied miRNAs relative to the initial value, the risk of relapse is high, which justifies a subsequent increase in the frequency of postoperative patient examinations.

Key words: thyroid cancer, relapse, microRNA, expression, fine-needle aspiration biopsy, blood serum, molecular genetic study

Conflicts of interest. The authors have no conflicts of interest to declare.

Funding. There was no funding for this study

For citation: Alnikin A.B., Engibaryan M.A., Maksimov A.Yu., Demidova A.A., Timoshkina N.N., Rogachev A.A. Assessment of the risk of thyroid cancer recurrence using circulating microRNAs. *Head and neck. Russian Journal.* 2024;12(2):71–79

Doi: 10.25792/HN.2024.12.2.71-79

The authors are responsible for the originality of the data presented and the possibility of publishing illustrative material – tables, drawings, photographs of patients.

Цель исследования. Оценить прогностическую значимость изменения экспрессионной активности микроРНК (миРНК) в сыворотке крови в динамике наблюдения пациентов со злокачественными образованиями щитовидной железы (ЩЖ) после радикальных операций для стратификации опухолей высокого и низкого рисков рецидивирования.

Материал и методы. В исследование были включены 138 пациентов с узловыми образованиями ЩЖ по итогам ультразвукового исследования и неопределенным цитологическим заключением по материалам тонкоигольной аспирационной биопсии (ТАБ) (III–V категории по классификации Bethesda). Всем больным проводили хирургическое лечение с гистологическим исследованием операционных образцов ткани ЩЖ. У 63 (45,7%) пациентов выявлены злокачественные образования ЩЖ, а у 75 (54,3%) – доброкачественные. По частоте преобладали (n=44) начальные стадии злокачественного заболевания T1-2N0M0. Экспрессию миРНК оценивали в тонкоигольном аспирате из узла ЩЖ и в сыворотке крови методом ПЦР в режиме реального времени. Оценка изменения экспрессии каждой миРНК в субстрате проводили путем определения dCt относительно референсной миРНК-7a (Let-7a). Экспрессию миРНК в сыворотке крови определяли в динамике через 6, 12, 18 месяцев после операции и проводили сравнение параметров в зависимости от наличия или отсутствия рецидива заболевания.

Результаты. Наиболее выраженные различия экспрессии миРНК в образцах доброкачественных и злокачественных узлов ЩЖ, сыворотки крови отмечены для миРНК-146b, миРНК-222, миРНК-221. За 2 года наблюдения рецидивы онкологического заболевания выявили у 7 (11,1%) больных. При рецидивировании рака ЩЖ через 6 месяцев после операции экспрессия миРНК-146b и миРНК-221 возрастала, а при отсутствии рецидива снижалась по сравнению с дооперационным уровнем. На этом же этапе наблюдения установлено одностороннее снижение экспрессии миРНК-222 в сыворотке крови в двух подгруппах, но величина экспрессии изучаемого маркера при рецидиве заболевания была выше по сравнению с пациентами с безрецидивным течением болезни: 0,56 [0,25–0,73] против 0,24 [0,13–0,36], p=0,048. Аналогичный характер изменения экспрессии миРНК в крови установлен и через 12 месяцев после операции.

Заключение. Оценка экспрессии миРНК-146b, миРНК-221 и миРНК-222 в сыворотке крови до операции и через 6 и 12 месяцев после ее выполнения имеет прогностическую значимость. При повышении послеоперационного уровня экспрессии изучаемых миРНК относительного исходного параметра риск рецидива высокий, что является основанием для последующего повышения кратности послеоперационного обследования пациента.

Ключевые слова: рак щитовидной железы, рецидив, микроРНК, экспрессия, тонкоигольная аспирационная биопсия, сыворотка крови, мониторинг, молекулярно-генетическое исследование

Конфликт интересов. Авторы заявляют об отсутствии конфликта интересов.

Финансирование. Работа выполнена без спонсорской поддержки.

Для цитирования. Альникин А.Б., Енгибарян М.А., Максимов А.Ю., Демидова А.А., Тимошкина Н.Н., Рогачев А.А. Циркулирующие микроРНК как фактор риска рецидива рака щитовидной железы. *Head and neck. Голова и шея. Российский журнал.* 2024;12(2):71–79

Doi: 10.25792/HN.2024.12.2.71-79

Авторы несут ответственность за оригинальность представленных данных и возможность публикации иллюстративного материала – таблиц, рисунков, фотографий пациентов.

研究目的: 评估甲状腺恶性肿瘤患者在根治性手术后, 血清中微RNA (miRNA) 表达变化的预后意义, 以识别复发风险高和低的肿瘤。

材料与方法: 本研究包括138名通过超声检查发现甲状腺结节并且细针抽吸活检 (FNA) 细胞学报告不确定 (Bethesda分类III–V类) 的患者。所有患者均接受了手术治疗, 并对甲状腺组织的手术样本进行了组织学检查。在63名 (45.7%) 患者中检测到恶性甲状腺肿块, 75名 (54.3%) 患者为良性病变。大多数患者的恶性病变初期阶段为T1–2N0M0 (n=44)。通过实时PCR技术评估了甲状腺结节的细针抽吸材料和血清中miRNA的表达。通过确定相对于参考miRNA–7a (Let–7a) 的dCt值来评估基质中每个miRNA的表达变化。手术后6、12、18个月定期测定血清中miRNA的表达, 并根据疾病复发与否比较参数。

结果：在良性和恶性甲状腺结节样本中，血清样本中miRNA-146b、miRNA-222和miRNA-221的表达差异最为明显。在两年的观察期间，7名（11.1%）患者检测到癌症复发。当甲状腺癌在手术后6个月复发时，miRNA-146b和miRNA-221的表达增加，而在无复发的情况下，则与术前水平相比有所下降。在相同观察阶段，两个亚组中miRNA-222在血清中的表达均呈单向下调，但疾病复发时标记物的表达值高于无复发患者（0.56 [0.25–0.73]对0.24 [0.13–0.36]， $p=0.048$ ）。手术后12个月，血液中miRNA表达的变化模式与此类似。

结论：手术前以及手术后6个月和12个月测定血清中miRNA-146b、miRNA-221和miRNA-222的表达具有预后意义。与初始值相比，术后这些研究miRNA表达水平的增加与复发风险高相关，这证明了增加术后患者检查的频率是合理的。

关键词：甲状腺癌、复发、微RNA、表达、细针抽吸活检、血清、分子遗传学研究。

利益冲突：作者声明没有任何利益冲突。

资助信息：本研究没有获得任何资助。

引用：Alnikin A.B., Engibaryan M.A., Maksimov A.Yu., Demidova A.A., Timoshkina N.N., Rogachev A.A. Assessment of the risk of thyroid cancer recurrence using circulating microRNAs. *Head and neck. Russian Journal.* 2024;12(2):71–79

Doi: 10.25792/HN.2024.12.2.71-79

作者对所呈现数据的原创性和出版插图材料（包括表格、图画、病人照片）的可能性负责。

Введение

Тонкоигольная аспирационная биопсия (ТАБ) щитовидной железы (ЩЖ) с последующим цитологическим исследованием аспирата относится к высокоинформативным диагностическим методам выявления злокачественных образований [1]. Однако при неопределенном цитологическом заключении, встречающемся в 30% случаев, диагностика рака ЩЖ, а тем более прогноз течения заболевания, крайне затруднительны [2]. Несмотря на благоприятное течение преобладающего числа гистологических типов рака ЩЖ, рецидивы заболевания встречаются в 30% наблюдений [3]. Для формирования прогноза течения злокачественного заболевания кроме стадии болезни и гистологического типа важен учет результатов молекулярно-генетического исследования биоптатов [4, 5]. Однако в отношении рака ЩЖ анализ известных соматических мутаций не предоставляет информации о риске рецидивирования или метастазирования заболевания [6]. Информация такого рода важна для оценки риска развития самой онкологической патологии. Данное обстоятельство обуславливает актуальность поиска новых информативных неинвазивных маркеров для оценки риска рецидивов рака ЩЖ при мониторинге состояния пациентов после выполнения радикальных операций.

МикроРНК (миРНК) представляют собой короткие эндогенные некодирующие молекулы, которые регулируют экспрессию генов на посттранскрипционном уровне и могут активировать множество онкогенных путей при различных формах рака [7]. МиРНК связываются с соответствующими им транскриптами, препятствуя их трансляции или вызывая их деградацию, тем самым модулируя клеточные пути онкогенеза [8]. Аберрантная экспрессия миРНК часто наблюдается при злокачественных заболеваниях [9]. Следовательно, дифференциальная экспрессия миРНК считается опухолеспецифичным явлением, которое может отражать поведение опухоли [10]. Соответственно, отдельные миРНК имеют клиническое применение в качестве диагностических либо прогностических маркеров или инструментов для оценки стадии или прогрессирования заболевания

[11, 12]. МиРНК через регуляцию сигнальных путей связаны с пролиферацией, инвазией или метастазированием опухолей, что указывает на то, что миРНК могут рассматриваться как прогностические биомаркеры при раке [13]. Циркулирующие миРНК являются идеальными маркерами для неинвазивного контроля течения заболевания, поскольку экспрессия миРНК является опухолеспецифичной и последовательно отражает картину заболевания [14].

В ранее проведенных исследованиях выявлено, что определенные миРНК имеют повышенную или сниженную экспрессию при раке ЩЖ по сравнению со здоровым контролем [15,16]. Таким образом, миРНК в различных биологических средах могут быть использованы для реализации диагностических задач.

Целью данного исследования было оценить прогностическую значимость изменения экспрессионной активности миРНК в сыворотке крови в динамике наблюдения пациентов со злокачественными образованиями ЩЖ после радикальных операций для стратификации опухолей высокого и низкого риска рецидивирования.

Материал и методы

В исследование включены 138 пациентов с узловыми образованиями ЩЖ по итогам ультразвукового исследования (УЗИ) и неопределенным цитологическим заключением по материалам ТАБ (III–V категории по классификации Bethesda). Число мужчин составило 44 (31,9%), а женщин – 94 (68,1%). Возраст пациентов колебался от 39 до 76 лет, в среднем составив 48,9±2,8 года.

Критерии включения пациентов в исследование: узловые образования ЩЖ по результатам УЗИ, неопределенное цитологическое заключение по материалам ТАБ (III–V категории по классификации Bethesda), хирургическое лечение с гистологическим исследованием операционных образцов ткани ЩЖ.

Критерии исключения: специфическое противоопухолевое лечение на момент исходного исследования миРНК в крови и в операционных образцах ткани, онкологические заболевания иной локализации.

По итогам гистологического исследования операционных образцов ЩЖ у 63 (45,7%) пациентов выявлены злокачественные образования ЩЖ, а у 75 (54,3%) – доброкачественные образования. Среди злокачественных образований ЩЖ по гистологическому типу выделяли папиллярную карциному – 32 (50,8%), фолликулярную карциному – 13 (20,6%), фолликулярный вариант папиллярной карциномы – 12 (19,1%), медуллярную карциному – 6 (9,5%). По частоте преобладали начальные стадии заболевания T1-N0M0 (n=44). Более поздние стадии рака ЩЖ (T3a) были диагностированы у 19 (30%) больных.

Среди доброкачественных образований ЩЖ (n=75) преимущественно встречалась фолликулярная аденома (n=71) и в редких случаях – оксифильная аденома (n=4).

По результатам молекулярно-генетического исследования аспирата у пациентов со злокачественными образованиями ЩЖ (n=63) отсутствие мутаций V600E гена BRAF, а также генов NRAS, HRAS, KRAS установлено у 31 (49,2%) пациента, а наличие мутаций – у 32 (50,8%) больных.

УЗИ ЩЖ осуществляли на аппарате Minifocus 1402 фирмы «BK Medical» (Дания) датчиком, работающим с частотой 12 МГц.

При ТАБ использовали одноразовые иглы 21G (длина 5 см) и иглы 20G (длина 10 см) в зависимости от глубины залегания узла. Цитологический материал на стекле высушивали естественным образом и окрашивали по Майн–Грюнвальду–Гимзе, а далее исследовали с помощью световой микроскопии.

Заключение об отсутствии мутаций V600E гена BRAF, а также генов NRAS, HRAS, KRAS, хромосомных перестроек RET/PTC и

PAX8/PPARG формировали по итогам молекулярно-генетического исследования аспирата методом обратной гибридизации продуктов мультиплексной полимеразной цепной реакции (ПЦР) с помощью диагностической панели ThyGenX TEST (Interpace Diagnostics, США).

Экспрессию миРНК оценивали в тонкоигольной аспирате из узла ЩЖ и в сыворотке крови. Тотальную миРНК выделяли с помощью набора реагентов PureLink RNA Mini Kit (Thermo Scientific, США). Общую концентрацию и оценку качества выделенной РНК проводили на спектрофотометре NanoDrop 2000C (Thermo Scientific, США). Путем обратной транскрипции получали кДНК, используя набор компании «Альгимед-Техно» (Беларусь). Оценка изменения экспрессии каждой миРНК в субстрате исследовалась методом dCt относительно референсной миРНК-7a (Let-7a) (dCt=2(Ct миРНК-X – Ct миРНК-7a)).

Гистологическое исследование операционных образцов расценивали как «золотой стандарт» диагностики, с которым сравнивали результаты оценки экспрессии миРНК в цитологическом материале и сыворотке крови до операции.

С целью предварительного начального профайлинга опухолю-ассоциированных миРНК для ЩЖ были приготовлены т.н. «пулы». Из 75 образцов РНК, полученных из доброкачественных узлов ЩЖ, смешанных в эквимольных количествах, готовили пул «доброкачественных узлов ЩЖ». Аналогично объединяли РНК в пул «злокачественные узлы» от 63 больных.

Экспрессию миРНК в сыворотке крови определяли в динамике через 6, 12, 18 месяцев после операции. В течение 2 лет

Таблица 1. Экспрессия миРНК (Ме [25-75]) в образцах доброкачественных и злокачественных узлов ЩЖ. Нормализация относительно референсной miR-7a
Table 1: MiRNA expression (Me [25-75]) in samples of benign and malignant thyroid nodules. Normalization relative to the reference miR-7a

миРНК- miRNA-	Доброкачественные опухоли (n=75) Benign tumors (n=75)	Злокачественные опухоли (n=63) Malignant tumors (n=63)	dCtso/dCtдо dCtmt/dCtbt	p
7-2-3p	1,07 [0,9–1,17]	0,48 [0,39–1,03]	0,7	0,012
30d	0,89 [0,75–1,04]	0,46 [0,28–0,57]	0,5	0,034
139-5p	1,23 [1,04–1,45]	3,95 [3,44–4,31]	3,1	<0,001
145-5p	1,17 [1,01–1,32]	4,10 [3,63–5,06]	3,6	<0,001
146b	0,82 [0,72–0,91]	9,56 [8,54–10,16]	11,3	<0,001
148b-3p	1,70 [1,4–1,97]	5,29 [4,73–5,68]	3,2	<0,001
155	1,62 [1,34–1,94]	8,39 [7,39–9,44]	5,2	<0,001
182	1,34 [1,01–1,51]	3,54 [2,62–3,97]	2,6	0,004
183	1,33 [1,04–1,48]	3,31 [3,07–3,74]	2,6	0,008
199a-5p	1,26 [1,03–1,4]	0,72 [0,23–1,32]	0,7	0,002
199a-3p	1,06 [0,82–1,62]	0,81 [0,68–0,9]	0,7	0,009
187	1,29 [1,15–1,45]	5,63 [4,81–6,28]	4,3	<0,001
197	1,72 [1,36–2,26]	5,08 [4,07–6,09]	2,9	<0,001
221	1,47 [1,26–1,73]	11,35 [10,38–12,09]	7,6	<0,001
222	1,52 [1,4–1,69]	15,07 [13,81–16,46]	9,9	<0,001
224	1,76 [1,42–2,11]	6,38 [5,68–6,88]	3,6	<0,001
455-3p	1,17 [0,98–1,36]	0,47 [0,42–0,64]	0,4	0,003
455-5p	1,18 [1,1–1,45]	0,69 [0,6–0,81]	0,6	0,005
484	0,95 [0,78–1,15]	2,90 [2,06–3,22]	2,8	<0,001
542-5p	1,22 [1,02–1,43]	0,54 [0,33–0,86]	0,5	0,006
574-3p	1,32 [1,05–1,7]	0,16 [0,14–0,2]	0,1	<0,001
885-5p	1,32 [1,16–1,48]	22,87 [20,74–23,44]	17,2	<0,001

Примечание. Ме – медиана, [25–75] – межквартильный диапазон, dCtso/dCtдо – относительный показатель экспрессии или кратность изменения экспрессии миРНК в ткани злокачественной опухоли по отношению к аналогичному показателю в доброкачественной опухоли.

Note. Me – median, [25-75] - interquartile range, dCtmt/dCtbt - relative expression value or fold change in the tissue miRNA expression in malignant tumor in relation to the benign tumor.

Таблица 2. Экспрессия миРНК (Ме [25-75]) в сыворотке крови у пациентов с доброкачественными и злокачественными образованиями ЩЖ. Нормализация относительно референсной miR-7a
Table 2. miRNA expression (Me [25-75]) in the serum of patients with benign and malignant thyroid nodules. Normalization relative to the reference miR-7a

миРНК- miRNA-	Доброкачественные опухоли (n=75) Benign tumors (n=75)	Злокачественные опухоли (n=63) Malignant tumors (n=63)	dCt30/dCtдо dCtmt/dCtbt	p
885-5p	1,01 [0,89–1,17]	1,19 [1,04–1,27]	1,18	0,583
146b	0,99 [0,86–1,13]	1,25 [1,11–1,48]	1,26	0,045
222	1,13 [0,94–1,28]	2,45 [1,59–2,76]	2,17	<0,001
221	0,08 [0,02–0,15]	0,22 [0,13–0,37]	2,75	0,036

Примечание. Ме – медиана, [25–75] – межквартильный диапазон, dCt30/dCtдо – относительный показатель экспрессии или кратность изменения экспрессии миРНК в крови у пациентов с раком ЩЖ по отношению к аналогичному показателю больных с доброкачественными образованиями.
 Note. Me - median, [25-75] - interquartile range, dCtmt/dCtbt - relative expression value or fold change in the blood miRNA expression in patients with thyroid cancer in relation to the patients with benign tumors.

после радикального хирургического вмешательства выявляли наличие рецидивов онкологического заболевания. В качестве рецидивов рассматривали случаи местного рецидива, поражение регионарных лимфоузлов, отдаленные метастазы. Сведения о динамике экспрессии миРНК в сыворотке крови сопоставляли в двух подгруппах пациентов в зависимости от наличия или отсутствия рецидива онкологического заболевания.

Статистическую обработку результатов осуществляли с помощью модулей описательной статистики, логистического регрессионного анализа программы Statistica 12.0 (StatSoft, США).

Результаты

По результатам сравнительного анализа экспрессионной активности 170 миРНК диагностической панели ПЦР miRCURY LNA miRNA в ТАБ ЩЖ были выявлены статистически значимые изменения относительно 22 миРНК в злокачественных и доброкачественных образованиях ЩЖ: миРНК-7-2-3p, -30d, -139-5p, -145-5p, -146b, -148b-3p, -155, -182, -183, -199a-5p, -199a-3p, -187, -197, -221, -222, -224, -455-3p, -455-5p, -484, -542-5p, -574-3p, -885-5p (табл. 1).

Наиболее выраженные различия экспрессии миРНК в образцах доброкачественных и злокачественных узлов ЩЖ отмечены для четырех миРНК – миРНК-885-5p, миРНК-146b, миРНК-222, миРНК-221. Относительный показатель или кратность изменения экспрессии миРНК в ткани злокачественной опухоли по отношению к аналогичному показателю в доброкачественной опухоли для миРНК-885-5p составил 17,2 ($p < 0,001$), миРНК-146b – 11,3 ($p < 0,001$), миРНК-222 – 9,9 ($p < 0,001$) и миРНК-221 – 7,6 ($p < 0,001$) (табл. 1). Экспрессия четырех миРНК до операции была исследована и в образцах сыворотки крови (табл. 2). Установлено, что экспрессия трех маркеров – миРНК-146b, миРНК-222 и миРНК-221 в крови у больных злокачественными опухолями была выше ($p < 0,05$) по сравнению с пациентами с доброкачественной патологией ЩЖ.

МиРНК экспрессируются не только в клетках, включая опухолевые, но и образуют циркулирующий пул в различных жидких средах организма (кровь, синовиальная жидкость, плевральная жидкость, десневая жидкость и др.). В крови циркулирующие миРНК в отличие от матричных РНК связаны с белками, заключены в эндосомы или микровезикулы, что объясняет их устойчивость к нуклеазам. Циркулирующие миРНК не являются прямыми продуктами жизнедеятельности опухолевых клеток, поэтому отдельные молекулы при злокачественных заболеваниях могут одновременно сверхэкспрессироваться как в опухолевых клет-

ках, так и в кровотоке (миРНК-146b, миРНК-222 и миРНК-221), а другие миРНК дифференциально экспрессируются только в опухолевых клетках (миРНК-885-5p).

Далее у 63 пациентов с раком ЩЖ экспрессию циркулирующих миРНК определяли после выполнения радикальной операции каждые 6 месяцев в течение двух лет. За 2 года наблюдения рецидивы онкологического заболевания выявили у 7 (11,1%) больных: у 4 больных медуллярной карциномой, 2 пациентов с фолликулярным и у одного больного папиллярным раком ЩЖ. Отмечали местные рецидивы, поражение шейных и подключичных лимфатических узлов, один отдаленный метастаз в легкие в сроки, начиная от 6 месяцев после операции. Ретроспективно рассчитывали величины экспрессии миРНК в крови в динамике наблюдения с учетом наличия или отсутствия рецидива заболевания у пациентов (табл. 3).

По итогам анализа было выявлено, что при рецидивировании рака ЩЖ через 6 месяцев после операции экспрессия миРНК-146b и миРНК-221 возрастала, а при отсутствии рецидива снижалась по сравнению с дооперационным уровнем. На этом же этапе наблюдения установлено однонаправленное снижение экспрессии миРНК-222 в сыворотке крови в двух подгруппах, но величина экспрессии изучаемого маркера при рецидиве заболевания была выше по сравнению с пациентами с безрецидивным течением болезни: 0,56 [0,25–0,73] против 0,24 [0,13–0,36], $p = 0,048$. Аналогичный характер изменения экспрессии миРНК в крови установлен и через 12, а также 18 месяцев после операции. Различная динамика накопления изучаемых миРНК в сыворотке крови больных после операции может быть связана как с дифференциальным уровнем их гиперэкспрессии в тканях, так и с уровнем их связывания с белками в циркулирующих жидкостях, различной востребованностью для регуляции клеточной пролиферации, инвазии опухолевых клеток, эпителиально-мезенхимального перехода и других процессов, связанных с прогрессированием заболевания.

Оценка относительного изменения экспрессии миРНК в крови после операции по сравнению с исходной величиной, выраженная в процентном соотношении, ненадежна, поскольку зависит от исходного абсолютного значения показателя. В связи с этим кратность изменения экспрессии маркеров была прологарифмирована, что стандартизировало динамику параметров. Относительный индекс изменения экспрессии миРНК-146b, миРНК-222 и миРНК-221 через 6 и 12 месяцев после операции по сравнению с исходным уровнем представлен на рисунке.

Таблица 3. Динамика экспрессии миРНК (Ме [25–75]) в сыворотке крови у пациентов с со злокачественными образованиями ЩЖ после операции с учетом рецидива заболевания
 Table 3: Dynamics of miRNA expression (Me [25–75]) in serum of patients with thyroid malignancies after surgery with regard to the disease recurrence

миРНК- miRNA-	Этап Stage	Больные раком ЩЖ (n=63) Thyroid cancer patients		p1
		Рецидив+ (n=7) Relapse+ (n=7)	Рецидив- (n=56) Relapse- (n=56)	
146b	Исходно Baseline	1,27 [1,14–1,38]	1,22 [1,13–1,33]	0,876
	Через 6 мес. After 6 months	1,58 [1,36–1,82]*	0,21 [0,12–0,38]*	0,041
	Через 12 мес. After 12 months	1,46 [1,22–1,61]*	0,25 [0,14–0,39]*	0,032
	Через 18 мес. After 18 months	1,49 [1,35–1,67]*	0,40 [0,21–0,56]*°	0,354
222	Исходно Baseline	2,87 [2,13–3,59]	2,31 [2,10–2,56]	0,327
	Через 6 мес. After 6 months	0,56 [0,25–0,73]*	0,24 [0,13–0,36]*	0,048
	Через 12 мес. After 12 months	1,94 [1,63–2,35]*°	0,27 [0,15–0,40]*	0,036
	Через 18 мес. After 18 months	2,05 [1,72–2,34]*°	0,33 [0,24–0,52]*	0,001
221	Исходно Baseline	0,23 [0,17–0,33]	0,17 [0,06–0,25]	0,163
	Через 6 мес. After 6 months	0,54 [0,41–0,68]*	0,05 [0,01–0,12]	0,368
	Через 12 мес. After 12 months	0,45 [0,35–0,66]*	0,08 [0,04–0,15]	0,049
	Через 18 мес. After 18 months	0,51 [0,42–0,74]*	0,14 [0,11–0,17]	0,648

Примечание. Ме – медиана, [25–75] – межквартильный диапазон, p1 – доверительная вероятность различия между подгруппами в зависимости от наличия или отсутствия рецидива, * – статистически значимые различия относительно исходного уровня, ° – статистически значимые различия относительно показателя на этапе 6 мес. после операции.

Note. Me - median, [25-75] - interquartile range, p1 - confidence level of difference between subgroups depending on the presence or absence of recurrence, * - statistically significant differences from the baseline, ° - statistically significant differences from the value at 6 months postoperatively.

У больных раком ЩЖ наиболее выраженные изменения в крови при рецидивировании заболевания отмечены для уровня миРНК-221 и миРНК-146b (рис. 1).

Таким образом, изменение экспрессии миРНК-146b, миРНК-222 и миРНК-221 в биоптате и сыворотке крови информативно для дифференциальной диагностики доброкачественных и злокачественных образований ЩЖ до операции. С высоким риском рецидивирования рака ЩЖ было сопряжено повышение экспрессии миРНК-146b и миРНК-221 в сыворотке крови через 6 месяцев после операции. При низком риске рецидивов рака ЩЖ после операции экспрессия миРНК-146b и миРНК-221 снижалась относительно исходного уровня.

В ранее проведенных исследованиях выявлено, что миРНК-221 и -222 сверхэкспрессируются в раковых клетках карциномы ЩЖ и связаны с агрессивными опухолями, неблагоприятными клиническими характеристиками заболевания [17, 18]. Молекула миРНК-146b играет важную роль в прогрессировании опухоли, подавляя BRCA1 [19]. МиРНК-222 и -221 способствуют миграции и инвазии раковых клеток [20]. Существует выраженная корреляция между уровнями миРНК в сыворотке крови и опухолевой ткани для различных опухолей [9] и рака ЩЖ в частности [15, 18]. В проведенном нами исследовании установлен факт многократно повышенной экспрессии миРНК-885-5p, миРНК-146b, миРНК-222, миРНК-221 в аспирационном биоптате у больных раком ЩЖ с одновременным превышением

параметра в сыворотке крови для миРНК-146b, миРНК-222 и миРНК-221.

Полученные результаты свидетельствуют, что повышение экспрессионной активности миРНК-146b, -222 и -221 в крови у больных раком ЩЖ сопряжено с риском рецидива. Данный комплекс дифференциально экспрессируемых миРНК обнаруживается в кровотоке пациентов с раком ЩЖ и способствует выявлению высокого риска прогрессирования заболевания.

Заключение

Профилирование экспрессии миРНК имеет не только диагностическую ценность, но позволяет мониторировать, а также прогнозировать прогрессирование злокачественного процесса в ЩЖ. Полученные результаты исследования являются основанием для рекомендации оценивать экспрессию миРНК-146b, миРНК-221 и миРНК-222 в сыворотке крови у больных раком ЩЖ до операции, а также через 6 и 12 месяцев после ее выполнения с помощью метода ПЦР в режиме реального времени. При повышении послеоперационного уровня экспрессии миРНК-146b и миРНК-221 через 6 и 12 месяцев, а для миРНК-222 спустя 12 месяцев относительно исходного параметра риск рецидива рассматривать как высокий с последующим повышением кратности послеоперационного обследования больных. Через 18 месяцев различия экспрессии миРНК-146b, миРНК-

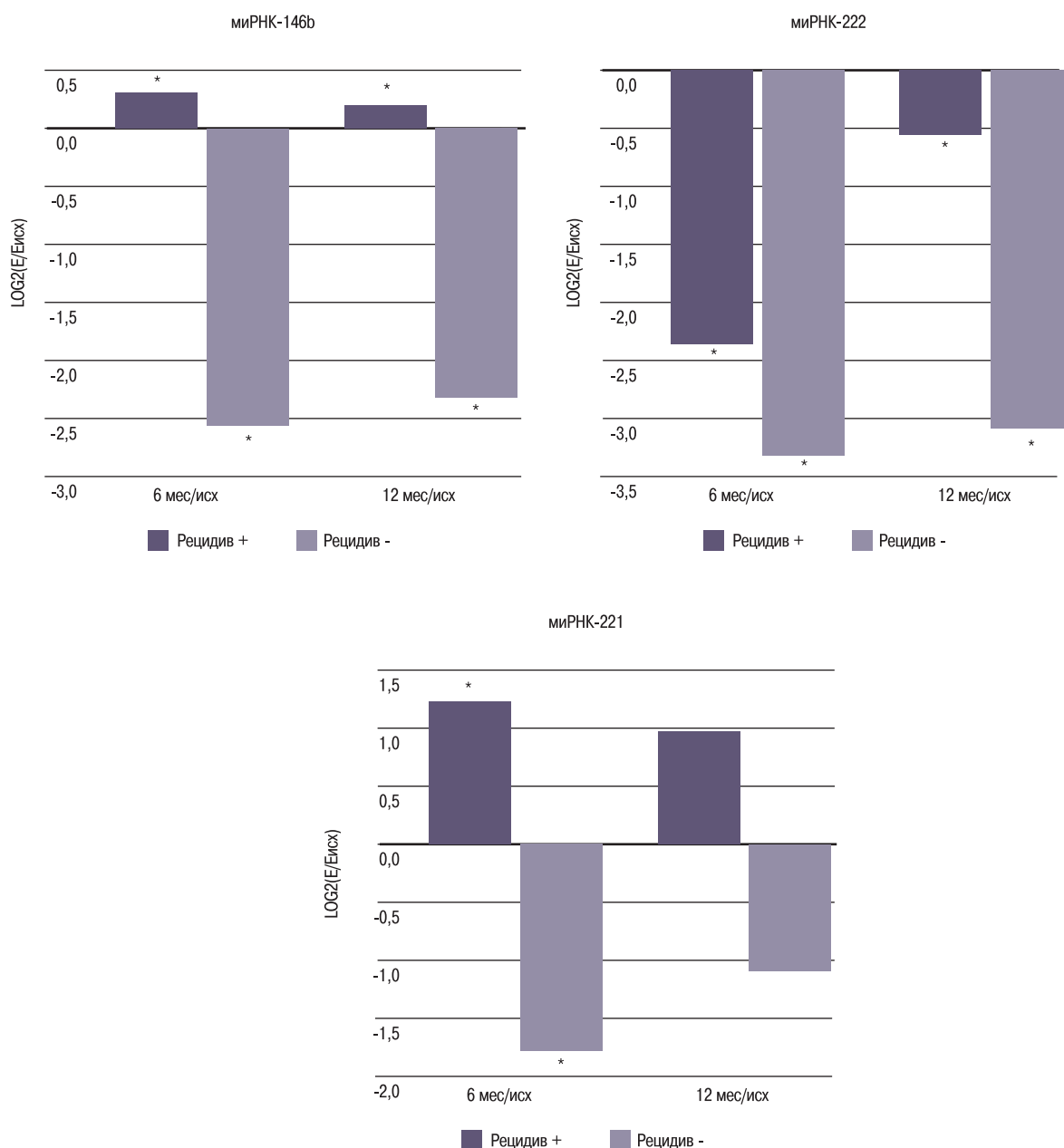


Рис. 1. Относительный индекс изменения экспрессии миРНК-146b, миРНК-222 и миРНК-221 через 6 и 12 месяцев после операции по сравнению с исходным уровнем (\log_2 отношения экспрессии миРНК после операции к экспрессии до операции) у больных злокачественными образованиями ЩЖ с учетом рецидива заболевания.

* – статистически значимое отличие по сравнению с исходным уровнем.

Figure 1. Relative index of miRNA-146b, miRNA-222, and miRNA-221 expression changes 6 and 12 months after surgery compared with the baseline (\log_2 of the ratio of miRNA expression after surgery to pre-surgery expression) in patients with malignant tumors of the thyroid depending on the disease recurrence status.

* - statistically significant difference compared with the baseline.

221 и миРНК-222 в подгруппах в зависимости от наличия или отсутствия рецидива достигают максимума, но предсказательная значимость исследований в отдаленный период снижается ввиду удлинения срока наблюдения за пациентами. В связи с этим прогноз развития рецидива заболевания рекомендуется формировать на основе оценки динамики экспрессии миРНК-146b, миРНК-221 и миРНК-222 в первые 12 месяцев после операции.

ЛИТЕРАТУРА/REFERENCES

1. Titov S., Demenkov P.S., Lukyanov S.A. Preoperative detection of malignancy in fine needle aspiration cytology (FNAC) smears with indeterminate cytology (Bethesda III, IV) by a combined molecular classifier. *J. Clin. Pathol.* 2020;73(11):722–7. Doi: 10.1136/jclinpath-2020-206445.
2. Steward D.L., Carty S.E., Sippel R.S. Performance of a multigene genomic classifier in thyroid nodules with indeterminate cytology: a prospective

- blinded multicenter study. *JAMA. Oncol.* 2019;5:204–12. Doi: 10.1001/jamaoncol.2018.4616.
3. Рогова М.О., Мартиросян Н.С., Трухина Л.В. и др. Рак щитовидной железы: ретроспективный анализ прооперированных пациентов (опыт одного центра). *Мед. совет.* 2020;9:283–8. Doi: 10.21518/2079-701X-2020-9-283-288 [Rogova M.O., Martirosian N.S., Trukhina L.V., et al. Thyroid cancer: retrospective study of patients with surgical treatment, a single-center experience. *Med. Sov.* 2020;(9):283–8 (In Russ.)].
 4. Сергийко С.В., Лукьянов С.А., Титов С.Е., Верякина Ю.А. Молекулярно-генетическое тестирование в дифференциальной диагностике узловых образований щитовидной железы с цитологическим заключением фолликулярная опухоль Bethesda IV. *Практическая медицина.* 2019;17(4):149–52. Doi: 10.32000/2072-1757-2019-4-149-152. [Sergiyko S.V., Lukyanov S.A., Titov S.E., Ver'yaskina Yu.A. Molecular-genetic testing in differential diagnostics of node lesions in thyroid gland with cytological conclusion of «follicular tumor Bethesda IV». *Praktich. Med.* 2019;17(4):149–52 (In Russ.)].
 5. Lupo M.A., Walts A.E., Sistrunk J.W. Multiplatform molecular test performance in indeterminate thyroid nodules. *Diagn. Cytopathol.* 2020;48(12):1254–64. Doi: 10.1002/dc.24564.
 6. Nikiforova M.N., Mercurio S., Wals A., et al. Analytical performance of the ThyroSeq v3 genomic classifier for cancer diagnosis in thyroid nodules. *Cancer.* 2018;124:1682–90. Doi: 10.1002/cncr.31245.
 7. Семина Е.В., Рысенкова К.Д., Трояновский К.Э. и др. МикроРНК в онкологии: от механизмов регуляции экспрессии генов до перепрограммирования метастатической ниши. *Биохимия.* 2021;86(5):672–88. Doi: 10.31857/S0320972521050055. [Semina E.V., Rysenkova K.D., Troyanovskiy K.E., et al. MicroRNA in oncology: from mechanisms of gene expression regulation to reprogramming of the metastatic niche. *[Biohimiya (Biochemistry).* 2021;86(5):672–688 (In Russ.)].
 8. Сердюкова О.С., Титов С.Е., Малахина Е.С., Рымар О.Д. МикроРНК – перспективные молекулярные маркеры обнаружения рака в узлах щитовидной железы. *Клин. и эксперим. тиреологидология.* 2018;14(3):140–8. <https://doi.org/10.14341/ket9774>. [Serdyukova O.S., Titov S.E., Malahina E.S., Rymar O.D. MicroRNAs are promising molecular markers for detecting cancer in thyroid nodules. *Klin. Eksp. Tireoidol.* 2018;14(3):140–8 (in Russ.)].
 9. Брага Э.А., Пронина И.В., Филиппова Е.А. и др. Функциональная и клиническая значимость метилирования и экспрессии группы генов микроРНК в опухолях больных метастатическим раком яичников. *Клин. лабораторная диагностика.* 2023;68(1):56–64. <https://doi.org/10.51620/0869-2084-2023-68-1-56-64>. [Braga E.A., Pronina I.V., Filippova E.A., et al. Functional and clinical significance of the miRNA gene group methylation and expression in tumors from patients with metastatic ovarian cancer. *Clin. Lab. Diagn.* 2023;68(1):56–64 (in Russ.)].
 10. Лукьянов С.А., Сергийко С.В., Ильина Т.Е. Посттранскрипционные микроРНК в диагностике и персонализации лечения больных опухолями щитовидной железы: обзор литературы. *Пермский медицинский журнал.* 2022;39(5):80–92. Doi: 10.17816/pmj3958092. [Lukyanov S.A., Sergiyko S.V., Ilyina T.E. Posttranscriptional MicroRNAs in diagnostics and personalization of treatment in patients with thyroid tumors: literary review. *Perm. Med. J.* 2022;39(5):80–92 (In Russ.)].
 11. Pishkari S., Paryan M., Hashemi M., et al. The role of microRNAs in different types of thyroid carcinoma: a comprehensive analysis to find new miRNA supplementary therapies. *J. Endocrinol. Invest.* 2018;41(3):269–83. Doi: 10.1007/s40618-017-0735-6.
 12. Silaghi C.A., Lozovanu V., Georgescu C.E. Thyroseq v3, Afirma GSC, and microRNA Panels Versus Previous Molecular Tests in the Preoperative Diagnosis of Indeterminate Thyroid Nodules: A Systematic Review and Meta-Analysis. *Front. Endocrinol. (Lausanne).* 2021;12:649522. Doi: 10.3389/fendo.2021.649522.
 13. Park J.H.L., Kim S.H.K., Jeon S., et al. MicroRNA Profile for Diagnostic and Prognostic Biomarkers in Thyroid Cancer. *Cancers.* 2021;13:632. Doi: 10.3390/cancers13040632.
 14. Лукьянов С.А., Сергийко С.В., Титов С.Е. и др. Стратификация риска рецидива папиллярного рака щитовидной железы на основании результатов молекулярно-генетических исследований. *Опухоли головы и шеи.* 2020;10(1):93–100. Doi: 10.17650/2222-1468-2020-10-1-93-100. [Lukyanov S.A., Sergiyko S.V., Titov S.E., et al. Stratification of papillary thyroid cancer relapse risk based on the results of molecular genetic studies. *Head and Neck Tumors. (HNT).* 2020;10(1):93–100 (In Russ.)].
 15. Bonneau E., Neveu B., Kostantin E., et al. How close are miRNAs from clinical practice? a perspective on the diagnostic and therapeutic market. *EJIFCC.* 2019;30(2):114–27.
 16. Santiago K., Chen Wongworawat Y., Khan S. Differential MicroRNA-Signatures in Thyroid Cancer Subtypes. *J. Oncol.* 2020;2020:2052396. Doi: 10.1155/2020/2052396.
 17. Титов С.Е., Иванов М.К., Цивликова Е.В. и др. Анализ относительной экспрессии гена HMG2 и онкогенной микроРНК-221 в цитологических препаратах, полученных при тонкоигольной аспирационной биопсии узлов щитовидной железы. *Успехи молекулярной онкологии.* 2017;4:24–31. Doi: 10.17650/2313-805X-2017-4-4-24-31. [Titov S.E., Ivanov M.K., Civlikova E.V., et al. Analysis of the relative expression of the HMG2 gene and oncogenic microRNA-221 in cytological preparations obtained by fine-needle aspiration biopsy of thyroid nodules. *Uspekhi Mol. Onkol.* 2017;4:24–31 (In Russ.)].
 18. Yoruker E.E., Terzjoglu D., Teksoz S., et al. MicroRNA Expression Profiles in Papillary Thyroid Carcinoma, Benign Thyroid Nodules and Healthy Controls. *J. Cancer.* 2016;7(7):803–9. Doi: 10.7150/jca.13898.
 19. Garcia A., Buisson M., Bertrand P., et al. Down-regulation of BRCA1 expression by miR-146a and miR-146b-5p in triple negative sporadic breast cancers. *EMBO. Mol. Med.* 2011;3279–90. Doi: 10.1002/emmm.201100136.
 20. Князева М.С., Забегина Л.М., Сидина Е.И. и др. Особенности профиля экспрессии микроРНК ткани анапластического рака щитовидной железы. *Вопр. онкологии.* 2021;67(1):70–6. Doi: 10.37469/0507-3758-2021-67-1-70-76. [Knyazeva M.S., Zabegina L.M., Sidina E.I. et al. MicroRNA expression profiling of anaplastic thyroid cancer. *Vopr. Onkol.* 2021;67(1):70–6 (In Russ.)].

Поступила 20.12.2023

Получены положительные рецензии 12.02.24

Принята в печать 05.03.24

Received 20.12.2023

Positive reviews received 12.02.24

Accepted 05.03.24

Вклад авторов. М.А. Енгибарян, А.Ю. Максимов – концепция и дизайн исследования. А.Б. Альникин, А.А. Рогачев – сбор и обработка материала. А.А. Демидова – статистическая обработка данных. А.Б. Альникин – написание текста. Н.Н. Тимошкина, А.Ю. Максимов – редактирование.

Contribution of the authors. M.A. Engibaryan, A.Yu. Maksimov – concept and design of the study. A.B. Alnikin, A.A. Rogachev – collection and processing of the material. A.A. Demidova – statistical data processing. A.B. Alnikin – writing the text. N.N. Timoshkina, A.Yu. Maksimov – editing.

Информация об авторах

Альникин Александр Борисович – к.м.н., доцент, главный врач клиники ФГБОУ ВО Ростовский государственный медицинский университет Минздрава РФ. Адрес: 344022 Ростов-на-Дону, пер. Нахичеванский, 29; e-mail: alnikin_ab@rostgmu.ru. ORCID: <https://orcid.org/0000-0002-6853-766X>.

Енгибарян Марина Александровна – д.м.н., профессор, заведующая отделением опухолей головы и шеи, ФГБУ НМИЦ онкологии Минздрава РФ. Адрес: 344019

Ростов-на-Дону, 14-я линия, 63; e-mail: rmioi@list.ru. ORCID: <https://orcid.org/0000-0001-7293-2358>.

Максимов Алексей Юрьевич – д.м.н., профессор, заместитель генерального директора ФГБУ Национальный медицинский исследовательский центр онкологии Минздрава РФ. Адрес: 344019 Ростов-на-Дону, 14-я линия, 63; e-mail: aleksei.maxim0w@yandex.ru. ORCID: <https://orcid.org/0000-0002-1397-837X>.

Демидова Александра Александровна – д.м.н., доцент, заведующая кафедрой медицинской физики, математики и информационных технологий ФГБОУ ВО Ростовский государственный медицинский университет Минздрава РФ. Адрес: 344022 Ростов-на-Дону, пер. Нахичеванский, 29; e-mail: alald@inbox.ru. ORCID: <https://orcid.org/0000-0003-3545-9359>.

Тимошкина Наталья Николаевна – к.биол.н., заведующая лабораторией молекулярной онкологии ФГБУ Национальный медицинский исследовательский центр онкологии Минздрава РФ. Адрес: 344019 Ростов-на-Дону, 14-я линия, 63; e-mail: n_timoshkina@mail.ru. ORCID: <https://orcid.org/0000-0001-6358-7361>.

Рогачев Артем Андреевич – врач-хирург хирургического отделения, ФГБОУ ВО Ростовский государственный медицинский университет Минздрава РФ. Адрес: 344022 Ростов-на-Дону, пер. Нахичеванский, 29; e-mail: artem.rogachev.92.92@mail.ru. ORCID: <https://orcid.org/0009-0006-0881-5732>.

Information about the authors:

Alexander Borisovich Alnikin – Candidate of Medical Sciences, Associate Professor, Chief Physician of the Clinic, Rostov State Medical University of the Ministry of Health

of the Russian Federation. Address: 29 Nakhichevansky pereulok, 344022 Rostov-on-Don; e-mail: alnikin_ab@rostgmu.ru. ORCID: <https://orcid.org/0000-0002-6853-766X>.

Marina Aleksandrovna Engibaryan – Doctor of Medical Sciences, Professor, Head of the Department of Head and Neck Tumors, FSBO National Medical Research Centre for Oncology of the Ministry of Health of the Russian Federation. Address: 63 14 Liniya str., 344019 Rostov-on-Don; e-mail: rmioi@list.ru. ORCID: <https://orcid.org/0000-0001-7293-2358>.

Alexey Yurievich Maksimov – Doctor of Medical Sciences, Professor, Deputy General Director, FSBO National Medical Research Centre for Oncology of the Ministry of Health of the Russian Federation. Address: 63 14 Liniya str., 344019 Rostov-on-Don; e-mail: aleksei.maxim0w@yandex.ru. ORCID: <https://orcid.org/0000-0002-1397-837X>.

Aleksandra Aleksandrovna Demidova – Doctor of Medical Sciences, Associate Professor, Head of the Department of Medical Physics, Mathematics and Information Technologies, Rostov State Medical University of the Ministry of Health of the Russian Federation. Address: 29 Nakhichevansky pereulok, 344022 Rostov-on-Don; e-mail: alald@inbox.ru. ORCID: <https://orcid.org/0000-0003-3545-9359>.

Natalya Nikolaevna Timoshkina – Candidate of Biological Sciences, Head of the Laboratory of Molecular Oncology, FSBO National Medical Research Centre for Oncology of the Ministry of Health of the Russian Federation. Address: 63 14 Liniya str., 344019 Rostov-on-Don; e-mail: n_timoshkina@mail.ru. ORCID: <https://orcid.org/0000-0001-6358-7361>.

Artem Andreevich Rogachev – Surgeon, Surgical Department, Rostov State Medical University of the Ministry of Health of the Russian Federation. Address: 29 Nakhichevansky pereulok, 344022 Rostov-on-Don; e-mail: artem.rogachev.92.92@mail.ru. ORCID: <https://orcid.org/0009-0006-0881-5732>.

© Team of authors, 2024 / © Коллектив авторов, 2024

3.1.3. Otorhinolaryngology, 3.3.3. Pathological physiology / 3.1.3. Оториноларингология, 3.3.3. Патологическая физиология

Relationship between speech intelligibility, maximum comfort levels, and evoked compound action potential thresholds in patients with cochlear implants

A.V. Pashkov^{1,2}, I.V. Naumova¹, A.E. Pashkova¹, K.I. Voevodina¹, V.I. Popadyuk³¹НКЦ №2 ФГБНУ «РНЦХ им. акад. Б.В. Петровского» Минобрнауки России, Москва, Россия²ФГБУ ДПО «Центральная государственная медицинская академия» Управления делами Президента Российской Федерации, Москва, Россия³Российский университет дружбы народов имени Патриса Лумумбы, Москва, Россия

Contacts: Ksenia Igorevna Voevodina – e-mail: ksuvoko@mail.ru

Взаимосвязь показателей разборчивости речи, уровней максимального комфорта и порогов регистрации потенциала действия слухового нерва у пациентов с кохлеарными имплантами

А.В. Пашков^{1,2}, И.В. Наумова¹, А.Е. Пашкова¹, К.И. Воеводина¹, В.И. Попадюк³¹НКЦ №2 ФГБНУ «РНЦХ им. акад. Б.В. Петровского» Минобрнауки России, Москва, Россия²ФГБУ ДПО «Центральная государственная медицинская академия» Управления делами Президента Российской Федерации, Москва, Россия³Российский университет дружбы народов имени Патриса Лумумбы, Москва, Россия

Контакты: Воеводина Ксения Игоревна – e-mail: ksuvoko@mail.ru

言语清晰度、最大舒适水平以及植入耳蜗患者诱发的复合动作电位阈值之间的关系

A.V. Pashkov^{1,2}, I.V. Naumova¹, A.E. Pashkova¹, K.I. Voevodina¹, V.I. Popadyuk³¹Research Institute of Pediatrics and Child Health of the Scientific and Clinical Center No. 2, Russian Scientific Center of Surgery named after Academician B.V. Petrovsky, Moscow, Russia²Central State Medical Academy of Department for Presidential Affairs of the Russian Federation, Moscow, Russia³Peoples' Friendship University of Russia named after Patrice Lumumba, Moscow, Russia

通讯作者: Ksenia Igorevna Voevodina – e-mail: ksuvoko@mail.ru

Introduction. The study compared the values of maximum comfort levels and Electrically Evoked Compound Action Potential (ECAP) thresholds in deaf patients after cochlear implantation (CI). Patients with high speech intelligibility were selected for examination. The relationship between the values of the registration ECAP thresholds and the values of the maximum comfortable level of stimulation is revealed.

Purpose of the study. Evaluation of the relationship between the values and configuration of maximum comfort levels of electrical stimulation of the auditory nerve and the ECAP thresholds in patients with high speech intelligibility after cochlear implantation.

Material and methods. Thirty-nine patients with bilateral sensorineural deafness between 6 and 12 years of age were included (Me=9.4). Thirty (76.9%) patients underwent sequential CI on both sides. In 23.1% of cases (n=9) CI was performed on one side. Auditory compound action potentials (ECAPs) were recorded in all subjects, and the threshold values were compared with the Maximum Comfortable Levels (MCLs).

Results. In all patients with good auditory and verbal skills development (speech intelligibility Me=91.08%), a statistically significant relationship between ECAP thresholds and MCL values was established on all channels of the electrode array. Analysis of the configuration of median MCL values (Me MCL) and electrically evoked ECAP thresholds (Me ECAP) revealed the concordance of the profile of both curves.

Conclusion. The use of the most comfortable level fitting profile for CI recipients, created on the basis of registered ECAP thresholds, is a promising approach, especially at the initial stage of auditory rehabilitation. The dynamics of changes in thresholds (stimulation levels) depends on several additional factors that should be considered in the process of auditory and speech rehabilitation.

Key words: hearing loss, deafness, cochlear implantation, speech rehabilitation, speech audiometry, cochlear implant fitting

Conflicts of interest. The authors have no conflicts of interest to declare.

Funding. There was no funding for this study.

For citation: Pashkov A.V., Naumova I.V., Pashkova A.E., Voevodina K.I., Popadyuk V.I. Relationship between speech intelligibility, maximum comfort levels, and evoked compound action potential thresholds in patients with cochlear implants. *Head and neck. Russian Journal.* 2024;12(2):80–85

Doi: 10.25792/HN.2024.12.2.80-85

The authors are responsible for the originality of the data presented and the possibility of publishing illustrative material – tables, drawings, photographs of patients.

В исследовании проведено сравнение показателей уровней максимального комфорта уровня электростимуляции слухового нерва (MCL) и порогов регистрации электрически вызванного потенциала действия слухового нерва (ЕСАР) в группе пациентов с глухотой после операции кохлеарной имплантации (КИ). Были отобраны пациенты с высокими показателями разборчивости речи, что является критерием эффективной настройки процессора системы КИ. Выявлена связь между значениями порогов регистрации (ЕСАР) и значениями MCL, что определяет конфигурацию настроечной карты процессора.

Цель исследования. Оценка взаимосвязи значений и конфигурации уровней MCL и порогов регистрации ЕСАР у пациентов с высокими показателями разборчивости речи после КИ.

Материал и методы. Тридцать девять пациентов с двусторонней сенсоневральной глухотой в возрасте от 6 до 12 лет (Me=9,4). Тридцать (76,9%) пациентам была проведена последовательная КИ с двух сторон. В 9 (23,1%) КИ была проведена с одной стороны. У всех испытуемых регистрировали ЕСАР и сравнивали значения порогов возникновения с параметрами MCL.

Результаты. У всех пациентов с хорошим развитием слухоречевых навыков (разборчивость речи Me=91,08%) установлена статистически значимая связь между пороговыми значениями ЕСАР и MCL на всех каналах электродной решетки. Анализ конфигурации медианных значений MCL (Me MCL) и порогов электрически вызванного ЕСАР (Me ЕСАР) выявил совпадение профиля обеих кривых.

Заключение. Применение профиля настройки MCL пациентам с КИ, созданного на основе зарегистрированных порогов ЕСАР, является перспективным подходом, особенно на начальном этапе слухоречевой реабилитации. Динамика изменений пороговых значений (уровней стимуляции) зависит от ряда дополнительных факторов, которые необходимо учитывать в процессе слухоречевой реабилитации пациента.

Ключевые слова: тугоухость, глухота, кохлеарная имплантация, слухоречевая реабилитация, речевая аудиометрия, настройка процессора

Конфликт интересов. Авторы заявляют об отсутствии конфликта интересов.

Финансирование. Работа выполнена без спонсорской поддержки.

Для цитирования. Пашков А.В., Наумова И.В., Пашкова А.Е., Воеводина К.И., Попадюк В.И. Взаимосвязь показателей разборчивости речи, уровней максимального комфорта и порогов регистрации потенциала действия слухового нерва у пациентов с кохлеарными имплантами. *Head and neck. Голова и шея. Российский журнал.* 2024;12(2):80–85

Doi: 10.25792/HN.2024.12.2.80-85

Авторы несут ответственность за оригинальность представленных данных и возможность публикации иллюстративного материала – таблиц, рисунков, фотографий пациентов.

简介：该研究比较了耳聋患者在人工耳蜗植入(CI)后最大舒适水平的值和通过电刺激诱发的复合动作电位(ECAP)阈值。选择了语言理解能力高的患者进行检查。揭示了记录ECAP阈值的值与最大舒适刺激水平值之间的关系。

研究目的：评估耳聋患者在人工耳蜗植入后，通过电刺激听觉神经的最大舒适水平的值和配置与ECAP阈值之间的关系。

材料与方法：纳入了39名年龄在6至12岁之间的双侧感音神经性聋患者（中位数为9.4岁）。其中30名（76.9%）患者先后在两侧进行了CI。在23.1%的病例中（n=9），CI在一侧进行。在所有受试对象中记录了听觉复合动作电位(ECAP)，并将阈值与最大舒适水平（MCL）进行了比较。

结果：在所有听觉和语言技能发展良好的患者中（语言理解能力中位数为91.08%），在电极阵列的所有通道上建立了ECAP阈值和MCL值之间的统计学显著关系。对中位MCL值（Me MCL）和电刺激诱发的ECAP阈值（Me ECAP）的配置分析揭示了两条曲线的一致性。

结论：在听觉康复的初期阶段，基于记录的ECAP阈值创建最舒适水平的适配配置用于CI接受者是一种有前途的方法。阈值（刺激水平）变化的动态取决于几个额外因素，这些因素在听觉和语音康复过程中应予以考虑。

关键词：听力损失，耳聋，人工耳蜗植入，语言康复，语音听力测验，人工耳蜗适配。

利益冲突：作者没有需要声明的利益冲突。

资金来源：本研究没有资金支持。

引用本文: Pashkov A.V., Naumova I.V., Pashkova A.E., Voevodina K.I., Popadyuk V.I. Relationship between speech intelligibility, maximum comfort levels, and evoked compound action potential thresholds in patients with cochlear implants. *Head and neck. Russian Journal.* 2024;12(2):80–85

Doi: 10.25792/HN.2024.12.2.80-85

作者负责所呈现数据的原创性以及可能发布的插图材料——表格、图纸、患者照片的可发布性。

Введение

Разборчивость речи у пациентов с глухотой после операции кохлеарной имплантации (КИ) является ключевым индикатором эффективности данного вмешательства [1]. Данный показатель зависит от множества факторов: возраст проведения КИ, продолжительность глухоты, этиология, уровень развития когнитивных и слухоречевых навыков [2, 3]. Дополнительное влияние на разборчивость речи оказывают характеристики расположения электрода импланта, такие как глубина и полнота введения [4, 5]. В ряде случаев для улучшения разборчивости речи необходимо учитывать расположение электродных контактов по отношению к соответствующим частотным областям кортиева органа [6, 7]. Настройка процессора КИ, создание индивидуальной настроечной программы прослушивания (карты) определяют параметры звуковосприятия, что напрямую влияет на разборчивость речи [8, 9]. Оптимально созданная карта процессора позволяет пациенту воспринимать звуки различной частоты в пределах т.н. динамического диапазона – минимального (пороговый уровень стимуляции, при котором у пациента возникают слуховые ощущения) и максимальных значений электрической стимуляции слухового нерва (уровень максимального комфорта, MCL – Maximum Comfortable Levels), установленных отдельно для каждого канала стимуляции системы КИ. Неоптимально установленные параметры этих значений снижают показатели восприятия речевого материала [10–14]. Недостаточный уровень MCL снижает звуковосприятие, а чрез-

мерный может привести к дискомфортным ощущениям, вплоть до болевых, а дальнейшее использование такой карты также приведет к снижению разборчивости речи. Низкие пороговые уровни стимуляции не позволяют воспринимать тихие звуки, а высокие значения данного параметра делают громкими фоновые шумы, что снижает разборчивость речи. Принято считать, что оптимально установленные параметры динамического диапазона позволяют воспринимать тональные стимулы в свободном звуковом поле (тональная пороговая аудиометрия) в диапазоне 20–30 децибел (дБ) нормального порога слуха (нПс) [15, 16].

Множество исследований посвящено использованию результатов регистрации потенциала действия слухового нерва (ЕСАР – Electrically Evoked Compound Action Potential) как пособию для создания конфигурации настроечной карты [17–22]. ЕСАР представляет собой вызванный ответ слухового нерва на электростимуляцию, который регистрируют с помощью соответствующего модуля программного обеспечения системы КИ. Несмотря на то что авторы исследований указывают на слабую корреляцию значений уровней стимуляции карты и порогов ЕСАР, сама конфигурация настроечной карты может быть использована для программирования процессора [23–25].

Цель исследования. Целью нашего исследования являлась оценка взаимосвязи значений и конфигурации уровней MCL и порогов регистрации ЕСАР у пациентов с высокими показателями разборчивости речи после КИ.

Материал и методы

В исследование включены данные 39 пациентов с двусторонней сенсоневральной глухотой – пользователей системы КИ Med-El (Австрия) в возрасте от 6 до 12 лет (Me=9,4; 75 перцентиль); среди них девочек – 23 (59%), мальчиков – 16 (41%). Большую часть наблюдений – 30 (76,9%), составили пациенты, которым была проведена последовательная КИ с двух сторон. В 9 (23,1%) случаях КИ была проведена с одной стороны. По опыту использования системы КИ (на момент исследования) пациенты были разделены на 2 группы: больше 3 лет – 15 (38,5%) и больше 5 лет – 24 (61,5%) (рис. 1).

Все дети имели достаточное развитие слухоречевых навыков и посещали дошкольные и школьные общеобразовательные учреждения. Разборчивость речи находилась в диапазоне от 80 до 99% (Me=91,08; 85 перцентиль). Усиление микрофона процессора по умолчанию во всех наблюдениях составляло 90%. Критериями невключения в анализ являлись аномалия развития улитки, перенесенная ранее менингококковая инфекция, неполное введение в улитку электродной решетки либо деактивация одного или нескольких электродов, высокие значения (более 20 килоом) межэлектродного сопротивления.

В начале исследования всем пациентам проводили речевую аудиометрию с речевым процессором в свободном звуковом поле. Исследование проводили в тихой обстановке, с уровнем фонового шума менее 50 дБ уровня звукового давления. Речевой

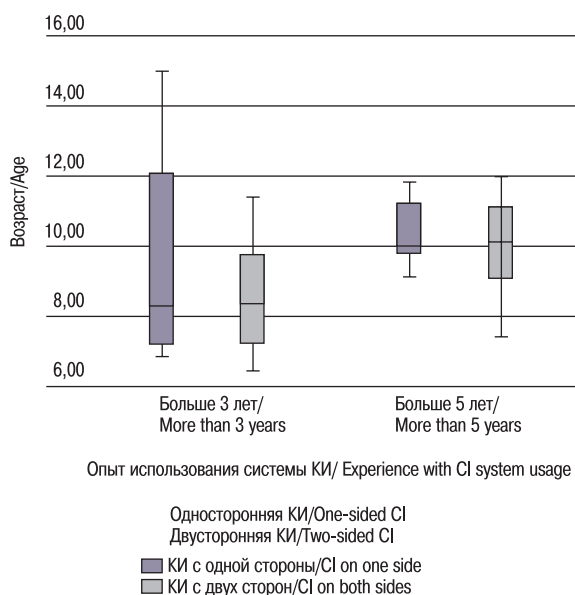


Рис. 1. Распределение наблюдений в зависимости от возраста и слухового опыта

Figure 1. Distribution of observations according to age and auditory experience

материал интенсивностью 65 дБ уровня звукового давления подавали через звуковые колонки – громкоговорители, расположенные под углом 45° на расстоянии 1 метра от микрофона РП. В качестве речевого материала использовали батарею тестов, предъявляемую в открытом выборе, в соответствии с возрастом испытуемого (А.М. Ошерович, 1965, в редакции Е.И. Риехакайнен, 2019). Затем всем испытуемым проводили регистрацию ЕСАР и сравнение значений порогов возникновения с параметрами MCL.

Статистический анализ проводили с помощью программы IBM® Статистический пакет социальных наук (SPSS Statistics New Seas Subscription)® версия 25.0.0. Проверку выборок на нормальность распределения проводили с помощью тестов Смирнова–Колмагорова и Шапиро–Уилка $p\text{-value} \geq 0,05$. Критерий однородности дисперсии проверяли с помощью статистики Ливиня. Для установления наличия или отсутствия связи между порогом ЕСАР и значениями MCL вычисляли критерий знаковых рангов Вилкоксона для двух связанных выборок, а также применяли двухфазный ранговый дисперсионный анализ Фридмана для связанных выборок $p\text{-value} \leq 0,05$.

Результаты

У всех 39 наблюдаемых пациентов с хорошим развитием слухоречевых навыков (разборчивость речи $Me=91,08$; 85 процентиль) установлена статистически значимая связь между пороговыми значениями ЕСАР и уровнями MCL на всех 12 электродах электродной решетки. Анализ конфигурации медианных значений максимально комфортных уровней стимуляции (Me MCL) и порогов электрически вызванного ЕСАР (Me ECAP) выявил совпадение профиля обеих кривых (рис. 2).

Наибольшая вариабельность значений отмечена для 1 канала системы (апикальное расположение электродного массива). Поскольку в задачи исследования входила только оценка значений и взаимоотношения конфигураций двух параметров (ЕСАР и MCL), мы не оценивали разность параметров для прогнозирования характеристик оптимальной настроечной карты, т.к. на значения MCL также оказывают влияние такие факторы, как межэлектродное сопротивление, этиология глухоты, скорость стимуляции (стратегия кодирования), ширина импульса, двусторонняя установка системы КИ и т.д.

Обсуждение

Идея применения объективных тестов, не требующих субъективной оценки пациентом своих слуховых ощущений для настройки процессора, является привлекательной ввиду большой доли среди пользователей КИ детей младшего возраста, а также лиц с сочетанной неврологической патологией или когнитивными нарушениями. По сравнению с другими объективными методами диагностики, которые можно использовать для настройки процессора (регистрация электрически вызванного стапедального рефлекса, регистрация электрически вызванных слуховых коротколатентных или корковых потенциалов мозга), методика регистрации ЕСАР не требует применения дополнительного оборудования и занимает существенно меньше времени, что критически важно для переносимости процедуры настройки пациентами. Данные предпосылки обосновывают перспективность изучения различных аспектов применения регистрации ЕСАР в процессе реабилитации пациентов после КИ. Результаты, полученные в ходе данного исследования, показывают возможность применения конфи-

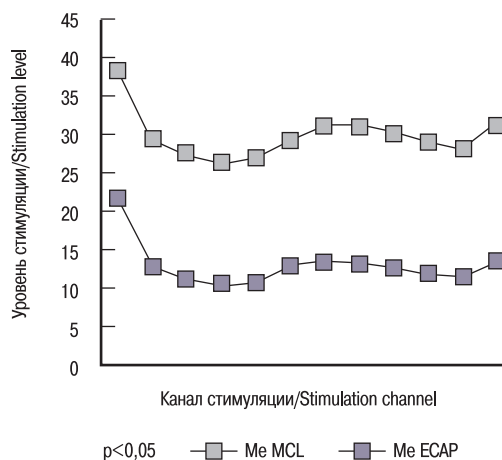


Рис. 2. Взаимосвязь медианных значений максимально комфортного уровня стимуляции (Me MCL) и порогов электрически вызванного потенциала действия слухового нерва (Me ECAP)

Figure 2. Relationship between median values of the maximum comfortable stimulation level (Me MCL) and thresholds of the electrically evoked compound action potential of the auditory nerve (Me ECAP)

гурации (профиля) зарегистрированных порогов ЕСАР для создания оптимальной настроечной карты [26–29]. Полученные данные перекликаются с результатами других исследований [9], в которых показана клиническая значимость применения профиля порогов регистрации ЕСАР для программирования процессора КИ.

Заключение

Применение профиля максимально комфортных уровней стимуляции созданного на основе зарегистрированных порогов ЕСАР является перспективным подходом, особенно на начальном этапе слухоречевой реабилитации после операции КИ. Динамика изменений пороговых значений (уровней стимуляции) зависит от ряда дополнительных факторов, изучение которых не входило в задачи данного исследования. В работе были проанализированы данные пациентов с высокими показателями реабилитации (по данным тестов речевой аудиометрии), что также указывает на эффективность подхода к созданию профиля настроечной карты процессора на основании теста регистрации ЕСАР.

ЛИТЕРАТУРА/REFERENCES

1. Таварткиладзе Г.А. и др. Раннее выявление и коррекция нарушений слуха у детей первых лет жизни. 2010. https://audiology.ru/wp-content/uploads/2017/08/Screening_2011.pdf. [Tavartkiladze G.A. et al. Early detection and correction of hearing disorders in children of the first years of life. 2010. https://audiology.ru/wp-content/uploads/2017/08/Screening_2011.pdf. (In Russ.).]
2. Kaandorp M.W., et al. Lexical-access ability and cognitive predictors of speech recognition in noise in adult cochlear implant users. *Trends in Hearing*. 2017;21:2331216517743887. Doi: 10.1177/2331216517743887.
3. Kaandorp M.W., et al. The influence of lexical-access ability and vocabulary knowledge on measures of speech recognition in noise. *Int. J. Audiol.* 2016;55(3):157–67. Doi: 10.3109/14992027.2015.1104735.

4. Holden L.K., et al. Evaluation of a new algorithm to optimize audibility in cochlear implant recipients. *Ear and hearing*. 2019;40(4):990. Doi: 10.1097/AUD.0000000000000680.
5. Stronks H.C., et al. *SoftVoice Improves Speech Recognition and Reduces Listening Effort in Cochlear Implant Users*. *Ear and Hearing*. 2021;42(2):381–92. Doi: 10.1097/AUD.0000000000000928.
6. Fu Q.J., Nogaki G., Galvin J.J. Auditory training with spectrally shifted speech: implications for cochlear implant patient rehabilitation. *J. Assoc. Res. Otolaryngol.* 2005;6(2):180–9. Doi: 10.1007/s10162-005-5061-6.
7. Nogaki G., Fu Q.J., Galvin III J.J. The effect of training rate on recognition of spectrally shifted speech. *Ear and Hearing*. 2007;28(2):132. Doi: 10.1097/AUD.0b013e3180312669.
8. Busby P.A., Arora K. Effects of threshold adjustment on speech perception in nucleus cochlear implant recipients. *Ear and Hearing*. 2016;37(3):303–11. Doi: 10.1097/AUD.0000000000000248.
9. Rakszawski B., et al. The effects of preprocessing strategies for pediatric cochlear implant recipients. *J. Am. Acad. Audiol.* 2016;27(02):85–102. Doi: 10.3766/jaaa.14058.
10. Nunn T.B., et al. A systematic review of the impact of adjusting input dynamic range (IDR), electrical threshold (T) level and rate of stimulation on speech perception ability in cochlear implant users. *Int. J. Audiol.* 2019;58(6):317–25. Doi: 10.1080/14992027.2018.1564844.
11. Baudhuin J., et al. Optimization of programming parameters in children with the advanced bionics cochlear implant. *J. Am. Acad. Audiol.* 2012;23(05):302–12. Doi: 10.3766/jaaa.23.5.2.
12. Янов Ю.К. и соавт. Способ настройки параметров работы речевого процессора системы кохлеарной имплантации. Патент №RU2325142C1 от 27.05.2008 г. [Yanov Y.K. et al. A method for configuring the parameters of the speech processor of the cochlear implantation system. Patent No. RU2325142C1 from May 27, 2008. (In Russ.)].
13. Martins K.V.C., Goffi-Gomez M.V.S. The influence of stimulation levels on auditory thresholds and speech recognition in adult cochlear implant users. *Cochlear Implants Int.* 2021;22(1):42–8. Doi: 10.1080/14670100.2020.1822495.
14. Donaldson G.S., Allen S.L. Effects of presentation level on phoneme and sentence recognition in quiet by cochlear implant listeners. *Ear and Hearing*. 2003;24(5):392–405. Doi: 10.1097/01.AUD.0000090340.09847.39.
15. de Graaff F., et al. Relationship between speech recognition in quiet and noise and fitting parameters, impedances and ECAP thresholds in adult cochlear implant users. *Ear and Hearing*. 2020;41(4):935–47. Doi: 10.1097/AUD.0000000000000814.
16. Martins K.V.C., et al. Do the minimum and maximum comfortable stimulation levels influence the cortical potential latencies or the speech recognition in adult cochlear implant users? *Hear. Res.* 2021;404:108206. Doi: 10.1016/j.heares.2021.108206.
17. de Vos J.J., et al. Use of electrically evoked compound action potentials for cochlear implant fitting: a systematic review. *Ear and Hearing*. 2018;39(3):401–11. Doi: 10.1097/AUD.0000000000000495.
18. van Eijl R.H.M., et al. Systematic review of compound action potentials as predictors for cochlear implant performance. *Laryngoscope*. 2017;127(2):476–87. Doi: 10.1002/lary.26154.
19. Клячко Д.С. и др. Электрически вызванный потенциал действия слухового нерва. Обзор литературы. *Российская оториноларингология*. 2018;4(95):99–120. [Klyachko D.S. et al. The electrically evoked action potential of the auditory nerve. Literature review. *Rossiiskaja otorinolaringologija*. 2018;4(95):99–120 (In Russ.)].
20. James C.J., et al. An investigation of input level range for the nucleus 24 cochlear implant system: speech perception performance, program preference, and loudness comfort ratings. *Ear and Hearing*. 2003;24(2):157–74. Doi: 10.1097/01.AUD.0000058107.64929.D6.
21. Holden L.K., et al. Optimizing the perception of soft speech and speech in noise with the Advanced Bionics cochlear implant system. *Int. J. Audiol.* 2011;50(4):255–69. Doi: 10.3109/14992027.2010.533200.
22. Theelen-van den Hoek F.L., et al. Adjustments of the amplitude mapping function: Sensitivity of cochlear implant users and effects on subjective preference and speech recognition. *Int. J. Audiol.* 2016;55(11):674–87. Doi: 10.1080/14992027.2016.1202454.
23. Botros A., Psarros C. Neural response telemetry reconsidered: I. The relevance of ECAP threshold profiles and scaled profiles to cochlear implant fitting. *Ear and Hearing*. 2010;31(3):367–79. Doi: 10.1097/AUD.0b013e3181c9fd86.
24. Botros A., Psarros C. Neural response telemetry reconsidered: II. The influence of neural population on the ECAP recovery function and refractoriness. *Ear and Hearing*. 2010;31(3):380–91. Doi: 10.1097/AUD.0b013e3181cb41aa.
25. Potts L.G., et al. Relation between neural response telemetry thresholds, T- and C-levels, and loudness judgments in 12 adult nucleus 24 cochlear implant recipients. *Ear and Hearing*. 2007;28(4):495–511. Doi: 10.1097/AUD.0b013e31806dc16e.
26. Kovalenko A.N., Kastyro I.V., Reshetov I.V., Popadyuk V.I. Study of the Role of Hearing Aid on the Area of the Acoustic Field of Vowels. *Doklady. Biochem. Biophys.* 2021;497(1):108–11.
27. Коваленко А.Н., Кастыро И.В., Попадюк В.И., Востриков А.М., Шевелева В.А., Клейман В.К., Шаламов К.П., Торшин В.И. Динамика показателей акустических треугольников гласных звуков у пациентов, страдающих длительным нарушением слуха. *Вестник оториноларингологии*. 2021;86(5):17–21. (Kovalenko A.N., Kastyro I.V., Popadyuk V.I., et al. Dynamics of vowel acoustic space indicators in patients with long-term hearing loss. *Russian Bulletin of Otorhinolaryngology*. 2021;86(5):17–21. [In Russ.]
28. Kastyro I.V., Kovalenko A.N., Torshin V.I., et al. Changes to voice production caused by long-term hearing loss (HL). // *Models and Analysis of Vocal Emissions for Biomedical Applications – 11th International Workshop, MAVEDA 2019*. 2019. P. 241–4.
29. Kovalenko A.N., Kastyro I.V., Torshin V.I., et al. Comparison of immediate effects of vocal breathing exercises and physical exercises on heart rate variability in healthy students. *Models and Analysis of Vocal Emissions for Biomedical Applications – 11th International Workshop, MAVEDA 2019*. 2019. P. 245–8.

Поступила 28.06.2022

Получены положительные рецензии 15.08.23

Принята в печать 05.10.23

Received 28.06.2022

Positive reviews received 15.08.23

Accepted 05.10.23

Вклад авторов. Пашков А.В. — концепция исследования, написание текста, сбор, анализ, интерпретация данных, обработка материала, научное редактирование, оформление библиографии. Наумова И.В. — концепция исследования, написание текста, анализ, интерпретация данных, оформление библиографии. Пашкова А.Е. — концепция исследования, написание текста, анализ и интерпретация данных, техническое редактирование, подготовка статьи. Воеводина К.И. — техническое редактирование, сбор данных, подготовка статьи. Попадюк В.И. — обработка материала, сбор данных, оформление библиографии.

Contribution of the authors. A.V. Pashkov – research concept, text writing, collection, analysis, interpretation of data, material processing, scientific editing, reference list compilation. I.V. Naumova – research concept, text writing, data analysis, interpretation, reference list compilation. A.E. Pashkova – research concept, text writing, data analysis and interpretation, technical editing, article preparation. K.I. Voevodina – technical editing, data collection, article preparation. V.I. Popadyuk – material processing, data collection, reference list compilation.

Информация об авторах:

Пашков А.В. — д.м.н., руководитель отдела оториноларингологии и сурдологии отдела оториноларингологии и сурдологии НКЦ №2 ФГБНУ «РНЦХ им. акад. Б.В. Петровского». Адрес: 119435, Москва, Абрикосовский пер., д. 2, профессор кафедры оториноларингологии ФГБУ ДПО «Центральная государственная медицинская академия» УДП РФ. Адрес: 121359, Москва, ул. Маршала Тимошенко, д. 19, стр. 1А, тел: +79167404204, E-mail: avpashkov.mail@gmail.com, Orcid: 0000-0002-3197-2879

Наумова И.В. — к.м.н., ведущий научный сотрудник отдела оториноларингологии и сурдологии НКЦ №2 ФГБНУ «РНЦХ им. акад. Б.В. Петровского». Адрес: 119435, Москва, Абрикосовский пер., д.2, тел: +79166844447, E-mail: irinanaumova22@gmail.com, Orcid: 0000-0002-0559-4878

Пашкова А.Е. — научный сотрудник отдела оториноларингологии и сурдологии НКЦ №2 ФГБНУ «РНЦХ им. акад. Б.В. Петровского». Адрес: 119435, Москва, Абрикосовский пер., д.2; тел. +79169095376, E-mail: aepashkova@yandex.ru, Orcid: 0000-0002-2404-8477

Воеводина К.И. — лаборант отдела оториноларингологии и сурдологии НКЦ №2 «РНЦХ им. акад. Б.В. Петровского». Адрес: 119435, Москва, Абрикосовский пер., д.2; тел: +79776175215, E-mail: ksuvoko@mail.ru, Orcid: 0000-0002-0249-1662

Попадюк В.И. — д.м.н. заведующий кафедрой оториноларингологии Российского университета дружбы народов имени Патриса Лумумбы. Адрес: 117198, Москва, ул. Миклухо-Маклая, д. 6; E-mail: lorval04@mail.ru, Orcid: 0000-0003-3309-4683.

Information about the authors:

Aleksandr V. Pashkov — Dr. Sci. (Med.), Head of the Department of Otorhinolaryngology and Surdology of the Research Institute of Pediatrics and

Child Health of the Scientific and Clinical Center No. 2, Russian Scientific Center of Surgery named after Academician B.V. Petrovsky. Address: 2, Abrikosovsky Lane, Moscow, 119435, Russia; Professor of the Department of Otorhinolaryngology, Central State Medical Academy of Department for Presidential Affairs of the Russian Federation. Address: 19, Bldg. 1a, Marshal Timoshenko St., Moscow, 121359, Russia; <https://orcid.org/0000-0002-3197-2879>; avpashkov.mail@gmail.com

Irina V. Naumova — Cand. Sci. (Med.), Leading Researcher of the Department of Otorhinolaryngology and Surdology of the Research Institute of Pediatrics and Child Health of the Scientific and Clinical Center No. 2, Russian Scientific Center of Surgery named after Academician B.V. Petrovsky. Address: 2, Abrikosovsky Lane, Moscow, 119435, Russia; <https://orcid.org/0000-0002-0559-4878>; irinanaumova22@gmail.com

Aleksandra E. Pashkova — Researcher of the Department of Otorhinolaryngology and Surdology of the Research Institute of Pediatrics and Child Health of the Scientific and Clinical Center No. 2, Russian Scientific Center of Surgery named after Academician B.V. Petrovsky; 2. Address: Abrikosovsky Lane, Moscow, 119435, Russia; <https://orcid.org/0000-0002-2404-8477>; aepashkova@yandex.ru

Ksenia I. Voevodina — Laboratory Assistant of the Department of Otorhinolaryngology and Surdology of the Research Institute of Pediatrics and Child Health of the Scientific and Clinical Center No. 2, Russian Scientific Center of Surgery named after Academician B.V. Petrovsky. Address: 2, Abrikosovsky Lane, Moscow, 119435, Russia; <https://orcid.org/0000-0002-0249-1662>; ksuvoko@mail.ru

Valentin I. Popadyuk — Dr. Sci. (Med.), Head of the Department of Otorhinolaryngology, Peoples' Friendship University of Russia named after Patrice Lumumba. Address: 6, Miklukho-Maklai St., Moscow, 117198, Russia; <https://orcid.org/0000-0003-3309-4683>; lorval04@mail.ru

© Team of authors, 2024 / © Коллектив авторов, 2024

3.1.9. Surgery, 3.1.3. Otorhinolaryngology / 3.1.9. Хирургия, 3.1.3. Оториноларингология

About tracheostomy for tracheal scar cicatricial stenosis

V.D. Parshin ^{1,3,4}, M.A. Rusakov ¹, A.V. Parshin ^{1,4}, P.D. Pryanikov ⁴,
V.V. Parshin ², M.A. Ursov ¹, A.V. Mariyko ^{1,3}

¹National Medical Research Center of Phthisiopulmonology and Infectious Diseases, Ministry of Health of the Russian Federation, Moscow, Russia²I.M. Sechenov First Moscow State Medical University (Sechenov University), Moscow, Russia³Department of Thoracic Surgery named after L.K. Bogush, Federal State Budgetary Educational Institution of Further Professional Education

"Russian Medical Academy of Continuous Professional Education" of the Ministry of Healthcare of the Russian Federation, Moscow, Russia

⁴Academy of Postgraduate Education under FSBU FSCC of FMBA of Russia, Moscow

Contacts: Mikhail Alexandrovich Ursov – michailursov@mail.ru

О трахеостомии при рубцовом стенозе трахеи

В.Д. Паршин ^{1,3,4}, М.А. Русаков ¹, А.В. Паршин ^{1,4}, П.Д. Пряников ⁴,
В.В. Паршин ², М.А. Урсов ¹, А.В. Марийко ^{1,3}

¹ФГБУ Национальный медицинский исследовательский центр фтизиопульмонологии и инфекционных заболеваний.

Центр торакальной хирургии Минздрава РФ, Москва, Россия

²ФГАО ВО Первый Московский государственный медицинский университет им. И.М. Сеченова (Сеченовский Университет)

Минздрава РФ, Москва, Россия

³ФГБОУ ДПО Российская медицинская академия непрерывного профессионального образования. Кафедра торакальной хирургии

им. Л.К. Богуша Минздрава РФ, Москва, Россия

⁴Кафедра онкологии с курсом торакальной хирургии ФМБА, Москва, Россия

Контакты: Урсов Михаил Александрович – michailursov@mail.ru

关于气管瘢痕性狭窄的气管切开术

V.D. Parshin ^{1,3,4}, M.A. Rusakov ¹, A.V. Parshin ^{1,4}, P.D. Pryanikov ⁴,
V.V. Parshin ², M.A. Ursov ¹, A.V. Mariyko ^{1,3}

¹National Medical Research Center of Phthisiopulmonology and Infectious Diseases, Ministry of Health of the Russian Federation, Moscow, Russia²I.M. Sechenov First Moscow State Medical University (Sechenov University), Moscow, Russia³Department of Thoracic Surgery named after L.K. Bogush, Federal State Budgetary Educational Institution of Further Professional Education

"Russian Medical Academy of Continuous Professional Education" of the Ministry of Healthcare of the Russian Federation, Moscow, Russia

⁴Academy of Postgraduate Education under FSBU FSCC of FMBA of Russia, Moscow

通讯作者: Mikhail Alexandrovich Ursov – michailursov@mail.ru

Background. Despite notable progress in tracheal surgery, the treatment of patients with tracheal scar stenosis continues to be considered highly specialized care and is limited to a fairly narrow range of medical institutions and a small number of relevant specialists. Not only thoracic surgeons, but also ENT specialists, endoscopists, general surgeons, and intensive care physicians provide emergency care. In this case, there are currently 3 possible surgical options - tracheal resection with intertracheal or tracheo-laryngeal anastomosis, multistage operations with a long-term formation of the airway lumen on a T-tube, and a wide range of intraluminal tracheoscopy interventions. Special mention should be made of emergency care for patients with scar stenosis of the trachea and decompensated respiration, with the threat of asphyxia. In these cases, the main goal is to restore safe breathing. Endoscopic recanalization of the trachea and/or larynx is considered the optimal solution.

However, this invasive intervention requires technical support and, most importantly, the availability of an experienced specialist. There are major problems with this in our country. Therefore, in the routine practice, emergency care is usually limited to tracheostomy, which may then significantly limit the possibility of definitive radical treatment of the patient or increase the risk associated with these interventions. The situation becomes even more problematic considering that these patients are often treated in non-specialized medical facilities with little experience in tracheal surgery. Tracheostomy itself in tracheal scar stenosis can be a technically challenging operation. Mini-invasive variants of percutaneous dilatational tracheostomy have not found their place in tracheal scar stenosis and require separate study and discussion. In this regard, the development of specific recommendations and the improvement of technical approaches to various modifications of tracheostomy seem to be relevant.

Material and methods. In total, about 1500 patients with tracheal scar stenosis were treated at the Petrovsky National Research Centre of Surgery, and then at the Sechenov University and FNMRC of Phthisiopulmonology and Infectious Diseases of the Ministry of Health of the Russian Federation from 1963 to 2022. The present study included 1253 patients who underwent surgical treatment between 2004 and 2024. In most cases, the initial etiopathogenetic factor was tracheal injury during resuscitative measures with ineffective independent breathing (86.7% of patients). In this case, scar stenosis occurred more often post-tracheostomy (44.7% of patients), less often – post-intubation

(42%). As a result of previous surgical interventions, open or closed tracheal trauma, the stenosis occurred much less frequently. Idiopathic stenosis was diagnosed in 76 patients (6%)

At the first visit, 61.6% of patients had a tracheostomy. It could be performed as a first aid in case of critical airway narrowing, or it retained from the intensive care stage, when scar stenosis was diagnosed after the patient regained independent breathing and was disconnected from the ventilator in the intensive care unit.

Results. Most patients had previously undergone tracheostomy for various indications. Moreover, this operation could be performed several times (maximum 4). According to the presented documents, re-tracheostomy was performed more often in case of tracheal restenosis. At the same time, another decannulation seems to be unjustified and testifies to insufficient training of doctors in this issue. Based on the retrospective analysis of the etiopathogenesis of the disease, technical peculiarities of tracheostomy, recommendations concerning the choice of tracheostomy option and peculiarities of re-tracheostomy in scar stenosis are proposed.

Conclusions. Tracheostomy should remain in the surgical armamentarium for patients with tracheal scar stenosis. At the same time, it can be a complex and sometimes risky operation requiring certain experience of the operating surgeon. It should be performed when the patient's breathing cannot be restored by endoscopic intraluminal methods for various reasons. Refusal of tracheostomy or intraluminal dilation because of the risk of possible complications and attempting to transport a patient with stridor to a specialized department cannot be considered an adequate tactic. Percutaneous dilatational tracheostomy is a modern, promising and minimally invasive technique. However, it is rarely used in scar stenosis. It can be performed when the stenosis is localized in the distal part of the trachea, in the thoracic section, when it is possible to bougie the narrowed segment via neck access. Tracheostomy is also used in the management of complications after reconstructive tracheal surgery.

Key words: tracheostomy, scar stenosis of the trachea, complications of tracheostomy, tracheal surgery

Conflicts of interest. The authors have no conflicts of interest to declare.

Funding. There was no funding for this study

For citation: Parshin V.D., Rusakov M.A., Parshin A.V., Pryanikov P.D., Parshin V.V., Ursov M.A., Mariyko A.V. About tracheostomy for tracheal scar cicatricial stenosis. *Head and neck. Russian Journal.* 2024;12(2):86–96

Doi: 10.25792/HN.2024.12.2.86-96

The authors are responsible for the originality of the data presented and the possibility of publishing illustrative material – tables, drawings, photographs of patients.

Актуальность. Несмотря на заметный прогресс в трахеальной хирургии, лечение пациентов с рубцовым стенозом трахеи (РСТ) продолжает считаться высокоспециализированной помощью и ограничиваться достаточно узким кругом медицинских учреждений и небольшим числом соответствующих специалистов. В настоящее время существует 3 возможных варианта хирургических вмешательств – резекция трахеи с межтрахеальным или трахеогортанным анастомозом, этапные операции с формированием просвета дыхательного пути в течение длительного времени на Т-трубке, а также есть большой спектр внутрипросветных трахеоскопических вмешательств. Отдельно следует сказать об экстренной помощи больным РСТ с декомпенсированным дыханием, с угрозой асфиксии. В этих случаях основной задачей является восстановление безопасного дыхания. Оптимальным решением считается эндоскопическая реканализация трахеи и/или гортани. Однако это инвазивное вмешательство требует технического обеспечения и, что самое главное, наличие опытного специалиста. С этим в нашей стране существуют серьезные проблемы. Поэтому в сети практического здравоохранения экстренная помощь, как правило, ограничивается трахеостомией (ТС), что в дальнейшем может существенно ограничить возможности окончательного радикального излечения пациента или повысить риск данных вмешательств. Ситуация приобретает еще большую проблему с учетом того факта, что часто этими пациентами занимаются в неспециализированных медицинских учреждениях, не имеющих большого опыта в трахеальной хирургии. Сама ТС при РСТ может оказаться технически сложной операцией. Миниинвазивные варианты пункционно-дилатационной ТС при РСТ не нашли своего места, и это требует отдельного изучения и обсуждения. В связи с этим выработка определенных рекомендаций, усовершенствование технических приемов различных вариантов ТС представляется актуальным.

Материал и методы. Всего в РНЦХ им. акад. Б.В. Петровского РАН, а затем в Сеченовском Университете и ФНИЦ Фтизиопульмонологии и ИБ Минздрава РФ с 1963 по 2022 г. были пролечены около 1500 пациентов с РСТ. В настоящее исследование вошли больные, которых оперировали с 2004 по 2024 г. – 1253 человека. В большинстве случаев пусковым этиопатогенетическим фактором было повреждение трахеи во время

реанимационных мероприятий при неэффективном самостоятельном дыхании (у 86,7% пациентов). При этом РСТ чаще носил посттрахеостомический генез – у 44,7% больных, реже – постинтубационный (у 42%). В результате предшествующих оперативных вмешательств, открытой или закрытой травмы трахеи РСТ возникал значительно реже. Идиопатический стеноз диагностировали у 76 (6%) пациентов. При первом обращении у 61,6% больных имелась трахеостома. Ее могли выполнять в качестве первой помощи при критическом сужении дыхательного пути, либо она сохранялась еще с реанимационного этапа, когда РСТ диагностировали в отделении интенсивной терапии после восстановления у пациента на самостоятельном дыхании и его отключения от аппарата искусственной вентиляции легких.

Результаты. Большинству больных по различным показаниям ранее выполняли ТС, причем эту операцию могли проводить несколько раз (максимально 4). Согласно представленным документам, ретрахеостомию чаще выполняли при рестенозе трахеи. При этом очередная деканюляция представляется неоправданной и свидетельствует о недостаточной подготовленности врачей. На основании ретроспективного анализа этиопатогенеза заболевания, технических особенностей ТС предложены рекомендации, касающиеся выбора варианта ТС, особенностей ретрахеостомии при РСТ.

Заключение. Трахеостома должна оставаться в арсенале хирурга, оказывающего помощь пациентам с РСТ. При этом она может оказаться сложной и порой рискованной операцией, требующей определенного опыта оперирующего хирурга. Ее следует выполнять, когда по различным причинам нет возможности восстановить дыхание пациента эндоскопическими внутрипросветными методами. Отказ от ТС или внутрипросветной дилатации из-за риска возможных осложнений и попытка транспортировать пациента со стридором в специализированное отделение не может считаться адекватной тактикой. Чрескожная пункционно-дилатационная ТС является современной, перспективной и миниинвазивной технологией, однако при РСТ она применяется редко. Ее можно осуществить при локализации стеноза в дистальной части трахеи, в грудном отделе, когда появляется возможность бужирования суженного сегмента через созданный на шее доступ. Трахеостома востребована и при купировании осложнений после реконструктивных операций на трахее.

Ключевые слова: трахеостомия, рубцовый стеноз трахеи, осложнения трахеостомии, хирургия трахеи

Конфликт интересов. Авторы заявляют об отсутствии конфликта интересов.

Финансирование. Работа выполнена без спонсорской поддержки.

Для цитирования: Паршин В.Д., Русаков М.А., Паршин А.В., Пряников П.Д., Паршин В.В., Урсов М.А., Марийко А.В. О трахеостомии при рубцовом стенозе трахеи. *Head and neck. Голова и шея. Российский журнал.* 2024;12(2):86–96

Doi: 10.25792/НН.2024.12.2.86-96

Авторы несут ответственность за оригинальность представленных данных и возможность публикации иллюстративного материала – таблиц, рисунков, фотографий пациентов.

背景: 尽管气管外科手术取得了显著进展, 但气管瘢痕狭窄患者的治疗仍被视为高度专业化的护理, 仅限于相当狭窄的医疗机构范围和少数相关专家。不仅胸外科医生, 耳鼻喉科专家、内镜医师、普通外科医生和重症监护医生也提供急诊护理。在这种情况下, 目前有3种可能的手术选择——气管切除并行气管内或气管-喉部吻合术, 使用T管进行长期气道腔形成的多阶段手术, 以及广泛的气管内镜介入操作。特别值得一提的是对于气管瘢痕狭窄和呼吸失代偿的患者的急诊护理, 并且有窒息威胁时的护理。在这些情况下, 主要目标是恢复安全的呼吸。气管和/或喉部的内镜再通被视为最佳解决方案。

然而, 这种侵入性干预需要技术支持, 最重要的是需要有经验的专家。这在我国是一个主要问题。因此, 在日常实践中, 急诊护理通常仅限于气管造口术, 这可能会显著限制对患者进行最终根治性治疗的可能性, 或者增加与这些干预相关的风险。考虑到这些患者通常在缺乏气管外科手术经验的非专业医疗设施中接受治疗, 这种情况变得更加棘手。气管瘢痕狭窄的气管造口术本身就是一项技术上具有挑战性的手术。微创经皮扩张气管造口术尚未在气管瘢痕狭窄中找到立足之地, 需要单独研究和讨论。在这方面, 制定具体建议和改进各种气管造口术的技术方法显得尤为重要。

材料和方法: 自1963年至2022年, 总共约有1500名气管瘢痕狭窄患者在Petrovsky国家研究中心, 然后在Sechenov大学和俄罗斯联邦卫生部的结核病和传染病FNMRC接受治疗。本研究包括2004年至2024年间接受手术治疗的1253名患者。在大多数情况下, 初始的病因病理因素是由于复苏措施期间气管损伤伴随无效的自主呼吸(占患者的86.7%)。在这种情况下, 瘢痕狭窄更常在气管造口术后发生(占44.7%的患者), 较少发生在插管后(占42%)。由于先前的外科手术, 开放或闭合性气管损伤, 狭窄的发生频率较低。76名患者(6%)被诊断为特发性狭窄。

首次就诊时, 61.6%的患者已经进行了气管造口术。这可能作为气道严重狭窄时的急救措施, 或者在重症监护阶段保留, 当患者恢复自主呼吸并脱离呼吸机后被诊断为瘢痕狭窄。

结果: 大多数患者之前因各种指征进行过气管造口术。此外, 这一手术可能多次进行 (最多4次)。根据提供的文件, 再次气管造口术更常在气管再狭窄时进行。同时, 另一次拔管似乎是不合理的, 反映了医生在这一问题上的培训不足。基于对病因病理学的回顾性分析, 提出了关于气管造口术选择及瘢痕狭窄再造口术特点的技术建议和推荐意见。

结论: 气管造口术应继续作为气管瘢痕狭窄患者的外科武器库之一。同时, 它可能是一个复杂且有时具有风险的手术, 要求操作外科医生具有一定的经验。当由于各种原因无法通过内镜腔内方法恢复患者的呼吸时, 应该进行气管造口术。由于可能的并发症风险拒绝气管造口术或腔内扩张试图将有喘鸣的患者转移到专业医院不能被认为是合理的策略。经皮扩张气管造口术是一种现代化、有前途的微创技术。然而, 它在瘢痕狭窄中的应用很少。可以在狭窄位于气管远端, 胸段时进行, 当通过颈部入口可以扩张狭窄段时。气管造口术也用于重建气管手术后的并发症管理。

关键词: 气管切开术, 气管瘢痕狭窄, 气管切开术的并发症, 气管手术

利益冲突: 作者声明无利益冲突。

资金支持: 本研究没有资金支持。

引用本文: Parshin V.D., Rusakov M.A., Parshin A.V., Pryanikov P.D., Parshin V.V., Ursov M.A., Mariyko A.V. About tracheostomy for tracheal scar cicatricial stenosis. *Head and neck. Russian Journal.* 2024;12(2):86–96

Doi: 10.25792/HN.2024.12.2.86-96

作者对所呈现数据的原创性以及发布说明性材料 (如表格、图纸、患者照片) 的可能性负责。

Введение

Несмотря на заметный прогресс в трахеальной хирургии, лечение пациентов с рубцовым стенозом трахеи (РСТ) продолжает считаться высокоспециализированной помощью и ограничиваться достаточно узким кругом медицинских учреждений и небольшим числом соответствующих специалистов. Терапией данного заболевания занимаются не только торакальные хирурги, но и ЛОР-специалисты, эндоскописты, а экстренную помощь оказывают хирурги общей практики, врачи реаниматологи [1–10]. Трахеостомия (ТС) – одна из первых операций, которую стали применять в истории человечества. Ее история насчитывает несколько тысяч лет – со времен Древнего Египта. Эта операция не утратила и сегодня своего значения. Но если ранее основным показанием к ней была острая или хроническая обтурация дыхательного пути различного генеза, то сегодня – создание доступа к трахее требуется для проведения искусственной вентиляции легких (ИВЛ) при неэффективном самостоятельном дыхании. Другим показанием к ТС является устранение сужения трахеи в онкологической и неонкологической практике, в т.ч. при РСТ. До появления фибротреахеоскопии и внутрипросветных вариантов вмешательств при патологии трахеи она считалась основным способом оказания помощи пациентам этой категории. Этапные реконструктивно-пластические операции с применением Т-трубки подразумевают наличие наружного отверстия трахеи на шее, для чего часто предварительно проводили ТС. Хорошие результаты показала циркулярная резекция трахеи (ЦРТ) с анастомозом. Улучшение качества жизни после этого позволило несколько сузить показания к ТС при лечении пациентов с РСТ.

В рекомендациях по оказанию неотложной помощи пациентам с критическим сужением дыхательных путей указано, что

предпочтение следует отдавать эндоскопическим внутрипросветным вариантам [4]. Это позволяет в дальнейшем выполнить ЦРТ в лучших условиях и существенно уменьшить протяженность резекции [10–19]. Однако эти методики все еще остаются малодоступными в нашей стране, и в большинстве случаев ТС остается методом выбора при нарушении дыхания из-за препятствия в трахее или гортани. При этом недостаточное внимание уделяют тому моменту, что трахеостома может повлиять на выбор варианта окончательной операции по поводу РСТ: ЦРТ осложняется и будет выполняться в худших условиях. Как правило, в многопрофильных стационарах ТС производят ЛОР-врачи, которые в настоящее время редко выполняют резекционные операции. При этом возможно разрушение трахеальных структур, которые в дальнейшем могут потребоваться для ЦРТ, особенно это относится к краниальным отделам дыхательного пути. Существует и другой вариант, когда требуется выполнить резекцию нижнегрудного отдела трахеи, а трахеостома локализуется в шейном. Получается практически тотальное поражение всей трахеальной трубки и поэтому проведение ЦРТ невозможно.

Немаловажное значение имеет и строение самой трахеостомической трубки. Отсутствие реакции местных тканей на материал, из которого создана канюля, ее термопластичность, исключение частого извлечения трубки для санации, что уменьшает вероятность травмы трахеальных стенок, также влияют на сохранение благоприятных условий для последующей ЦРТ. Универсальность трубки не существует. Ее выбор в большей степени основан на субъективном факторе, на пристрастии оперирующего хирурга, а также на целях, которые преследуются при определении показаний к ТС [20]. Рассуждения и предлагаемые изменения в методике ТС у больных РСТ, представленные в данной публикации, будут интересны ЛОР-специалистам, торакальным

хирургам, врачам отделений интенсивной терапии, студентам старших курсов медицинских университетов.

Материал и методы

Таблица 1. Этиология РСТ
Table 1. Etiology of tracheal scar cicatricial stenosis (TSCS)

Этиология <i>Etiology</i>	n (%)
Посттрахеостомический <i>Post-tracheostomy</i>	560 (44,7)
Постинтубационный <i>Post-intubation</i>	526 (42)
Идиопатический <i>Idiopathic</i>	76 (6)
Посттравматический <i>Post-traumatic</i>	20 (1,6)
Постоперационный <i>Post-surgical</i>	19 (1,5)
Опухолевый (ранее оперировали по поводу рака) <i>Malignant (previous surgical cancer treatment)</i>	45 (3,6)
Поствоспалительный <i>Post-inflammatory</i>	5 (0,4)
Постлучевой <i>Radiation-induced</i>	2 (0,16)
Итого <i>Total</i>	1253 (100)

Таблица 2. Локализация РСТ
Table 2. TSCS localization

Локализация (отдел дыхательного пути) <i>Localization (airway section)</i>	n (%)
Гортань <i>Larynx</i>	29 (2,3)
Шейный <i>Cervical</i>	344 (27,5)
Верхнегрудной <i>Upper thoracic</i>	100 (8)
Среднегрудной <i>Medial thoracic</i>	13 (1)
Надбифуркационный <i>Above the bifurcation</i>	39 (3,1)
Бифуркация трахеи <i>Tracheal bifurcation</i>	10 (0,8)
Гортань+шейный <i>Larynx+cervical</i>	280 (22,4)
Гортань+шейный+верхнегрудной <i>Larynx+cervical+upper thoracic</i>	65 (5,2)
Шейный+верхнегрудной <i>Cervical+upper thoracic</i>	197 (15,7)
Верхнегрудной+среднегрудной <i>Upper thoracic+medial thoracic</i>	43 (3,4)
Среднегрудной+надбифуркационный <i>Medial thoracic+above the bifurcation</i>	29 (2,3)
Надбифуркационный+бифуркация <i>Above the bifurcation+bifurcation</i>	38 (3)
Двухуровневый <i>Bi-level</i>	20 (1,6)
Субтотальный <i>Subtotal</i>	46 (3,7)
Итого <i>Total amount</i>	1253 (100)

Данное ретроспективное исследование охватывает значительный период времени. Так, всего в РНЦХ им. акад. Б.В. Петровского, в Сеченовском Университете, а затем и в ФГБУ Национальный медицинский исследовательский центр фтизиопульмонологии и инфекционных заболеваний Минздрава РФ с 1963 по 2023 г. накоплен опыт лечения около 1500 пациентов с РСТ. Однако в данное исследование были включены 1253 человек, получившие лечение в последние годы (2004–2023 гг.). Эту группу пациентов подвергли ретроспективному исследованию. Чаще оперировали мужчин, чем женщин: 734 (58,6%) и 519 (41,4%) соответственно. Большинство (67,4%) из них были люди трудоспособного возраста – до 50 лет. Посттрахеостомический генез заболевания диагностировали у 44,7% пациентов, постинтубационный – у 42% (табл. 1). Не удалось выяснить причину стеноза у 76 (6%) пациентов и его отнесли к идиопатическому.

При первом обращении в киники у 61,6% больных имелась трахеостома. Ее могли выполнять в качестве первой помощи при критическом сужении дыхательных путей, либо она сохранялась еще с реанимационного этапа, когда РСТ диагностировали в отделении интенсивной терапии после восстановления у пациента самостоятельного дыхания и его отключения от аппарата ИВЛ. Большинству больных по различным показаниям ранее выполнили ТС. Причем эту операцию могли производить несколько раз (максимально 4). Согласно представленным документам, ретрахеостомию чаще выполняли при рестенозе трахеи.

У 73% больных сужение располагалось в верхних отделах дыхательного пути, в трахеогортанном сегменте (табл. 2). В наиболее трудных случаях стеноз имел протяженный или мультифокальный характер.

После восстановления дыхания и отключения пациента от аппарата ИВЛ события могли развиваться по нескольким направлениям. Во-первых, РСТ могли диагностировать в первые часы, дни или недели, еще на реанимационном этапе. В этих случаях даже первичная деканюляция была невозможна из-за нарушения дыхания, причиной которого был РСТ. Однако часто трахеостоме не восстанавливали и отверстие на ее заживало самостоятельно. Это в дальнейшем служило поводом для ретрахеостомии. Причем подобный алгоритм событий мог повторяться несколько раз. У наших пациентов максимально – 4 раза. Во втором варианте после деканюляции трахеостомическую канюлю могли удалить и трахеостома самостоятельно заживала. Однако в среднем через 1,5–2,0 месяца, появлялся стрidor и диагностировали стеноз. Именно при таком развитии событий и выполняли ТС или ретрахеостомию, хотя предпочтительно было эндоскопическое расширение трахеи. Причем повторная ретрахеостомиа и новая деканюляция могли повторяться несколько раз. Максимальное число таких манипуляций, выполненных у одного пациента, было 4 раза. Это свидетельствует о недостаточной информированности врачей первичного звена о том, что ТС не может считаться операцией, излечивающей от РСТ. При уже имевшей место деканюляции и повторной ТС повторение попытки удаления трахеостомической трубки не может считаться адекватной тактикой. При первом обращении в клинику трахеостома была у 61,6% наших пациентов. Адекватно судить о частоте открытой или чрескожной пункционно-дилатационной ТС (ЧКПДТ) достаточно трудно. Как правило, в сопроводительных документах об этом нет информации. ЧКПДТ стала широко применяться лишь в последние 7–10 лет. Причем даже сегодня она не приветствуется в ряде отделений интенсивной терапии и реанимации (ОРИТ), где отдают предпочтение «классическому»

варианту доступа к трахее для ИВЛ. Миниинвазивная методика имеет преимущества. Это можно видеть даже при внешнем осмотре шеи больного. Выраженность ее рубцовой деформации выше после открытой операции. В течение последних 5 лет мы стали оценивать этот фактор и его связь со степенью и протяженностью РСТ. При открытом варианте грубая рубцовая деформация шеи была у 73% больных, а при пунктирно-дилатационном – лишь у 18%. Степень стеноза не зависела от варианта ТС. Однако при открытой операции, особенно с последующим нагноением раны, протяженность сужения была значительно больше, чем при ЧКПДТ. У 9% больных оценить этот фактор было затруднительно, т.к. они перенесли несколько разнообразных вариантов вскрытия трахеи, в т.ч. после диагностики РСТ.

Несмотря на то что на рынке медицинских изделий уже давно имеются современные конструкции трахеостомических трубок, сделанных из термопластичных, инертных материалов, у подавляющего большинства поступивших пациентов имелись канюли из твердой пластмассы или металла. Они излишне травмировали трахеальную стенку, вызывали воспаление и патологический рост грануляционной ткани. Основанием для применения подобных устаревших конструкций врачи, со слов больных, считали облегченный вариант санации канюли, которая имеет вкладыш, а также то, что ее легче вновь устанавливать в трахеостомический канал. Считаем, что при адекватной ТС это имеет минимальные преимущества. Следует учитывать, что твердые трубки имеют фиксированный изгиб, что часто не соответствует анатомии трахеи конкретного пациента. Они могут своим дистальным концом упираться в переднюю стенку трахеи и вызывать в этом месте пролежень, вплоть до трансмурального. С учетом того, что это происходит на уровне контакта брахиоцефального артериального ствола (БЦАС) с трахеей, возникает угроза трансмурального пролежня, формирования артериотрахеальной фистулы и фатального аррозионного кровотечения в просвет трахеобронхиального дерева. В первые сутки после поступления в клинику подобные трубки мы меняли на термопластичные, сделанные из инертных материалов, с визуальным контролем их расположения через фибробронхоскоп.

Обсуждение

Рассуждая о ТС при РСТ, следует говорить о 3 аспектах. Во-первых, трахеостома сама является одним из основных этиопатогенетических факторов РСТ. По нашим данным, ее доля составляет у 44,7% наших пациентов с РСТ Во-вторых, она остается основным вариантом оказания экстренной помощи пациентам с декомпенсированным дыханием при сужении дыхательных путей в неспециализированных медицинских учреждениях. Это не всегда бывает обоснованным с точки зрения окончательного излечения пациента, но позволяет спасти больного, обеспечивая дыхание. В-третьих, без трахеостомы нельзя обойтись при некоторых вариантах реконструктивных операций на трахее, в т.ч. резекционного характера. Относительно первого аспекта в настоящее время существуют рекомендации по профилактике повреждения трахеальной стенки при проведении ИВЛ. По этой теме имеется много публикаций и организационных документов [21–25]. Профилактические рекомендации по предупреждению формирования РСТ достаточно многогранны и основаны на техническом обеспечении ОРИТ, организации в них работы как врачебного, так и среднего медицинского персонала. Немаловажную роль играет общая культура медре-

ботников, а также соблюдение правил асептики при манипуляциях с трахеостомой и при санации трахеобронхиального дерева через нее. При проведении ИВЛ через интубационную или трахеостомическую трубки главным повреждающим трахеальную стенку агентом является чрезмерно раздутая манжетка. Для контроля давления в ней созданы специальные манометры, которые сегодня доступны в нашей стране. Если это происходит в течение длительного времени, то в результате ишемии возникает некроз стенки, глубина которого зависит от давления в манжетке и длительности экспозиции. Изменения могут варьироваться от эрозии и язвы слизистой оболочки до трансмурального некроза с вовлечением в процесс рядом расположенных органов и структур. Ими могут оказаться пищевод, крупные сосуды (БЦАС, сонные артерии). В результате возможно формирование трахеососудистой или трахеопищеводной фистулы. Некротические ткани инфицируются и возникает гнойно-некротическое воспаление, в результате которого расплавленная стенка трахеи замещается грубой рубцовой тканью. Это приводит к сужению просвета дыхательного пути и образуется РСТ. Другими входными воротами для инфекции может быть непосредственно сама трахеальная рана при ее рассечении для ТС. Немаловажную роль играет возможное нагноение мягких тканей шеи в области операционной раны. Наличие ее сообщения с просветом трахеобронхиального дерева приводит к инфицированию как мягких тканей, так и непосредственно стенок трахеи. Заживление трахеостомы всегда происходит вторичным натяжением. Минимальная рана как в мягких тканях, так и в стенке трахеи бывает при ЧКПДТ. Это важное преимущество данного миниинвазивного варианта ТС [4, 13, 17, 19, 21, 23, 26–31]. Однако, по нашему опыту, РСТ также образуется и после пунктирной дилатационной ТС. Каких-либо больших исследований, касающихся частоты стеноза в зависимости от открытой ТС или ЧПДТС в настоящее время нет. Судить достоверно по отдельным публикациям пока не представляется возможным.

Мы ретроспективно проанализировали при каком варианте ТС образовывался РСТ. Сведения об этом крайне ограничены. По доступным нам сведениям о варианте ТС, в группе посттрахеостомического РСТ пунктирный вариант применили у 22% пациентов, открытый «классический» – 61%. В остальных случаях были повторные вмешательства и их невозможно отнести к какой-либо категории.

Большое значение для профилактики РСТ имеет и вариант непосредственного рассечения трахеальной стенки. Считаем, что не принципиально какое направление он имеет – горизонтальное или вертикальное. Однозначно считаем, что не следует применять лоскутные способы вскрытия просвета трахеи: П-образный, Н-образный, как и окончатый разрез. Это наносит излишнюю травму трахеальной стенке, нарушает кровоснабжение этих лоскутов, что в условиях инфицированной раны может привести к их лизису и повышает риск возникновения РСТ.

ТС применяют и при лечении РСТ наряду с другими вариантами операций, но редко, когда она является окончательным лечением РСТ. Путем ТС восстанавливают проходимость дыхательных путей и обеспечивают безопасное дыхание, не влияя непосредственно на рубцовый процесс. В зависимости от локализации сужения трахеотомия возможна в нескольких вариантах: каудальнее стеноза, непосредственно через стенозированный участок трахеи, краниальнее сужения (рис. 1).

Для каждой ситуации есть свои показания, технические особенности ТС, что требует своевременного обсуждения и учета индивидуальных особенностей пациента. Первые два варианта

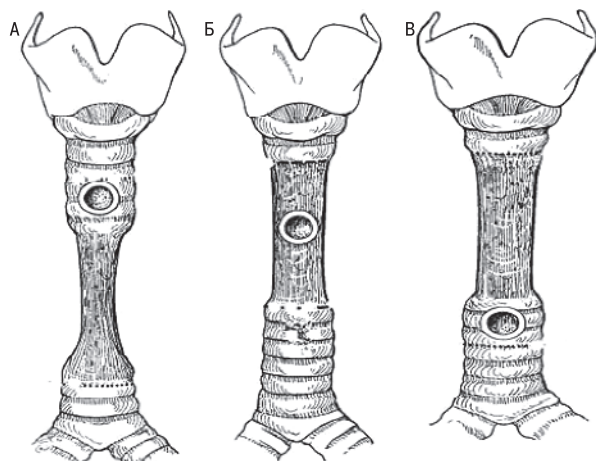


Рис. 1. Схема вариантов ТС в зависимости от уровня стеноза а – ТС краниальнее РСТ, б – ТС на уровне стеноза, в – ТС каудальнее стеноза.

Figure 1. Scheme of TS variants depending on the level of stenosis а – TS cranial to TSCS, б – TC at the stenosis level, с – TC caudal to the stenosis.

применяют чаще, т.к. РСТ локализуется преимущественно в верхних сегментах дыхательного пути – в подскладковом отделе гортани, в шейном отделе трахеи. По нашим данным, краниальную локализацию РСТ имели 73% наших пациентов. При таком расположении РСТ ТС можно выполнить через неповрежденный участок, что технический это достаточно просто. Однако происходит дополнительное повреждение интактного сегмента трахеи, что в дальнейшем ограничивает возможность резекционных вариантов лечения РСТ. Протяженность удаляемого сегмента при этом возрастает и, как следствие, повышается риск послеоперационных осложнений. Это, как правило, не учитывают при оказании первой помощи пациентам со стридором, когда основной целью становится восстановление безопасного дыхания. Эндоскопические варианты расширения и поддержания суженного просвета дыхательного пути могли бы стать альтернативой, но в практическом здравоохранении они часто недоступны в силу объективных и субъективных причин.

При гиперстеническом телосложении редко когда удается выделить эти варианты ТС при РСТ. Близкое расположение перстневидного хряща к яремной вырезке грудины при короткой и толстой шее не позволяет выполнить трахеотомию каудальнее зоны сужения. При этом приходится прибегать к комбинированному способу ТС, рассекать как трахею, так и стенозированный подскладочный отдел гортани для достижения приемлемых размеров трахеостомического отверстия. Редко когда это удается без частичной резекции дуги перстневидного хряща. Операцию заканчивают кожно-трахеальными и кожно-гортанными швами для изоляции хрящей от просвета дыхательного пути.

При втором варианте ТС при РСТ (рис. 1б) – вскрытие просвета через пораженный сегмент трахеи, могут возникнуть технические сложности. Стенка трахеи резко утолщена. Она может достигать 1,0–1,5 см. Оставшийся просвет дыхательного пути может быть небольшого диаметра и располагаться эксцентрично. В этих ситуациях его поиск при трахеотомии затруднен. Приходится делать несколько вертикальных разрезов, что нано-

сит трахеальной стенке дополнительную травму и усугубляет патологический процесс. Это в дальнейшем затрудняет лечение. Ретроспективно мы выяснили, что были больные, которым по месту жительства в подобной ситуации в рубцово-измененных тканях шеи не могли сразу обнаружить трахею и ее просвет. Производили несколько вертикальных трахеотомических разрезов со смещением очередного рассечения в латеральном направлении. Кроме травмы трахеи были ситуации, когда вскрывали просвет пищевода. Могли его интубировать и осуществлять попытку ИВЛ. В условиях лимита времени и нарастания гипоксии это усугубляло ситуацию. Кроме пищевода могли вскрыть и просвет сонной артерии с последующим массивным кровотечением. Подобные ошибки могут иметь фатальные последствия. Помощь в решении данного вопроса оказывает трансиллюминация трахеальной стенки через фибробронхоскоп, а также тонкоигольные поисковые пункции просвета стенозированного участка трахеи. К этому следует быть готовым при выполнении трахеотомии пациентам с РСТ.

После вскрытия просвета стенозированного сегмента трахеи не следует иссекать рубцово измененные ткани из его внутренней части. Достаточным оказывается бужирование при помощи трубки или пальцем. Избыточное удаление трахеальных тканей приводит к недостаточности боковых стенок и это в дальнейшем усугубляет трудности лечения. Во всех случаях операцию заканчивают кожно-трахеальными швами. Оптимально применение атравматичных игл и нитей с длительным периодом резорбции с толщиной 00 или 1, по типу Викрил. Основной целью этих швов является профилактическая изоляция мягких тканей шеи, пересеченных гортанных и трахеальных хрящей от просвета дыхательных путей. Таким образом обеспечивается их минимальная кантаминация микроорганизмами, что является профилактикой нагноения операционной раны.

При третьем варианте ТС (рис. 1в), когда декомпенсированный РСТ локализуется в грудной части трахеи, также имеются свои особенности. Доступ к трахее и трахеотомия осуществляются классически. Однако при введении трахеостомической трубки возникают затруднения из-за стеноза в грудной части трахеи. Оптимальным способом расширения трахеи является поэтапное бужирование суженного сегмента при помощи набора интубационных трубок, начиная с №5 и постепенно увеличивая до №8,5–9,0, вводимых через созданное трахеостомическое отверстие на шее. Интубационные трубки предпочтительнее, чем трахеостомические, т.к. они имеют скошенную дистальную часть и легче проводятся через сужение. Удобно использовать инструмент из комплекта для дилатационной ТС, т.н. «рог носорога». Он имеет конусообразную форму, что позволяет постепенно бужировать суженную трахею, не меняя трубки. Недостатки данного способа: в этот период нет возможности вентиляции, как это осуществляется при применении интубационных трубок, а также нет возможности контролировать продвижение дилатора при визуальном осмотре через фибробронхоскоп. После дилатации суженного дистального сегмента трахеи в ее просвет вводят трахеостомическую трубку. По завершении операции показана диагностическая трахеоскопия для исключения травмы бифуркации трахеи или главных бронхов.

Немаловажную, если не определяющую в некоторых ситуациях, роль играет адекватное обеспечение обезболивания и вентиляции до момента вскрытия просвета трахеи и введения в нее трубки. Это происходит при отсутствии возможности предварительного восстановления дыхательной трубки при помощи эндоскопических внутрипросветных вариантов расши-

рения. Следует понимать, что при стридоре, а это соответствует диаметру оставшего просвета 5 мм и меньше, каудальнее сужения могут возникать турбулентные завихрения воздуха, что еще больше препятствует его прохождению в легкие. При самостоятельном дыхании пациент эмпирически адаптируется и его вдох осуществляется медленно, с небольшой скоростью воздушного потока, завихренья не возникают. После введения мышечных релаксантов и перевода на принудительную вентиляцию с попыткой нагнетания кислорода под давлением и с большой скоростью воздушного потока возникает парадоксальная ситуация – невозможность «продышать» пациента. При этом нарастает гипоксия, а доступ к передней стенке трахеи еще не осуществлен. Возникает напряженная ситуация в операционной. Начало операции задерживается, и в дальнейшем она происходит с излишней травмой и инфицированием мягких тканей, стенки трахеи. Также возможны затруднения при обнаружении просвета трахеи через резко утолщенную стенку.

Учитывая вышесказанное, в протокол ТС в этих случаях следует внести несколько изменений. Во-первых, начало операции следует начинать под местной анестезией, без введения мышечных релаксантов и начала ИВЛ. Самостоятельное дыхание пациента позволяет обеспечить оксигенацию. Во-вторых, одновременно целесообразно применение местных анестетиков для купирования кашлевого рефлекса со стороны слизистой оболочки верхних дыхательных путей, аналогичных используемым при трахеоскопии. В-третьих, после выделения передней стенки трахеи и трахеотомии дальнейшую операцию – бужирование стеноза, формирование трахеостомы, следует осуществлять в условиях общей анестезии и применения миорелаксантов. Это нетипичная ситуация и ее следует предварительно детально обсудить с анестезиологом и эндоскопистом.

Следует понимать, что простая, «классическая» ТС не является вариантом лечения РСТ. Она позволяет лишь обеспечить безопасное дыхание и направить пациента в специализирован-

ное медицинское учреждение без риска асфиксии при транспортировке. В нашей ежедневной клинической практике и при локализации сужения в верхних отделах трахеи, т.е. при первом и втором вариантах, после бужирования и оценки локализации сужения, состояния пациента и легочной ткани, определяем вариант лечения РСТ. При противопоказаниях к ЦРТ, когда необходима трахеопластика, мы выполняем ее сразу, без предшествующей ТС. На ранних этапах развития трахеальной хирургии, особенно в ЛОР-практике, подобная предварительная ТС была облигатным условием. Считаем, что это лишняя операция и следует сразу производить трахеопластику с Т-трубкой.

Трахеостому применяют и при купировании послеоперационных осложнений. Это вынужденная операция [32]. Основным оказанием к ней является нарушение вентиляции, причины которой разнообразны: частичная или полная несостоятельность трахеального анастомоза, некупируемый в течение длительного времени отек подскладкового отдела гортани, в т.ч. при использовании назотрахеальной интубации. Драматичная ситуация может быть при полной несостоятельности трахеального анастомоза и дислокации каудального отрезка трахеи в грудную клетку. В этих случаях открытие раны на шее и введение через нее трахеостомической трубки позволяет пациенту дышать, но повышает вероятность развития грозных аррозийных кровотечений. Повторный анастомоз мало перспективен из-за риска новой несостоятельности на фоне отечных и воспаленных тканей, особенно при сохранении их натяжения при сближения трахеальных концов. Оптимальным представляется создание за грудиной канала, через который проводят лоскут большого сальника на питающей ножке. При его помощи изолируют зону несостоятельности, БЦАС, а также непосредственно саму трахеостомическую трубку (рис. 2). В настоящее время полная несостоятельность трахеального анастомоза стала встречаться гораздо реже. Сегодня ее можно считать казуистическим случаем. У наших пациентов после ЦРТ несостоятельность анастомоза

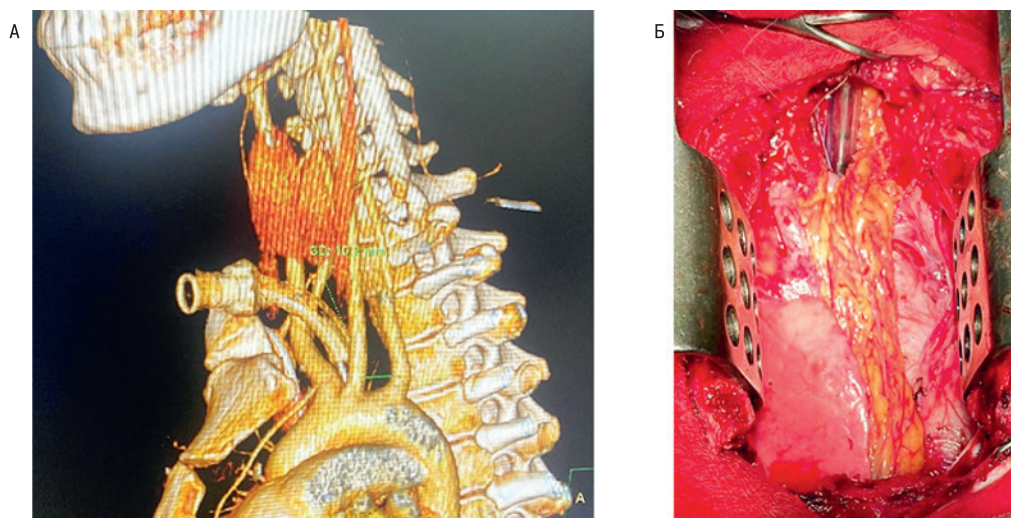


Рис. 2. а – мультиспиральная компьютерная томография 3D-реконструкция:

определяется трубка, располагающаяся среди крупных сосудов вне трахеи после полной несостоятельности трахеального анастомоза, б – стернотомия: из брюшной полости за грудиной проведен большой сальник на питающей ножке, которым укрыли зону несостоятельности трахеального анастомоза, БЦАС и трубку.

Figure 2. a – multispiral computed tomography with 3D-reconstruction:

a tube located among the large vessels outside the trachea after complete failure of the tracheal anastomosis is identified, b – sternotomy: from the abdomen behind the sternum, the greater omentum was passed on a feeding pedicle, which covered the area of failure of the tracheal anastomosis, brachiocephalic arterial trunk, and the tube.

диагностировали у 32 (0,52%) от всех выполненных операций. При этом в большинстве случаев она носила частичный характер, полная несостоятельность была лишь у 2 пациентов. Однако следует быть готовым к подобному развитию событий. Принятие решения о лапаротомии и использовании большого салъника – субъективно трудная проблема, чтобы решиться на повторную большую операцию. Однако угроза фатального аррозионного кровотечения вынуждает предпринимать подобные действия.

Трахеостому используют и при втором этапе этапных реконструктивных пластических операций. После извлечения Т-трубки и проведении контрольного периода в течение 10–14 дней возможен рестеноз в каудальной части пластики. Требуется продолжить контрольный период, чтобы убедиться в стойком и удовлетворительном просвете подкладкового отдела гортани. В этих ситуациях в трахею устанавливают трахеостомическую канюлю и продолжают бесканюльную экспозицию верхних отделов. Подобная тактика позволяет правильно оценить состояние гортани, адекватно выбрать очередной этап корригирующей трахеопластики, без вмешательства на подкладковом отделе гортани.

Заключение

Таким образом, несмотря на то что ТС не может считаться вариантом окончательного излечения при РСТ, она должна оставаться в арсенале хирурга. При декомпенсированном дыхании, стридоре методом выбора неотложной медицинской помощи остается эндоскопическое внутрисветное расширение стенозированного участка трахеи. Однако, когда нет такой возможности, показана ТС. При этом она может оказаться сложной и порой рискованной операцией, требующей определенного опыта оперирующего хирурга и анестезиолога. Отказ от ТС или внутрипросветной дилатации из-за риска возможных осложнений и попытка транспортировать пациента со стридором в специализированное отделение не может считаться адекватной тактикой и чревата асфиксией. ЧКПДТ возможна и может быть применена и при рубцовом стенозе, особенно при его локализации в грудном отделе, когда появляется техническая возможность бужирования стеноза через созданный на шее доступ к трахее. При ТС следует минимизировать ущерб, наносимый трахеальной стенке, сохраняя технические возможности применения в дальнейшем резекционных реконструктивных операций. Трахеостома востребована и при купировании осложнений после реконструктивных операций на трахее.

ЛИТЕРАТУРА/REFERENCES

1. Паршин В.Д., Порханов В.А., Поляков И.С. и др. Усовершенствование хирургической техники при резекции линейной части трахеи с последующим анастомозом. *Хирургия. Журнал им. Н.И. Пирогова*. 2024;(1):6–20. <https://doi.org/10.17116/hirurgia20240116>. [Parshin V.D., Porkhanov V.A., Polyakov I.S., et al. Improving surgical technique for tracheal resection with anastomosis. *Pirogov Russ. J. Surg.* 2024;(1):6–20 (In Russ.)]
2. Перельман М.И. *Хирургия трахеи*. М., 1972. 207 с. [Perelman M.I. *Surgery of the trachea*. M., 1972. 207 p. (In Russ.)]
3. Кирасирова Е.А., Каримова Ф.С., Кабанов В.А. и др. Лечебный алгоритм при стенозе гортани и шейного отдела трахеи различной этиологии. *Вестн. оториноларингологии*. 2006;2:20–4. [Kirasirova E.A., Karimova F.S., Kabanov V.A. et al. Therapeutic algorithm for laryngeal and cervical tracheal stenosis of various etiologies. *Vestn. otorinolaringologii*. 2006;2:20–4. (In Russ.)]
4. Паршин В.Д., Порханов В.А. *Хирургия трахеи с атласом оперативной хирургии*. М., 2010. [Parshin V.D., Porkhanov V.A. *Surgery of the trachea with atlas of operative surgery*. M., 2010. (In Russ.)]
5. Харченко В.П., Чхиквадзе В.Д., Брюсов П.Г. Реконструкция и пластика трахеи после обширных резекций. *Хирургия*. 1983;4:19–2. [Kharchenko V.P., Chkhikvadze V.D., Brusov P.G. Reconstruction and plasty of the trachea after extensive resections. *Surgery*. 1983;4:19–2. (In Russ.)]
6. Grillo H. *Surgery of the trachea and bronchi*. London, 2004. 693 p.
7. Porhanov V.A., Poliakov I.S., Selvaschuk A.P., et al. Indications and results of sleeve carinal resection. *European journal of cardio-thoracic surgery*. *J. Eur. Associat. Cardio-thorac Surg.* 2002;22(5):685–94. [https://doi.org/10.1016/s1010-7940\(02\)00523-7](https://doi.org/10.1016/s1010-7940(02)00523-7).
8. Wright C.D., Grillo H.C., Wain J.C., et al. Anastomotic complications after tracheal resection: prognostic factors and management. *J. Thorac. Cardiovasc. Surg.* 2004;128(5):731–9. <https://doi.org/10.1016/j.jtcvs.2004.07.005>.
9. Couraud L., Jougon J.B., Velly J.F. Surgical treatment of nontumoral stenoses of the upper airway. *Ann. Thorac. Surg.* 1995;60(2):250–9.
10. Фоломеев В.Н., Ежова Е.Г. Диагностика и лечение больных с постинтубационными стенозами гортани и трахеи. *Анестезиология, реаниматология*. 1999;3:92–7. [Folomeev V.N., Ezhova E.G. Diagnostics and treatment of patients with postintubation stenoses of the larynx and trachea. *Anesteziologija, reanimatologija*. 1999;3:92–7. (In Russ.)]
11. Паршин В.Д., Порханов В.А., Печетов А.А. и др. Клинические рекомендации по хирургическому лечению больных приобретенным рубцовым стенозом трахеи. Утв. на общем собрании Ассоциации торакальных хирургов России на IV Межд. конгрессе «Актуальные направления современной кардио-торакальной хирургии». СПб., 2015. 26 с. [Parshin V.D., Porkhanov V.A., Pechetov A.A. et al. Clinical recommendations on surgical treatment of patients with acquired tracheal scar stenosis. Approved at the general meeting of the Association of Thoracic Surgeons of Russia at the IV Inter. congress "Relevant directions of modern cardio-thoracic surgery". St. Petersburg, 2015. 26 p. (In Russ.)]
12. Jackson C. Tracheostomy. *Laryngoscope*. 1909;19:285–90.
13. Bittner E.A., Schmidt U.H. The ventilator liberation process: update on technique, timing, and termination of tracheostomy. *Respir. Care*. 2012;57(10):1626–34. <https://doi.org/10.4187/respcare.01914>.
14. Boudierka M.A., Fakhir B., Bouaggad A., et al. Early tracheostomy versus prolonged endotracheal intubation in severe head injury. *J. Trauma*. 2004;57(2):251–4. <https://doi.org/10.1097/01.ta.0000087646.68382.9a>.
15. De Leyn P., Bedert L., Delcroix M., et al. Tracheotomy: clinical review and guidelines. *Eur. J. Cardio-thorac. Surg. Offic. J. Eur. Associat. Cardio-thorac. Surg.* 2007;32(3):412–21. <https://doi.org/10.1016/j.ejcts.2007.05.018>.
16. Durbin C.G. Indications for and timing of tracheostomy. *Respir. Care*. 2005;50(4):483–7.
17. Durbin C.G. Tracheostomy: why, when, and how? *Respir. Care*. 2010;55(8):1056–68.
18. Freeman B.D., Borecki I.B., Coopersmith C.M., Buchman T.G. Relationship between tracheostomy timing and duration of mechanical ventilation in critically ill patients. *Critical Care Med.* 2005;33(11):2513–20. <https://doi.org/10.1097/01.ccm.0000186369.91799.44>.
19. Rumbak M.J., Newton M., Truncate T., et al. A prospective, randomized, study comparing early percutaneous dilational tracheotomy to prolonged translaryngeal intubation (delayed tracheotomy) in critically ill medical patients. *Critical Care Med.* 2004;32(8):1689–94. <https://doi.org/10.1097/01.ccm.0000134835.05161.b6>.
20. Hess D.R. Tracheostomy tubes and related appliances. *Respir. Care*. 2005;50(4):497–510.
21. Паршин В.Д. Трахеостомия. Показания, техника, осложнения и их лечение. М., 2008. С. 176. [Parshin V.D. *Tracheostomy. Indications, technique, complications and their treatment*. M., 2008. P. 176 (In Russ.)]

22. Колесников В.Н., Ханамиров А.А., Дашевский С.П. и др. Трахеостомия у пациентов в отделении реанимации: современное состояние проблемы. *Главный врач Юга России*. 2017;4(57):19–23. [Kolesnikov V.N., Khanamirov A.A., Dashevsky S.P. et al. Tracheostomy in patients in the intensive care unit: current state of the problem. *Glavnyj vrach Juga Rossii*. 2017;4(57):19–23 (In Russ.)]
23. Трахеостомия у нейрохирургических больных (показания к операции, методика трахеостомии, уход): пособие для врачей. М., 2004. 28 с. [Tracheostomy in neurosurgical patients (indications for surgery, technique of tracheostomy, care): manual for physicians. М., 2004. 28 p. (In Russ.)]
24. Фоломеев В.Н., Сотников В.Н., Антонова Н.А. и др. Факторы, способствующие стенозированию и рестенозированию гортани и трахеи у больных, перенесших интубацию, искусственную вентиляцию легких и трахеостомии в отделениях реанимации. *Эндоскопическая хирургия*. 2001;5:42–5. [Folomeev V.N., Sotnikov V.N., Antonova N.A. et al. Factors contributing to stenosis and restenosis of the larynx and trachea in patients undergoing intubation, artificial lung ventilation and tracheostomy in intensive care units. *Endoskopicheskaja hirurgija*. 2001;5:42–5. (In Russ.)]
25. Барбараш Л.С., Григорьев Е.В., Плотников Г.П. и др. Сравнительная оценка сроков проведения и способов трахеостомии у пациентов с полиорганной недостаточностью после кардиохирургических вмешательств. *Общая реаниматология*, 2010;6(1):69–73. [Barbarash L.S., Grigoriev E.V., Plotnikov G.P. et al. Comparative evaluation of the timing and methods of tracheostomy in patients with multiorgan failure after cardiac surgery. *Obshhaja reanimatologija*, 2010;6(1):69–73. (In Russ.)]
26. Старков Ю.Г., Домарев Л.В., Солодинина Е.Н. и др. Эндоскопически ассистированная чрескожная пункционная трахеостомия: показания, техника операции. *Тихоокеанский медицинский журнал*. 2011;4(46):26–9. [Starkov Y.G., Domarev L.V., Solodina E.N. et al. Endoscopically assisted percutaneous tracheostomy: indications, technique of operation. *Tihookeanskij medicinskij zhurnal*. 2011;4(46):26–9 (In Russ.)]
27. Ибадов Р.А., Арифжанов А.Ш., Стрижков Н.А. Опыт применения модифицированного способа перкутанной дилатационной трахеостомии у больных, находящихся на пролонгированной ИВЛ. *Вестн. экстренной медицины*, 2015;(1):19–21. [Ibadov R.A., Arifzhanov A.Sh., Strizhkov N.A. Experience of using a modified method of percutaneous dilatational tracheostomy in patients on prolonged ventilation. *Vestn. jekstrennoj mediciny*, 2015;(1):19–21. (In Russ.)]
28. Кубышкин С.И., Горбунов В.А., Пышный Д.В. Трахеостомия: простота и сложности. *Инфекции в хирургии*. 2007;5(2):52–3. [Kubyshkin S.I., Gorbunov V.A., Pyshny D.V. Tracheostomy: simplicity and complexity. *Infekcii v hirurgii*. 2007;5(2):52–3. (In Russ.)]
29. Конков М.Н. Транскутанная трахеостомия - основа профилактики рубцовых стенозов трахеи // *Вестн. интенсивной терапии*. 2002;6:156–7. [Konkov M.N. Transcutaneous tracheotomy - the basis of prevention of scar stenosis of the trachea. *Vestn. intensivnoj terapii*. 2002;6:156–7. (In Russ.)]
30. Осипов А.С., Гасанов А.М., Пинчук Т.П. Постинтубационные трофические повреждения гортани и трахеи. *Эндоскопическая диагностика, профилактика и лечение. Хирургия. Журнал им. Н.И. Пирогова*. 2011;(4):68–72. [Osipov A.S., Gasanov A.M., Pinchuk T.P. Postintubational trophic damages of larynx and trachea. *Pirogov Russ. J. Surg*. 2011;(4):68–72 (In Russ.)].
31. Griffiths J., Barber V.S., Morgan L., Young J.D. Systematic review and meta-analysis of studies of the timing of tracheostomy in adult patients undergoing artificial ventilation. *BMJ. (Clinical research ed.)*, 2005;330(7502):1243. <https://doi.org/10.1136/bmj.38467.485671.E0>.
32. Паршин В.Д., Пушкин С.Ю., Акопов А.Л. и др. О хирургической тактике при несостоятельности трахеального анастомоза и угрозе аррозийного кровотечения. *Хирургия. Журнал им. Н.И. Пирогова*. 2023;(9):20–33. <https://doi.org/10.17116/hirurgia202309120>. [Parshin V.D., Pushkin S.Yu., Akopov A.L., et al. Surgical management of tracheal anastomosis failure and risk of arterial bleeding. *Pirogov Russ. J. Surg*. 2023;(9):20–33 (In Russ.)].
- Поступила 12.12.2023
Получены положительные рецензии 02.03.24
Принята в печать 13.04.24
Received 12.12.2023
Positive reviews received 02.03.24
Accepted 13.04.24
- Вклад авторов.** В.Д. Паршин, М.А. Русаков, А.В. Паршин, П.Д. Пряников, В.В. Паршин – концепция и дизайн исследования. В.Д. Паршин, М.А. Русаков, А.В. Паршин, П.Д. Пряников, В.В. Паршин, М.А. Урсов, А.В. Марийко – сбор и обработка материала. В.Д. Паршин, А.В. Паршин, М.А. Урсов, А.В. Марийко – статистическая обработка. В.Д. Паршин, М.А. Русаков, А.В. Паршин, П.Д. Пряников, В.В. Паршин – написание текста, редактирование.
- Contribution of the authors.** V.D. Parshin, M.A. Rusakov, A.V. Parshin, P.D. Pryanikov, V.V. Parshin – the concept and the design of the study. V.D. Parshin, M.A. Rusakov, A.V. Parshin, P.D. Pryanikov, V.V. Parshin, M.A. Ursov, A.V. Mariyko – collection and processing of the material. V.D. Parshin, A.V. Parshin, M.A. Ursov, A.V. Mariyko – statistical processing. V.D. Parshin, M.A. Rusakov, A.V. Parshin, P.D. Pryanikov, V.V. Parshin – text writing, editing.
- Информация об авторах:**
Паршин Владимир Дмитриевич – д.м.н., профессор, член-корр. РАН, лауреат Государственной премии РФ, руководитель центра торакальной хирургии ФГБУ НМИЦ ФПИ Минздрава РФ, заведующий кафедрой торакальной хирургии ФГБОУ ДПО Российская медицинская академия непрерывного профессионального образования Минздрава РФ. e-mail: vdparshin@yandex.ru. ORCID: <https://orcid.org/0000-0002-0104-481X>.
Русаков Михаил Александрович – д.м.н., врач-эндоскопист высшей категории ФГБУ НМИЦ ФПИ Минздрава РФ. e-mail: endosurgery@yandex.ru. ORCID: <https://orcid.org/0000-0002-0796-2232>.
Паршин Алексей Владимирович – к.м.н., врач-торакальный хирург отделения хирургического торакального онкологического ФГБУ НМИЦ ФПИ Минздрава РФ. e-mail: rppatachipro@gmail.com. ORCID: <https://orcid.org/0000-0003-1804-3386>.
Пряников Павел Дмитриевич – к.м.н., врач-оториноларинголог, заведующий отделением оториноларингологии Российской детской клинической больницы – филиал ФГАОУ ВО РНИМУ им. Н.И. Пирогова Минздрава России. ORCID: <https://orcid.org/0000-0003-3413-195X>.
Паршин Валерий Владимирович – к.м.н., торакальный хирург, онколог хирургического-онкологического отделения Университетской клинической больницы №1, Клинического центра им. Н.В. Склифосовского. e-mail: varparshin@yandex.ru. ORCID: <https://orcid.org/0000-0002-6897-5715>.
Урсов Михаил Александрович – торакальный хирург отделения хирургического торакального онкологического ФГБУ НМИЦ ФПИ Минздрава РФ. e-mail: michailursov@mail.ru. ORCID: <https://orcid.org/0000-0003-1501-6374>.
Марийко Александр Владимирович – ординатор ФГБУ НМИЦ ФПИ Минздрава РФ. e-mail: mariyko99@mail.ru. ORCID: <https://orcid.org/0000-0002-1968-0435>.
- Information about the authors:**
Vladimir Dmitrievich Parshin – Doctor of Medical Sciences, Professor, Corresponding Member of the Russian Academy of Sciences, laureate of the State Prize of the Russian Federation, Head of the Thoracic Surgery Center, National Medical Research Center of Phthisiopulmonology and Infectious Diseases, Ministry of Health of the Russian Federation, Head of the Thoracic Surgery Department, Russian Medical Academy of Continuous Professional Education of the Ministry of Health of the Russian Federation. e-mail: vdparshin@yandex.ru. ORCID: <https://orcid.org/0000-0002-0104-481X>.

Mikhail Alexandrovich Rusakov – Doctor of Medical Sciences, Endoscopist of the Highest qualification category, National Medical Research Center of Phthisiopulmonology and Infectious Diseases, Ministry of Health of the Russian Federation. e-mail: endosurgery@yandex.ru. ORCID: <https://orcid.org/0000-0002-0796-2232>.

Alexey Vladimirovich Parshin – Candidate of Medical Sciences, Thoracic Surgeon of the Thoracic Oncology Surgical Department, National Medical Research Center of Phthisiopulmonology and Infectious Diseases, Ministry of Health of the Russian Federation. e-mail: pappatachipro@gmail.com. ORCID: <https://orcid.org/0000-0003-1804-3386>.

Pavel Dmitrievich Pryanikov – PhD, otorhinolaryngologist, Head of the Department of Otorhinolaryngology of the Russian Children's Clinical Hospital – branch of the Federal State Budgetary Educational Institution of the Russian National Research University named after N.I. Pirogov of the Ministry of Health of the Russian Federation. ORCID: <https://orcid.org/0000-0003-3413-195X>.

Valery Vladimirovich Parshin – Candidate of Medical Sciences, Thoracic Surgeon, Oncologist of the Surgical Oncology Department, University Clinical Hospital No. 1, N. V. Sklifosovsky Clinical Center. e-mail: vaparshin@yandex.ru. ORCID: <https://orcid.org/0000-0002-6897-5715>.

Mikhail Alexandrovich Ursov – Thoracic Surgeon, Thoracic Surgeon of the Thoracic Oncology Surgical Department, National Medical Research Center of Phthisiopulmonology and Infectious Diseases, Ministry of Health of the Russian Federation. e-mail: michailursov@mail.ru. ORCID: <https://orcid.org/0000-0003-1501-6374>.

Alexander Vladimirovich Mariyko – Resident, National Medical Research Center of Phthisiopulmonology and Infectious Diseases, Ministry of Health of the Russian Federation. e-mail: mariyko99@mail.ru. ORCID: <https://orcid.org/0000-0002-1968-0435>.

© Team of authors, 2024 / © Коллектив авторов, 2024

3.1.10. Neurosurgery, 3.1.15. Cardiovascular surgery / 3.1.10. Нейрохирургия, 3.1.15. Сердечно-сосудистая хирургия

Surgical treatment of bilateral carotid paraganglioma

V.A. Lukyanchikov^{1,2,3}, T.A. Shatokhin^{1,2,3}, D.N. Reshetov^{3,4}, F.A. Larkin^{1,3}, Z.A. Kulov³, R.N. Fedotov⁵, A.L. Karagozyan⁶, V.V. Krylov^{1,2,3}

¹FSAEI HE The Russian National Research Medical University named after N.I. Pirogov of the Ministry of Health of the Russian Federation, Moscow, Russia

²FBHI Sklifosovsky Research Institute for Emergency Medicine, Moscow, Russia

³Federal State Budgetary Research Institution Research Center of Neurology, Moscow, Russia

⁴Department of Oncology and Radiation Therapy, FSBEI HE Moscow State University of Medicine and Dentistry named after A.I. Evdokimov of the Ministry of Health of the Russian Federation, Moscow, Russia

⁵Clinical Center of Maxillofacial, Reconstructive, and Plastic Surgery, Moscow, Russia

⁶UNclinic LLC, Moscow, Russia

Contacts: Lukyanchikov Victor Alexandrovich —mail: vik-luk@yandex.ru

Хирургическое лечение двухсторонней каротидной паранганглиомы

В.А. Лукьянчиков^{1,2,3}, Т.А. Шатохин^{1,2,3}, Д.Н. Решетов^{3,4}, Ф.А. Ларкин^{1,3}, З.А. Кулов³, Р.Н. Федотов⁵, А.Л. Карагозян⁶, В.В. Крылов^{1,2,3}

¹ФГАОУ ВО «Российский национальный исследовательский университет имени Н.И.Пирогова», Минздрава России, 117997, г. Москва, ул. Островитянова, дом 1

²ГБУЗ «Научно-исследовательский институт скорой помощи им. Н.В. Склифосовского Департамента здравоохранения г. Москвы»; Россия, 129090 Москва, Большая Сухаревская пл., 3

³Федеральное государственное бюджетное научное учреждение «Научный центр неврологии» 125367, Москва, Волоколамское шоссе, д. 80

⁴ФГБОУ ВО МГМСУ им. А.И. Евдокимова Минздрава России, Кафедра онкологии и лучевой терапии, 129128, г. Москва, ул. Будайская, д. 2

⁵Клинический центр «Челюстно-лицевой, реконструктивно-восстановительной хирургии», 127206, г.Москва, ул. Вучетича, д. 9а

⁶UNclinic, 127349, г. Москва, ул. Мурановская, д.5

Контакты: Лукьянчиков Виктор Александрович – e-mail: vik-luk@yandex.ru

Двустороннее лечение каротидной паранганглиомы

V.A. Lukyanchikov^{1,2,3}, T.A. Shatokhin^{1,2,3}, D.N. Reshetov^{3,4}, F.A. Larkin^{1,3}, Z.A. Kulov³, R.N. Fedotov⁵, A.L. Karagozyan⁶, V.V. Krylov^{1,2,3}

¹FSAEI HE The Russian National Research Medical University named after N.I. Pirogov of the Ministry of Health of the Russian Federation, Moscow, Russia

²FBHI Sklifosovsky Research Institute for Emergency Medicine, Moscow, Russia

³Federal State Budgetary Research Institution Research Center of Neurology, Moscow, Russia

⁴Department of Oncology and Radiation Therapy, FSBEI HE Moscow State University of Medicine and Dentistry named after A.I. Evdokimov of the Ministry of Health of the Russian Federation, Moscow, Russia

⁵Clinical Center of Maxillofacial, Reconstructive, and Plastic Surgery, Moscow, Russia

⁶UNclinic LLC, Moscow, Russia

通讯作者: Lukyanchikov Victor Alexandrovich —mail: vik-luk@yandex.ru

We present a rare case of surgical treatment of bilateral carotid paraganglioma (chemodectoma, glomus tumor) and summarize scientific literature data on diagnostic methods and treatment.

Case report. Patient M., 34 years old, complained of progressive growth of a painless mass in the anterolateral neck region on the right side. MRI scan revealed neck masses measuring 8x4x4 cm on the right, 3x2x1.7 cm on the left. Two-stage surgical excision of the neck masses was performed. The pathology report was consistent with bilateral carotid paraganglioma.

Conclusion. Patients with bilateral carotid paraganglioma, due to the tumor rarity, require careful preoperative examination with the choice of adequate surgical intervention to minimize the risks of neurologic and vascular complications.

Key words: chemodectoma, carotid paraganglioma, bilateral carotid paraganglioma, surgical treatment of bilateral carotid paraganglioma

Conflicts of interest. The authors have no conflicts of interest to declare.

Funding. There was no funding for this study

For citation: Lukyanchikov V.A., Shatokhin T.A., Reshetov D.N., Larkin F.A., Kulov Z.A., Fedotov R.N., Karagozyan A.L., Krylov V.V. Surgical treatment of bilateral carotid paraganglioma. Head and neck. Russian Journal. 2024;12(2):117–125

Doi: 10.25792/HN.2024.12.2.117-125

The authors are responsible for the originality of the data presented and the possibility of publishing illustrative material – tables, drawings, photographs of patients.

Представлен редкий случай хирургического лечения двухсторонней каротидной параганглиомы – КПГ (хемодектома, гломусная опухоль) и обобщены данные научной литературы о методах ее диагностики и лечения. Клинический случай. Пациентка М., 34 лет, обратилась с жалобами на прогрессирующий рост безболезненной припухлости в переднелатеральной области шеи справа. При магнитно-резонансной томографии выявлены объемные образования шеи размерами 8x4x4 см справа, 3x2x1,7 см слева. Выполнено двухэтапное хирургическое удаление объемных образований шеи. Гистологическое заключение соответствовало двухсторонней КПГ.

Заключение. Пациенты с двухсторонней КПГ в связи с редкой встречаемостью требуют тщательного предоперационного обследования с подбором соответствующего объема хирургического вмешательства, который нивелирует риск развития осложнений со стороны нервной и сосудистой систем.

Ключевые слова: хемодектома, каротидная параганглиома, двухсторонняя каротидная параганглиома, хирургическое лечение двухсторонней каротидной параганглиомы

Конфликт интересов. Авторы заявляют об отсутствии конфликта интересов.

Финансирование. Работа выполнена без спонсорской поддержки.

Для цитирования: Лукьянчиков В.А., Шатохин Т.А., Решетов Д.Н., Ларкин Ф.А., Кулов З.А., Федотов Р.Н., Карагозьян А.Л., Крылов В.В. Хирургическое лечение двухсторонней каротидной параганглиомы. *Head and neck. Голова и шея. Российский журнал.* 2024;12(2):117–125

Doi: 10.25792/HN.2024.12.2.117-125

Авторы несут ответственность за оригинальность представленных данных и возможность публикации иллюстративного материала – таблиц, рисунков, фотографий пациентов.

我们展示了一个双侧颈动脉副神经节瘤（化学感受器瘤，球状瘤）外科治疗的罕见案例，并总结了关于诊断方法和治疗的科学文献数据。

病例报告。患者M，34岁，主诉右侧颈部前外侧区无痛性肿块逐渐增大。MRI扫描显示右侧颈部肿块大小为8x4x4厘米，左侧为3x2x1.7厘米。进行了分两阶段的颈部肿块外科切除。病理报告显示符合双侧颈动脉副神经节瘤的特征。

结论。由于双侧颈动脉副神经节瘤的罕见性，患者需要在术前进行详细检查，并选择合适的外科干预措施，以尽量减少神经和血管并发症的风险。

关键词：化学感受器瘤，颈动脉副神经节瘤，双侧颈动脉副神经节瘤，双侧颈动脉副神经节瘤的外科治疗

利益冲突声明。作者声明没有利益冲突。

资助情况。本研究没有资助。

引用本文：Lukyanchikov V.A., Shatokhin T.A., Reshetov D.N., Larkin F.A., Kulov Z.A., Fedotov R.N., Karagozyan A.L., Krylov V.V. Surgical treatment of bilateral carotid paraganglioma. *Head and neck. Russian Journal.* 2024;12(2):117–125

Doi: 10.25792/HN.2024.12.2.117-125

作者对所呈现数据的原创性和发表插图材料——表格、图纸、患者照片的可能性负责。

Введение

Параганглиомы (хемодектома, гломусная опухоль) представлены образованиями нейроэктодермального происхождения, возникающими из симпатических и парасимпатических параганглиев, с редкой встречаемостью.

На долю параганглиом, по данным литературы, приходится 0,016% среди всех опухолей головы и шеи. Среди всех внеорганных опухолей параганглиомы встречаются в 3% случаев [1]. По локализации параганглиомы делятся на каротидные (50%), вагальные (29%), яремно-барабанные (7%), атипичные (11%), пер-

вично-множественные (10–25%), двухсторонние (5%). Каротидные параганглиомы (КПГ) в два раза чаще встречаются у женщин, чем у мужчин. Двухсторонняя встречаемость КПГ среди семейных форм наследования составляет 31,8%, среди спорадических форм 4,4% от общего числа [2–4]. КПГ происходят из нехромаффинных параганглионарных клеток каротидного гломуса, локализованных в области бифуркации общей сонной артерии, диаметром около 5–6 мм [5].

Клиническая картина представлена длительным бессимптомным периодом. Пациенты обращаются за помощью после появления припухлости на шее, постепенного увеличения объ-

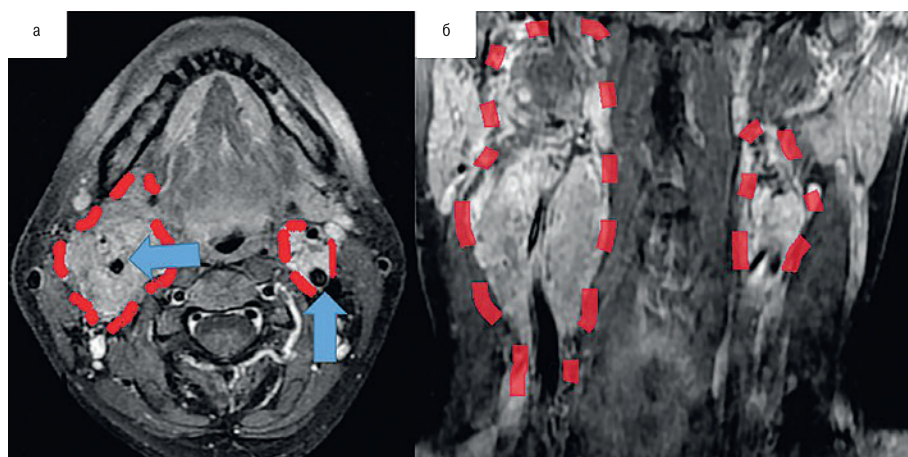


Рис. 1. МРТ с контрастным усилением

а – аксиальная проекция: двухсторонние объемные образования шеи (отмечены пунктирной линией). Внутренние сонные артерии (отмечены стрелкой), б – коронарная проекция: двухсторонние объемные образования шеи (отмечены пунктирной линией).

Figure 1. Contrast-enhanced MRI

а – axial plane: bilateral masses of the neck (marked with a dotted line). Internal carotid arteries (marked with an arrow); б – coronal plane: bilateral masses of the neck (marked by a dotted line)

ема, появления головной боли или локального болевого синдрома, затруднений при глотании, головокружения, охриплости голоса [6].

К методам лечения КПГ относят: хирургическое лечение, с возможной предоперационной эмболизацией сосудов, питающих опухоль, стереотаксическую радиохирургию (GammaKnife, CyberKnife и др.) и лучевую терапию [7]. Особого внимания, с хирургической точки зрения, заслуживают КПГ двусторонней локализации из-за двустороннего вовлечения в патологический процесс сосудисто-нервных пучков.

В данной публикации представлено клиническое наблюдение двухэтапного хирургического лечения КПГ двусторонней локализации.

Клинический случай

Пациентка А., 34 года, в 2019 г. заметила появление припухлости на передней поверхности шеи. По месту жительства была выполнена попытка удаления образования, оказавшаяся безуспешной ввиду выявленных интраоперационно анатомических особенностей расположения опухоли и развившегося кровотечения. Операция была ограничена выполнением биопсии. Гистологическая картина параганглиомы. Учитывая небольшие размеры опухоли, принято решение о динамическом наблюдении.

В 2022 г. пациентка обратилась в клинику с жалобами на увеличившееся в размерах образование, безболезненную «припухлость» в переднелатеральной области шеи справа. На момент

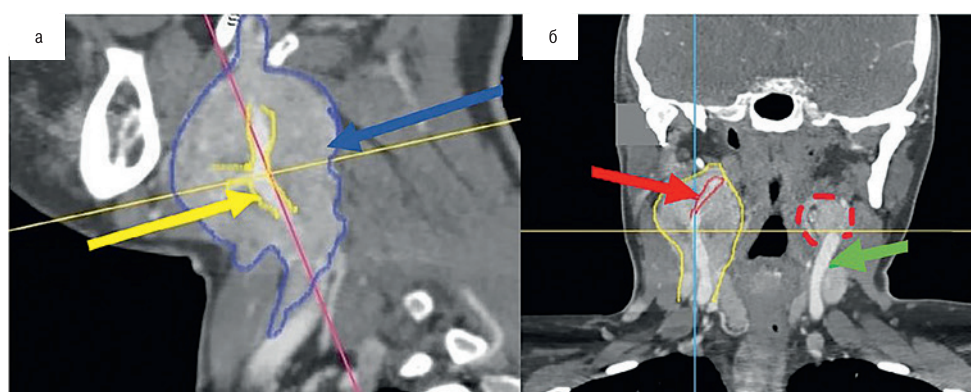


Рис. 2. КТ с контрастным усилением

а – сагиттальная проекция: объемное образование шеи справа: желтая стрелка – общая сонная артерия; синяя стрелка – объемное образование; б – коронарная проекция: двухсторонние объемные образования шеи: красная стрелка – внутренняя сонная артерия справа, желтая линия – объемное образование шеи справа, красная пунктирная линия – объемное образование шеи слева, зеленая стрелка – общая сонная артерия слева.

Figure 2. Contrast-enhanced CT scan

а – sagittal plane: a neck mass on the right: yellow arrow – common carotid artery; blue arrow – the mass; б – coronal plane. Bilateral neck masses: red arrow – internal carotid artery on the right; yellow line – a neck mass on the right; red dotted line – a neck mass on the left; green arrow – common carotid artery on the left.

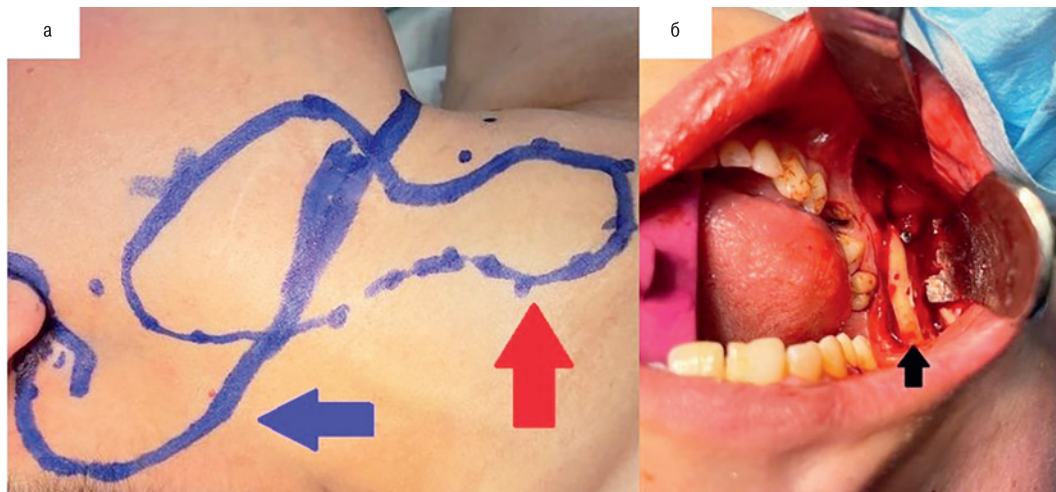


Рис. 3. Интраоперационные фотографии

а – синяя стрелка – линия кожного разреза, красная стрелка – границы опухоли; б – внутриротовой доступ. Мобилизованный угол нижней челюсти (отмечено стрелкой).

Figure 3. Intraoperative pictures

a – blue arrow – skin incision line, red arrow – tumor margins; b – intraoral access. Mobilized angle of the mandible (marked with arrow).

поступления: общее состояние пациентки удовлетворительное, компенсированное по витальным функциям, без неврологического дефицита.

По данным магнитно-резонансной томографии (МРТ) с контрастным усилением (рис. 1) и компьютерно томографической ангиографии (рис. 2) выявлены двухсторонние объемные образования шеи, интенсивно накапливающие контрастное вещество: справа размером 8x4x4 см, опухоль оттесняет трахею и пищевод, латерально к капсуле опухоли интимно прилегают черепно-мозговые нервы, в строме объемного образования проходят наружная и внутренняя сонные артерии; слева – опухоль размером 3x2x1,7 см, расположена в области бифуркации общей сонной артерии, объемное образование раздвигает и «окутывает» наружную и внутреннюю сонные артерии.

Клинический диагноз до операции: «двухсторонние КПГ. Shamblin III» [8, 9].

Учитывая наличие у пациентки двухсторонних новообразований, вызывающих масс-эффект и компрессию магистральных артерий и нервных структур, для предотвращения дальнейшего роста опухоли с нарастанием необратимого неврологического дефицита, а также для определения гистологической структуры объемного образования, принято решение о поочередном удалении опухолей. Первым этапом, учитывая большие размеры объемного образования, проведенное ранее хирургическое вмешательство в данной области, прогрессивный рост, вовлечение в строму опухоли магистральных артерий шеи, принято решение об удалении новообразования справа.

Ход операции: Выполнена межкорткальная остеотомия с мобилизацией угла нижней челюсти, что позволило увеличить «рабочее пространство» в области верхней трети шеи на 3 см. Благодаря выполнению данной манипуляции, перед основным этапом операции удается минимизировать риски повреждения сосудисто-нервного пучка шеи в ее верхней трети и обеспечить радикальное удаление новообразования (рис. 3). Следующим этапом выполнен подчелюстной доступ, опухоль выделена и мобилизована от окружающих мягких тканей, IX, X, XII черепно-мозговые нервы пересечены ввиду вовлечения в спаянный

процесс и интимного сращения с капсулой образования. КПГ справа удалена тотально. Выполнена резекция общей, наружной и внутренней сонных артерий с одномоментным протезированием внутренней сонной артерии при помощи тefлонового сосудистого протеза (рис. 4). Опухоль с окружающими тканями удалена единым блоком. Гистологический диагноз: «параганглиома».

В послеоперационном периоде состояние пациентки средней степени тяжести. В неврологическом статусе отмечается появление синдрома Горнера, дисфагии, дизартрии и девиации языка вправо. По данным МРТ после операции объемное образование шеи справа удалено тотально (рис. 5). Пациентка выписана на 7-е сутки после операции, с частичным регрессом вышеперечисленных симптомов.

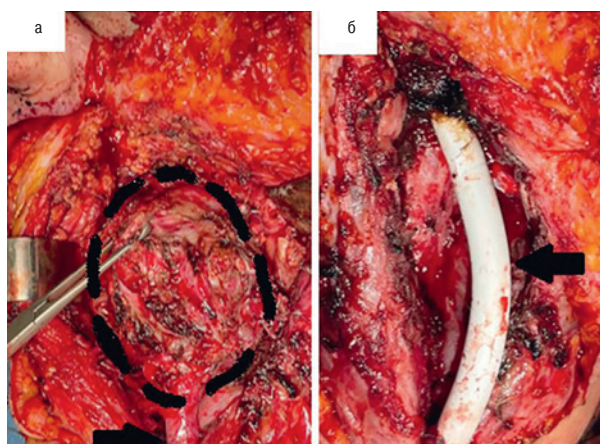


Рис. 4. Интраоперационные фотографии

а – объемное образование (выделено пунктирной линией), внутренняя сонная артерия (отмечена стрелкой); б – тefлоновый сосудистый протез (отмечен стрелкой).

Figure 4. Intraoperative pictures

a – the mass (highlighted by a dotted line), internal carotid artery (marked with an arrow); b – Teflon vascular prosthesis (marked with an arrow).

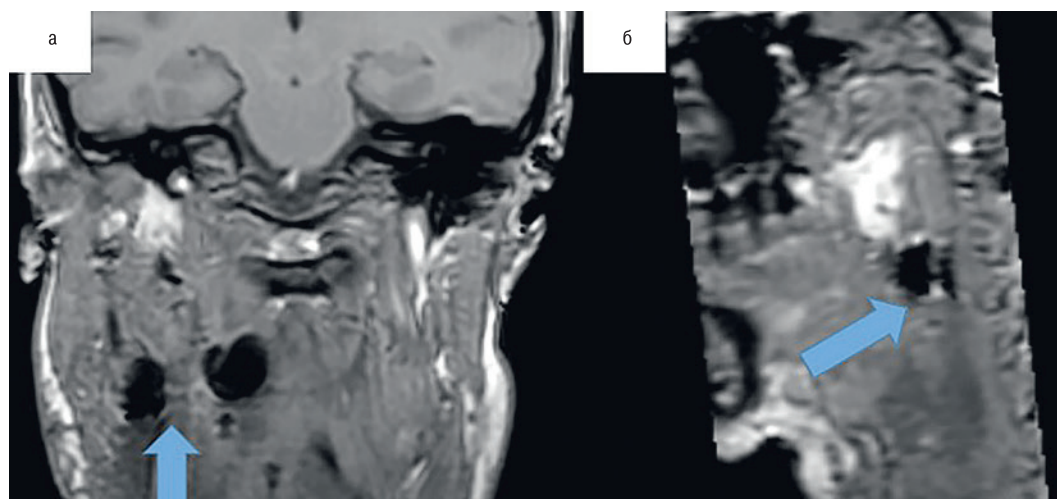


Рис. 5. МРТ после операции

а – коронарная проекция; стрелкой обозначено ложе удаленной опухоли; б – сагиттальная проекция, стрелкой обозначено ложе удаленной опухоли.

Figure 5. Postoperative MRI

а – coronal plane, the arrow indicates the bed of the removed tumor; б – sagittal plane, the arrow indicates the bed of the removed tumor.

Через 3 месяца пациентка повторно госпитализирована в нейрохирургическое отделение. Неврологический статус – парез языкоглоточного нерва справа, парез правой половины гортани. Сохраняется дизартрия. Выполнено второе хирургическое вмешательство: из линейного разреза осуществлен доступ к сосудисто-нервному пучку шеи слева. Опухоль в области бифуркации общей сонной артерии раздвигает и «окутывает» наружную и внутреннюю сонную артерии. Произведена мобилизация внутренней сонной артерии от капсулы опухоли на всем протяжении. Наружная сонная артерия, ввиду большей вовлеченности в строму опухоли, лигирована и пересечена. Опухоль удалена единым блоком (рис. 6).

После операции у больной отмечали появление двустороннего пареза языка, мягкого неба, паралича левой половины гортани. Для обеспечения дыхательной безопасности пациентке выполнена трахеостомия. Трахеостома ликвидирована на 7-е сутки послеоперационного периода. Дыхание самостоятельное. На

19-е сутки пациентка выписана в удовлетворительном состоянии по витальным функциям, с частичным регрессом дефицита черепно-мозговых нервов. Гистологическое исследование – параганглиома. По данным МРТ, выполненной на 10-е сутки послеоперационного периода, опухоль удалена тотально.

Обсуждение

Каротидный гломус относится к хеморецепторам, воспринимающих колебания Рн крови, парциальное давление кислорода и углекислого газа, оказывает влияние на функции сердечно-сосудистой и дыхательной систем организма, тем самым регулируя тонус гладкой мускулатуры, частоту сердечных сокращений и частоту дыхания. Кровоснабжение гломуса осуществляется за счет ветвей наружной, либо внутренней сонных артерий. За иннервацию каротидного гломуса отвеча-

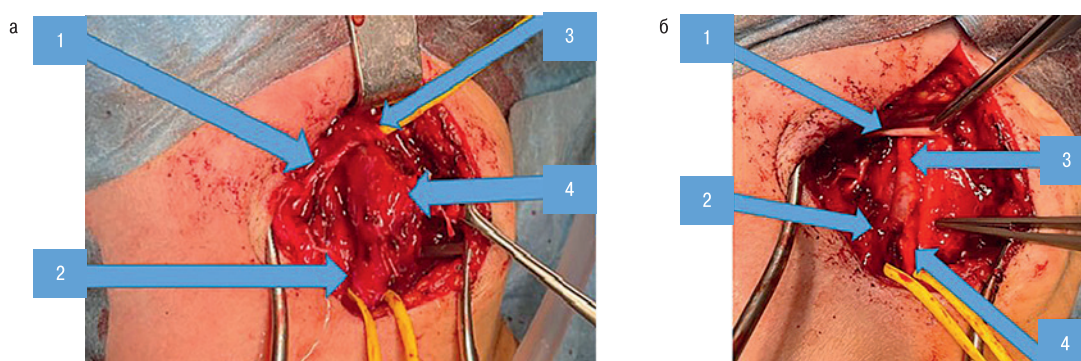


Рис. 6. Интраоперационные фотографии

а: 1 – ветви наружной сонной артерии, 2 – общая сонная артерия, 3 – внутренняя сонная артерия, 4 – объемное образование; б: 1 – подъязычный нерв, 2 – проксимальный конец наружной сонной артерии (перевязан), 3 – внутренняя сонная артерия, 4 – общая сонная артерия.

Figure 6. Intraoperative pictures

а: 1 – branches of the external carotid artery, 2 – common carotid artery, 3 – internal carotid artery, 4 – the mass; б: 1 – hypoglossal nerve, 2 – proximal end of the external carotid artery (ligated), 3 – internal carotid artery, 4 – common carotid artery.

ют сонная ветвь языкоглоточного нерва, ветви блуждающего нерва [10].

Этиологические аспекты возникновения КПП – до конца неизученный вопрос. В научной литературе выделяются 3 этиопатогенетических варианта развития КПП: спорадический, семейный и гиперпластический. Семейная форма возникновения параганглиом характеризуется мутациями в генах, кодирующих белки ферментного комплекса сукцинатдегидрогеназы. Наследование данного заболевания прослеживается по отцовской линии аутосомно-доминантного типа. Также наследственные формы параганглиом встречаются при некоторых наследственных синдромах (МЭН II типа, Гиппеля–Линдау, нейрофиброматоз 1 типа). Гиперпластический вариант возникновения данной патологии связан с синдромом хронической гипоксии (хроническая обструктивная болезнь легких, хроническая сердечная недостаточность), запускающим каскад последовательных процессов: гипертрофию, гиперплазию и неоплазию клеток каротидного гломуса [11–14]. Макроскопически КПП представлена четко ограниченным образованием, размер которого в среднем составляет от 3 до 5 см., в разрезе серого цвета, имеющего богатую васкуляризацию, за счет чего в литературе некоторые авторы считают КПП одной из самых богато кровоснабжаемых опухолей. Микроскопическая картина представлена дольчатой структурой с 2 типами клеток: гломерулярными и поддерживающими базальную мембрану [15].

Большинство параганглиом характеризуются доброкачественным течением. Злокачественное течение параганглиом выражается в появлении метастазов в тех местах, где отсутствуют параганглии. На долю метастатических параганглиом приходится менее 10% от общего числа [16–19].

Комплекс инструментальных исследований, направленных на постановку предварительного диагноза представлен ультразвуковым исследованием, КТ, КТ в режиме ангиографии, селективной ангиографией, МРТ [7, 20]. КТ помогает быстро определить локализацию, размеры и границы опухоли. КТ-ангиография и селективная ангиография брахиоцефальных артерий позволяют оценить сохранность магистрального кровотока по каротидным артериям, васкуляризацию опухоли и визуализировать степень вовлеченности в стromу опухоли каротидных артерий [21]. «Золотым стандартом» инструментальной диагностики для постановки предварительного диагноза является МРТ. При исследовании с контрастным усилением, на МРТ изображениях отмечается выраженное накопление опухолью контрастного вещества [4, 22].

В настоящее время, варианты лечения КПП представлены хирургическим удалением объемного образования с или без предварительной эмболизации питающих опухоль сосудов (при необходимости), стереотаксической радиохирургией (GammaKnife, CyberKnife и др.) и традиционной лучевой терапией [14, 23]. В тактике лечения предпочтение отдается тотальному хирургическому удалению как наиболее радикальному способу [14]. Предоперационная эмболизация КПП может быть полезна в связи с богатой васкуляризацией опухоли и высоким риском интраоперационной кровопотери. Предоперационную эмболизацию желательнее проводить за 24–48 часов до оперативного вмешательства, что значительно снижает объемы кровопотери. Помимо этого отмечается уменьшение времени оперативного вмешательства по сравнению с контрольной группой, в которой эмболизация не проводилась [24–26].

При противопоказаниях к хирургическому лечению по причине выраженного инфильтративного роста опухоли, при

множественном поражении, высоком оперативном риске, а также при обнаружении остаточной опухоли в месте резекции и при рецидивах опухоли, предпочтение отдается лучевой терапии [23, 24]. В свою очередь традиционная лучевая терапия характеризуется рядом осложнений. В 1–20% случаев происходит паренхиматозный радионекроз височной кости, нижней челюсти, переходящий в остеонекроз, мастоидит, алопеция, увеличение частоты нарушений мозгового кровообращения [23, 28–30]. Стереотаксическая радиохирургия (Gamma Knife, CyberKnife и др.) характеризуется относительно полным контролем роста опухоли, большей безопасностью для пациента и низкими рисками развития различного рода осложнений [14, 23, 31]. Оперативные вмешательства по поводу КПП относятся к категории сложных, из-за анатомических особенностей данной области, интимного контакта опухоли с сосудисто-невральными структурами и ее богатой васкуляризации. Тотальное хирургическое удаление является «золотым стандартом» в лечении КПП. Однако оно связано с высокими рисками повреждения сосудисто-нервного пучка и вытекающими отсюда осложнениями (повреждение черепно-мозговых нервов, острые нарушения мозгового кровообращения) [7, 14, 18]. Двухсторонняя локализация КПП требует тщательного предоперационного планирования с применением максимально нестандартных хирургических методов, которые позволяют нивелировать риски повреждения сосудисто-нервного пучка [14]. Для верификации рисков хирургического вмешательства в 1970 г. W. Shamblyn была предложена классификация, впоследствии модифицированная Luna-Ortiz (рис. 7) [8, 9]. Данная классификация характеризует степень «окутывания» опухолью сонных артерий и окружающих невралных структур [33]:

I тип – локальная опухоль, без вовлечения в стromу сосудов и нервов, характерны небольшие размеры образования.

II тип – опухоль частично окружает сонные артерии и спаяна с их адвентицией.

IIIa тип – характеризуется полным окутыванием опухолевой тканью сонных артерий и окружающих нервных структур.

IIIb тип включает опухоли любого размера, интимно спаянные с сонными артериями.

Хирургическое лечение опухолей по W. Shamblyn тип III сопряжено с высоким риском частичного или полного повреждения сосудов и черепно-мозговых нервов. Отсюда возникает необходимость в определении одномоментного реконструктивного вмешательства на сонных артериях во время удаления КПП W. Shamblyn тип III. Определение объема реконструкции сонной артерии зависит от величины дефекта, степени дегенеративных изменений артериальной стенки и степени избыточной длины артерии. Предпочтение отдается аутоартериальной пластике из-за меньшего риска развития тромбоза в послеоперационном периоде и отсутствия необходимости в назначении пожизненной антитромботической терапии. При недостатке условий для выполнения аутоартериальной пластики методом выбора является протезирование сонной артерии при помощи различных искусственных трансплантатов, однако отсюда возникает необходимость в неотъемлемой антитромботической пожизненной терапии [32].

Исходя из нашего клинического примера, пациентам с двухсторонними КПП в периоперационном периоде необходим тщательный контроль состояния гортани на предмет наличия или развития парезов и параличей голосовых связок и обеспечения дыхательной безопасности. При технической невозможности выполнения радикального хирургического вмешательства, свя-

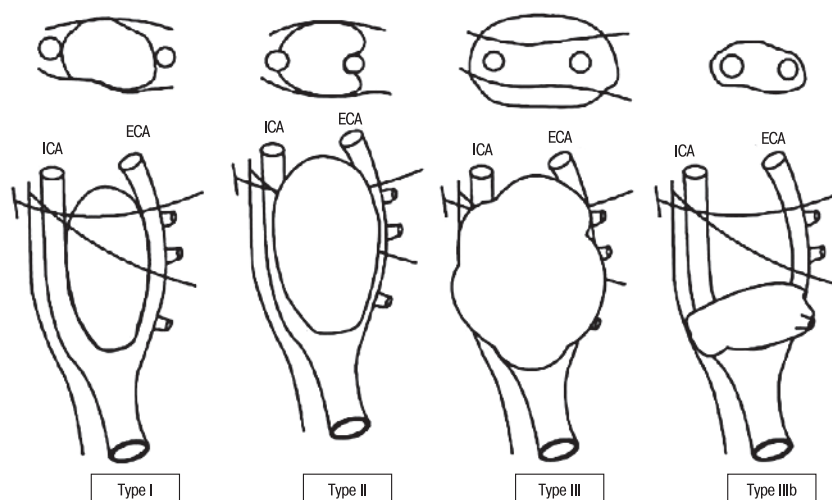


Рис. 7. Классификация W. Shamblin, Luna–Ortiz

Косые линии на изображениях представлены X и XII черепно-мозговыми нервами.

Figure 7. Classification by W. Shamblin, Luna-Ortiz

The oblique lines on the images represent cranial nerves X and XII.

занного со степенью распространения опухоли, риска развития летальных осложнений, коморбидности пациента предпочтение в лечении должно отдаваться стереотаксической радиохирургии. В виду особенностей, связанных с тонкостями хирургической техники, которая требует хорошего знания анатомии данной локализации, навыков работы с сосудистыми структурами и умения выполнять их реконструкцию, навыков работы с периферическими нервами и возможности проведения эндоваскулярных вмешательств, для достижения хороших результатов в лечении данной патологии и снижения послеоперационных осложнений хирургическое лечение КПГ должно проводиться полидисциплинарной бригадой в специализированных стационарах.

Заключение

Для обеспечения безрецидивного течения предпочтение в лечении КПГ отдается тотальной хирургической резекции. Альтернативным методом лечения КПГ является стереотаксическая радиохирургия, которая применяется при технической невозможности проведения расширенного хирургического вмешательства, у соматически отягощенных пациентов. Предоперационная эмболизация сосудов, питающих объемное образование, предпочтительна перед открытым хирургическим удалением опухоли. При поражении сосудов предпочтительнее прибегать к аутоартериальной пластике из-за минимального риска тромбоза сосудистого графта и отсутствия необходимости пожизненной антитромботической терапии.

Выполнить безопасное радикальное удаление опухоли и снизить частоту осложнений со стороны сосудисто-нервных структур удается благодаря лечению пациентов данной категории в условиях специализированных стационаров с участием полидисциплинарной бригады специалистов.

ЛИТЕРАТУРА/REFERENCES

1. Хамроев С.Ш., Батрашов В.А., Юдаев С.С. и др. Этапное хирургическое лечение параганглиомы шеи. Вестник Национального медико-

хирургического центра им. Н.И. Пирогова. 2019;14(3):135–7. Doi: 10.25881/BPNMSC.2019.82.85.026. (Khamroev S.Sh., Batrashov V.A., Udaev S.S., et al. Stage surgical treatment of neck paraganglioma. Bulletin of Pirogov National Medical & Surgical Center. 2019;14(3):135–7. Doi: 10.25881/BPNMSC.2019.82.85.026. [In Russ.]

2. Дудицкая Т.К., Матякин Е.Г. Параганглиомы шеи. Вестн. РОНЦ им. Н.Н. Блохина РАМН. 2004;15(3):25–9. (Т. К. Dudietskaya, E. G. Matyakin. Paragangliomas of the neck. Vestnik RONC imeni N.N. Blohina RAMN. 2004;15(3):25–9. [In Russ.]
3. Hoang V.T., Trinh C.T., Lai T.A.K., et al. Carotid body tumor: a case report and literature review. J. Radiol. Case Rep. 2019;13(8). Doi: 10.3941/jrcr.v13i8.3681. [PMID:31558967, PMCID: PMC6738487].
4. Moscona-Nissan A., Saldívar-Rodea C.A., Enríquez-García R., et al. Bilateral carotid body tumor case: A novel preoperative management. Radiol. Case Rep. 2021;17(3):1021–9. Doi:10.1016/j.radcr.2021.11.009. [PMID: 35140832, PMCID: PMC8813562].
5. Пинский, С.Б., Дворниченко В.В., Пенета О.Р. Параганглиомы шеи. Сибирский медицинский журнал (Иркутск). 2009;85(2):9–15. (S.B. Pinsky, V.V. Dvornichenko, O.R. Repeta. Paragangliomas of the neck. Siberian Medical Journal (Irkutsk). 2009;85(2):9–15. [In Russ.]
4. Wieneke J.A., Smith A. Paraganglioma: carotid body tumor. Head Neck Pathol. 2009;3(4):303–6. Doi: 10.1007/s12105-009-0130-5. [Epub 2009 Aug 23, PMID: 20016787; PMCID: PMC2791477].
5. Paridaans M.P.M., van der Bogt K.E.A., Jansen J.C., et al. Results from craniocaudal carotid body tumor resection: Should it be the standard surgical approach? Eur. J. Vasc. Endovasc. Surg. 2013;46(6):624–9. Doi: 10.1016/j.ejvs.2013.08.010. [PMID: 24091094].
6. Connell J. Carotid body tumours. Aust. N. Z. J. Surg. 1977;47(4):495–500. Doi: 10.1111/j.1445-2197.1977.tb04334.x. [PMID: 271498].
7. Абдулгасанов Р.А., Газимагомедов З.И. Современные принципы диагностики и лечения параганглиом (хемодектом) шеи. Комплексные проблемы сердечно-сосудистых заболеваний. 2016;(1):71–6. Doi: 10.17802/2306-1278-2016-1-71-76. (Abdulgasanov R.A., Gazimagomedov Z.I. Modern principles of diagnosis and treatment of paraganglioma (chemodectoma) neck. Complex Issues of Cardiovascular Diseases. 2016;(1):71-76. [In Russ.]

8. Shamblyn W.R., ReMine W.H., Sheps S.G., Harrison E.G. Carotid body tumor (chemodectoma). Clinicopathologic analysis of ninety cases. *Am. J. Surg.* 1971;122(6):732–9. Doi: 10.1016/0002-9610(71)90436-3. [PMID: 5127724].
9. Luna-Ortiz K., Rascon-Ortiz M., Villavicencio-Valencia V., Herrera-Gomez A. Does Shamblyn's classification predict postoperative morbidity in carotid body tumors? A proposal to modify Shamblyn's classification. *Eur. Arch. Otorhinolaryngol.* 2006;263(2):171–5. Doi: 10.1007/s00405-005-0968-4. [PMID: 16010570].
10. Poprachová A., Váchalová M., Filipčíková R., et al. Hemodektom – charakteristika, zkušenosti s léčbou. *Onkol.* 2012;6(6):338–40.
11. Wernick B.D., Furlough C.L., Patel U., et al. Contemporary management of carotid body tumors in a Midwestern academic center. *Surgery.* 2021;169(3):700–4. Doi: 10.1016/j.surg.2020.07.030. [PMID: 32868107].
12. Sajid M.S., Hamilton G., Baker D.M. Joint Vascular Research Group. A multicenter review of carotid body tumour management. *Eur. J. Vasc. Endovasc. Surg.* 2007;34(2):127–30. Doi: 10.1016/j.ejvs.2007.01.015. [PMID: 17400487].
13. Robertson V., Poli F., Hobson B., et al. A Systematic Review and Meta-Analysis of the Presentation and Surgical Management of Patients With Carotid Body Tumours. *Eur. J. Vasc. Endovasc. Surg.* 2019;57(4):477–86. Doi:10.1016/j.ejvs.2018.10.038. [PMID: 30902606].
14. Чупин А.В., Вердикханов Н.И., Головюк А.Л. Параганглиомы шеи. *Хирургия. Журнал им. Н.И. Пирогова.* 2022;7:64–70. Doi: 10.17116/hirurgia202207164. [PMID: 35775846]. (Chupin AV, Verdikhanov NI, Golovyuk AL. Modern conceptions on neck paragangliomas. *Pirogov Russian Journal of Surgery.* 2022;(7):64–70. [In Russ.]
15. Дружинин Д.С., Пизова Н.В. Каротидная хемодектома: дифференциальная диагностика по данным ультразвукового исследования. *Опухоли головы и шеи.* 2012;(1):46–50. Doi: 10.17650/2222-1468-2012-0-1-46-50. (Druzhinin D.S., Pizova N.V. Carotid chemodectoma: differential diagnosis according to ultrasound data. *Head and Neck Tumors (HNT).* 2012;(1):46–50. [In Russ.]
16. Bishop G.B., Urist M.M., Gammal T., et al. Paragangliomas of the neck. *Arch. Surg.* 1992;127(12):1441–5. Doi: 10.1001/archsurg.1992.01420120075014. [PMID: 1365691].
17. Bakoyiannis K.C., Georgopoulos S.E., Klonaris C.N., et al. Surgical treatment of carotid body tumors without embolization. *Int. Angiol.* 2006;25(1):40–5. [PMID: 16520723].
18. Алферова Ю.С., Сурина В.Д., Карпов Н.В. Современное представление о каротидной хемодектоме и эффективность методов ее лечения. *Казанский медицинский журнал.* 2017;98(5):792–6. Doi: 10.17750/KMJ2017-792. (Alferova J.S., Surina V.D., Karpov N.V. Current conception of carotid chemodectoma and efficiency of its treatment methods. *Kazan medical journal.* 2017;98(5):792–6. Doi: 10.17750/KMJ2017-792. [In Russ.]
19. Pryse-Davies J., Dawson I.P., Westbury G. Some morphological, histochemical, and chemical observations on chemodectomas and the normal carotid body, including a study of the chromaffin reaction and possible ganglion cell elements. *Cancer.* 1964;17:185–202. Doi: 10.1002/1097-0142(196402)17:23.0.co;2-1. [PMID: 14123679].
20. Harisankar C.N., Mittal B.R., Bhattacharya A., et al. Iodine-131 meta-iodobenzylguanidine single photon emission computed tomography/computerized tomography in diagnosis of neuro-endocrine tumors. *Indian J. Nucl. Med.* 2012;27(1):55–8. Doi: 10.4103/0972-3919.108877. [PMID: 23599604, PMID: PMC3628268].
21. Lim J.Y., Kim J., Kim S.H., et al. Surgical treatment of carotid body paragangliomas: outcomes and complications according to the shamblyn classification. *Clin. Exp. Otorhinolaryngol.* 2010;3(2):91–5. Doi: 10.3342/ceo.2010.3.2.91. [PMID: 20607078, PMID: PMC2896739].
22. Knight T.T., Gonzalez J.A., Rary J.M., Rush D.S. Current concepts for the surgical management of carotid body tumor. *Am. J. Surg.* 2006;191(1):104–10. Doi: 10.1016/j.amjsurg.2005.10.010. [PMID: 16399116].
23. Bianchi L.C., Marchetti M., Brait L., et al. Paragangliomas of head and neck: a treatment option with CyberKnife radiosurgery. *Neurol. Sci.* 2009;30:479–85. Doi: 10.1007/s10072-009-0138-3. [PMID: 19774334].
24. Гужин В.Э., Черепанов А.В., Джафаров В.М. Хирургическое лечение параангиом шеи. *Хирургия. Журнал им. Н.И. Пирогова.* 2018;(3):70–5. Doi: 10.17116/hirurgia2018370-75; [PMID: 29560963]. (Guzhin V.E., Cherepanov A.V., Dzhabarov V.M. Surgical treatment of cervical paragangliomas. *Pirogov Rus. J. Surg.* 2018;(3):70–5 (In Russ.)).
25. Халирахманов А.Ф., Шарафеев А.З., Кундакчян Г.Г. и др. Эндоваскулярная эмболизация хемодектомы левого каротидного тела (клиническое наблюдение). *Диагностическая и интервенционная радиология.* 2021;15(Suppl. 3.2.):45–50. Doi: 10.25512/DIR.2021.15.3(2).07. (Khalirakhmanov A.F., Sharafiev A.Z., Kundakchyan G.G., et al. Endovascular embolization of chemodectoma of the left carotid body (clinical review). *Diagnosticheskaya i intervencionnaya radiologiya.* 2021;15(Suppl. 3.2.):45–50. Doi: 10.25512/DIR.2021.15.3(2).07. [In Russ.]
26. Jackson R.S., Myhill J.A., Padhya T.A., et al. The Effects of Preoperative Embolization on Carotid Body Paraganglioma Surgery: A Systematic Review and Meta-analysis. *Otolaryngol. Head Neck Surg.* 2015;153(6):943–50. Doi: 10.1177/0194599815605323. [PMID: 26378186].
27. Del Guercio L., Narese D., Ferrara D., et al. Carotid and vagal body paragangliomas. *Transl. Med. UniSa.* 2013;6(6):11–5. [PMID: 24251239, PMID: PMC3829792].
28. Cole J.M., Beiler D. Long-term results of treatment for glomus jugulare and glomus vagale tumors with radiotherapy. *Laryngoscope.* 1994;104(12):1461–5. Doi: 10.1288/00005537-199412000-00006. [PMID: 7990634].
29. Lalwani A.K., Jackler R.K., Gutin P.H. Lethal fibrosarcoma complicating radiation therapy for benign glomus jugulare tumor. *Am. J. Otol.* 1993;14(4):398–402. [PMID: 8238279].
30. Jordan J.A., Roland P.S., McManus C., et al. Stereotactic radiosurgery for glomus jugulare tumors. *Laryngoscope.* 2000;110(1):35–8. Doi: 10.1097/00005537-200001000-00007. [PMID: 10646712].
31. Hinerman R.W., Amdur R.J., Morris C.G., et al. Definitive radiotherapy in the management of paragangliomas arising in the head and neck: a 35-year experience. *Head Neck.* 2008;30(11):1431–8. Doi: 10.1002/hed.20885. [PMID: 18704974].
32. Аракелян В.С., Газимагомедов З.И., Абдулгасанов Р.А. Диагностика и результаты хирургического лечения каротидных хемодектом. *Креативная кардиология.* 2015;2:72–80. Doi: 10.15275/kreatkard.2015.02.07. (Arakelyan V.S., Gazimagomedov Z.I., Abdulgasanov R.A. The results of diagnosis and surgical treatment of carotid chemodectomas. *Kreativnaya Kardiologiya.* 2015;2:72–80. Doi: 10.15275/kreatkard.2015.02.07. [In Russ.]
33. Михайлов И.П., Кунгурцев Е.В., Нефедова Г.А., Арустамян В.А. Хирургическое лечение больной с опухолью каротидного гломуса. *Кардиология и сердечно-сосудистая хирургия.* 2018;11(3):70–4. <https://doi.org/10.17116/kardio201811370>. [Mikhailov I.P., Kungurtsev E.V., Nefedova G.A., Arustamian V.A. Surgical treatment of patient with carotid body tumor. *Cardiol. Serdechno-Sosud. Surg.* 2018;11(3):70–4 (In Russ.)].

Получены положительные отзывы 25.03.24

Принята в печать 13.04.24

Received 23.01.2024

Positive reviews received 25.03.24

Accepted 13.04.24

Вклад авторов. В.В. Крылов – концепция работы, редактирование текста статьи. В.А. Лукьянчиков, Т.А. Шатохин, Д.Н. Решетов – концепция работы,

выполнение хирургической операции, редактирование статьи. Ф.А. Ларкин, Р.Н. Федотов – ассистирование на операции, подготовка материалов для статьи. З.А. Кулов: ассистирование на операции, подготовка материала для статьи, написание текста статьи. А.Л. Карагозян – подготовка материалов для статьи.

Contribution of the authors. V.V. Krylov – the concept of work, editing of the article. V.A. Lukyanchikov, T.A. Shatokhin, D.N. Reshetov – the concept of work, performing the surgical operation, editing of the article. F.A. Larkin, R.N. Fedotov – assisting in operation, preparation of materials for the article. Z.A. Kulov – assisting in operation, preparation of materials for the article, article writing. A.L. Karagozyan – preparation of materials for the article.

Информация об авторах:

Лукьянчиков Виктор Александрович – д.м.н., профессор кафедры фундаментальной нейрохирургии ФДПО ФГАОУ ВО Российский национальный исследовательский университет им. Н.И. Пирогова Минздрава РФ. Адрес: 117997 Москва, ул. Островитянова, д. 1; врач-нейрохирург ГБУЗ Научно-исследовательский институт скорой помощи им. Н.В. Склифосовского ДЗМ. Адрес: 129090 Москва, Большая Сухаревская пл., 3; ФГБНУ «Научный центр неврологии». Адрес: 125367 Москва, Волоколамское шоссе, д. 80; e-mail: vik-luk@yandex.ru. ORCID: 0000-0003-4518-9874.

Шатохин Тарас Андреевич – к.м.н., доцент фундаментальной нейрохирургии ФДПО ФГАОУ ВО Российский национальный исследовательский университет им. Н.И. Пирогова Минздрава РФ. Адрес: 117997 Москва, ул. Островитянова, д. 1.

Заведующий нейрохирургическим отделением Федеральное государственное бюджетное научное учреждение «Научный центр неврологии» 125367, Москва, Волоколамское шоссе, д. 80; врач-нейрохирург ГБУЗ Научно-исследовательский институт скорой помощи им. Н.В. Склифосовского ДЗМ. Адрес: 129090 Москва, Большая Сухаревская пл., 3; e-mail: xshatokhin@mail.ru. ORCID: 0000-0002-2864-9675.

Решетов Дмитрий Николаевич – к.м.н., доцент кафедры онкологии и лучевой терапии МГМСУ, врач-онколог Клинического центра челюстно-лицевой, пластической хирургии и стоматологии МГМСУ им. А.И. Евдокимова. Адрес: 127473 Москва, ул. Десятская, д.20, стр. 1; e-mail: reshetov1973@inbox.ru. ORCID: 0000-0002-9072-0655

Ларкин Филипп Александрович – старший лаборант кафедры фундаментальной нейрохирургии ФДПО ФГАОУ ВО Российский национальный исследовательский университет им. Н.И. Пирогова Минздрава РФ. Адрес: 117997 Москва, ул. Островитянова, д. 1; врач-нейрохирург ФГБНУ «Научный центр неврологии». Адрес: 125367 Москва, Волоколамское шоссе, д. 80; e-mail: larkin.ph@mail.ru. ORCID: 0009-0007-5729-626X.

Кулов Заурбек Аланович – врач нейрохирург ФГБНУ «Научный центр неврологии». Адрес: 125367 Москва, Волоколамское шоссе, д. 80; тел.: 8 (988) 836 42 57; e-mail: kulovza@mail.ru. ORCID: 0009-0009-4955-0234.

Федотов Роман Николаевич – к.м.н., доцент кафедры детской челюстно-лицевой хирургии ФГБОУ ВО МГМСУ им. А.И. Евдокимова, врач челюстно-лицевой хирург. Адрес: 127473 Москва, ул. Десятская, д. 20, стр.1; e-mail: Abilat@yandex.ru. ORCID: 0000-0003-1802-1080.

Карагозян Арсен Леонович – врач нейрохирург UNIClinic. Адрес: 127549 Москва ул. Мурановская д. 5; e-mail: arsenkaragozyann@gmail.com. ORCID: 0009-0002-9294-174X.

Крылов Владимир Викторович – д.м.н., профессор, академик РАН, заведующий кафедрой фундаментальной нейрохирургии ФДПО ФГАОУ ВО Российский национальный исследовательский университет им. Н.И. Пирогова Минздрава РФ. Адрес: 117997 Москва, ул. Островитянова, д. 1; врач-нейрохирург ГБУЗ Научно-исследовательский институт скорой помощи им. Н.В. Склифосовского ДЗМ. Адрес: 129090 Москва, Большая Сухаревская пл., 3; ФГБНУ «Научный центр неврологии». Адрес: 125367 Москва,

Волоколамское шоссе, д. 80; e-mail: manuscript@inbox.ru. ORCID: 0000-0001-7206-8926.

Information about the authors:

Victor Alexandrovich Lukyanchikov – Doctor of Medical Sciences, Professor of the Department of Fundamental Neurosurgery, FSAEI HE The Russian National Research Medical University named after N.I. Pirogov of the Ministry of Health of the Russian Federation. Address: 1 Ostrovityanova St., 117997 Moscow; Neurosurgeon, FBHI Sklifosovsky Research Institute for Emergency Medicine, Moscow, Russia. Address: 3 Bolshaya Sukharevskaya Ploshchad, 129090 Moscow; Federal State Budgetary Research Institution Research Center of Neurology, Moscow, Russia. Address: 80 Volokolamskoe shosse, 125367 Moscow; e-mail: vik-luk@yandex.ru. ORCID: 0000-0003-4518-9874.

Taras Andreevich Shatokhin – Candidate of Medical Sciences, Associate Professor of the Department of Fundamental Neurosurgery, FSAEI HE The Russian National Research Medical University named after N.I. Pirogov of the Ministry of Health of the Russian Federation. Address: 1, Ostrovityanova St., Moscow 117997; Head of the Neurosurgical Department, Federal State Budgetary Research Institution Research Center of Neurology, Moscow, Russia. Address: 80 Volokolamskoe shosse, 125367 Moscow; Neurosurgeon, FBHI Sklifosovsky Research Institute for Emergency Medicine, Moscow, Russia. Address: 3 Bolshaya Sukharevskaya Ploshchad, 129090 Moscow; e-mail: xshatokhin@mail.ru. ORCID: 0000-0002-2864-9675.

Dmitry Nikolaevich Reshetov – Candidate of Medical Sciences, Associate Professor of the Department of Oncology and Radiation Therapy, FSBEI HE Moscow State University of Medicine and Dentistry named after A.I. Evdokimov of the Ministry of Health of the Russian Federation, Moscow, Russia; Oncologist at the Clinical Center of Maxillofacial, Reconstructive, and Plastic Surgery, A.I. Evdokimov Moscow State Medical University. Address: 20 Delegatskaya str., bldg. 1, 127473 Moscow; e-mail: reshetov1973@inbox.ru. ORCID: 0000-0002-9072-0655

Philip Alexandrovich Larkin – Senior Laboratory Assistant, Department of Fundamental Neurosurgery, FSAEI HE The Russian National Research Medical University named after N.I. Pirogov of the Ministry of Health of the Russian Federation. Address: 1 Ostrovityanova St., 117997 Moscow; Neurosurgeon, Federal State Budgetary Research Institution Research Center of Neurology, Moscow, Russia. Address: 80 Volokolamskoe shosse, 125367 Moscow; e-mail: larkin.ph@mail.ru. ORCID: 0009-0007-5729-626X.

Zaurbek Alanovich Kulov – Neurosurgeon, Federal State Budgetary Research Institution Research Center of Neurology, Moscow, Russia. Address: 80 Volokolamskoe shosse, 125367 Moscow; tel: 8 (988) 836 42 57; e-mail: kulovza@mail.ru. ORCID: 0009-0009-4955-0234.

Roman Nikolaevich Fedotov – Candidate of Medical Sciences, Associate Professor of the Department of Pediatric Maxillofacial Surgery, FSBEI HE Moscow State University of Medicine and Dentistry named after A.I. Evdokimov of the Ministry of Health of the Russian Federation, Moscow, Russia; Maxillofacial Surgeon. Address: 20 Delegatskaya str., bldg. 1, 127473 Moscow; e-mail: Abilat@yandex.ru. ORCID: 0000-0003-1802-1080.

Arsen Levonovich Karagozyan – Neurosurgeon, UNIClinic LLC. Address: 5 Muranovskaya st., 127549 Moscow; e-mail: arsenkaragozyann@gmail.com. ORCID: 0009-0002-9294-174X.

Vladimir Viktorovich Krylov – Doctor of Medical Sciences, Professor, Academician of the Russian Academy of Sciences, Head of the Department of Fundamental Neurosurgery, FSAEI HE The Russian National Research Medical University named after N.I. Pirogov of the Ministry of Health of the Russian Federation. Address: 1 Ostrovityanova st., 117997 Moscow; Neurosurgeon, FBHI Sklifosovsky Research Institute for Emergency Medicine, Moscow, Russia. Address: 3 Bolshaya Sukharevskaya Ploshchad, 129090 Moscow; Federal State Budgetary Research Institution Research Center of Neurology, Moscow, Russia. Address: 80 Volokolamskoe shosse, 125367 Moscow; e-mail: manuscript@inbox.ru. ORCID: 0000-0001-7206-8926.

© Team of authors, 2024 / © Коллектив авторов, 2024

3.1.10. Neurosurgery, 3.1.15. Cardiovascular surgery / 3.1.10. Нейрохирургия, 3.1.15. Сердечно-сосудистая хирургия

Surgical treatment of bilateral carotid paraganglioma

V.A. Lukyanchikov^{1,2,3}, T.A. Shatokhin^{1,2,3}, D.N. Reshetov^{3,4}, F.A. Larkin^{1,3},
Z.A. Kulov³, R.N. Fedotov⁵, A.L. Karagozyan⁶, V.V. Krylov^{1,2,3}

¹FSAEI HE The Russian National Research Medical University named after N.I. Pirogov of the Ministry of Health of the Russian Federation, Moscow, Russia

²FBHI Sklifosovsky Research Institute for Emergency Medicine, Moscow, Russia

³Federal State Budgetary Research Institution Research Center of Neurology, Moscow, Russia

⁴Department of Oncology and Radiation Therapy, FSBEI HE Moscow State University of Medicine and Dentistry named after A.I. Evdokimov of the Ministry of Health of the Russian Federation, Moscow, Russia

⁵Clinical Center of Maxillofacial, Reconstructive, and Plastic Surgery, Moscow, Russia

⁶UNclinic LLC, Moscow, Russia

Contacts: Lukyanchikov Victor Alexandrovich —mail: vik-luk@yandex.ru

Хирургическое лечение двухсторонней каротидной паранганглиомы

В.А. Лукьянчиков^{1,2,3}, Т.А. Шатохин^{1,2,3}, Д.Н. Решетов^{3,4}, Ф.А. Ларкин^{1,3},
З.А. Кулов³, Р.Н. Федотов⁵, А.Л. Карагозян⁶, В.В. Крылов^{1,2,3}

¹ФГАОУ ВО «Российский национальный исследовательский университет имени Н.И.Пирогова», Минздрава России, 117997, г. Москва, ул. Островитянова, дом 1

²ФБУЗ «Научно-исследовательский институт скорой помощи им. Н.В. Склифосовского Департамента здравоохранения г. Москвы»; Россия, 129090 Москва, Большая Сухаревская пл., 3

³Федеральное государственное бюджетное научное учреждение «Научный центр неврологии» 125367, Москва, Волоколамское шоссе, д. 80

⁴ФГБОУ ВО МГМСУ им. А.И. Евдокимова Минздрава России, Кафедра онкологии и лучевой терапии, 129128, г. Москва, ул. Будайская, д. 2

⁵Клинический центр «Челюстно-лицевой, реконструктивно-восстановительной хирургии», 127206, г.Москва, ул. Вучетича, д. 9а

⁶UNclinic, 127349, г. Москва, ул. Мурановская, д.5

Контакты: Лукьянчиков Виктор Александрович – e-mail: vik-luk@yandex.ru

双侧颈动脉副神经节瘤的外科治疗

V.A. Lukyanchikov^{1,2,3}, T.A. Shatokhin^{1,2,3}, D.N. Reshetov^{3,4}, F.A. Larkin^{1,3},
Z.A. Kulov³, R.N. Fedotov⁵, A.L. Karagozyan⁶, V.V. Krylov^{1,2,3}

¹FSAEI HE The Russian National Research Medical University named after N.I. Pirogov of the Ministry of Health of the Russian Federation, Moscow, Russia

²FBHI Sklifosovsky Research Institute for Emergency Medicine, Moscow, Russia

³Federal State Budgetary Research Institution Research Center of Neurology, Moscow, Russia

⁴Department of Oncology and Radiation Therapy, FSBEI HE Moscow State University of Medicine and Dentistry named after A.I. Evdokimov of the Ministry of Health of the Russian Federation, Moscow, Russia

⁵Clinical Center of Maxillofacial, Reconstructive, and Plastic Surgery, Moscow, Russia

⁶UNclinic LLC, Moscow, Russia

通讯作者: Lukyanchikov Victor Alexandrovich —mail: vik-luk@yandex.ru

We present a rare case of surgical treatment of bilateral carotid paraganglioma (chemodectoma, glomus tumor) and summarize scientific literature data on diagnostic methods and treatment.

Case report. Patient M., 34 years old, complained of progressive growth of a painless mass in the anterolateral neck region on the right side. MRI scan revealed neck masses measuring 8x4x4 cm on the right, 3x2x1.7 cm on the left. Two-stage surgical excision of the neck masses was performed. The pathology report was consistent with bilateral carotid paraganglioma.

Conclusion. Patients with bilateral carotid paraganglioma, due to the tumor rarity, require careful preoperative examination with the choice of adequate surgical intervention to minimize the risks of neurologic and vascular complications.

Key words: chemodectoma, carotid paraganglioma, bilateral carotid paraganglioma, surgical treatment of bilateral carotid paraganglioma

Conflicts of interest. The authors have no conflicts of interest to declare.

Funding. There was no funding for this study

For citation: Lukyanchikov V.A., Shatokhin T.A., Reshetov D.N., Larkin F.A., Kulov Z.A., Fedotov R.N., Karagozyan A.L., Krylov V.V. Surgical treatment of bilateral carotid paraganglioma. Head and neck. Russian Journal. 2024;12(2):117–125

Doi: 10.25792/HN.2024.12.2.117-125

© Team of authors, 2024 / © Коллектив авторов, 2024

3.1.10. Neurosurgery, 3.1.15. Cardiovascular surgery / 3.1.10. Нейрохирургия, 3.1.15. Сердечно-сосудистая хирургия

Surgical treatment of bilateral carotid paraganglioma

V.A. Lukyanchikov^{1,2,3}, T.A. Shatokhin^{1,2,3}, D.N. Reshetov^{3,4}, F.A. Larkin^{1,3}, Z.A. Kulov³, R.N. Fedotov⁵, A.L. Karagozyan⁶, V.V. Krylov^{1,2,3}

¹FSAEI HE The Russian National Research Medical University named after N.I. Pirogov of the Ministry of Health of the Russian Federation, Moscow, Russia

²FBHI Sklifosovsky Research Institute for Emergency Medicine, Moscow, Russia

³Federal State Budgetary Research Institution Research Center of Neurology, Moscow, Russia

⁴Department of Oncology and Radiation Therapy, FSBEI HE Moscow State University of Medicine and Dentistry named after A.I. Evdokimov of the Ministry of Health of the Russian Federation, Moscow, Russia

⁵Clinical Center of Maxillofacial, Reconstructive, and Plastic Surgery, Moscow, Russia

⁶UNclinic LLC, Moscow, Russia

Contacts: Lukyanchikov Victor Alexandrovich —mail: vik-luk@yandex.ru

Хирургическое лечение двухсторонней каротидной паранглиомы

В.А. Лукьянчиков^{1,2,3}, Т.А. Шатохин^{1,2,3}, Д.Н. Решетов^{3,4}, Ф.А. Ларкин^{1,3}, З.А. Кулов³, Р.Н. Федотов⁵, А.Л. Карагозян⁶, В.В. Крылов^{1,2,3}

¹ФГАОУ ВО «Российский национальный исследовательский университет имени Н.И.Пирогова», Минздрава России, 117997, г. Москва, ул. Островитянова, дом 1

²ГБУЗ «Научно-исследовательский институт скорой помощи им. Н.В. Склифосовского Департамента здравоохранения г. Москвы»; Россия, 129090 Москва, Большая Сухаревская пл., 3

³Федеральное государственное бюджетное научное учреждение «Научный центр неврологии» 125367, Москва, Волоколамское шоссе, д. 80

⁴ФГБОУ ВО МГМСУ им. А.И. Евдокимова Минздрава России, Кафедра онкологии и лучевой терапии, 129128, г. Москва, ул. Будайская, д. 2

⁵Клинический центр «Челюстно-лицевой, реконструктивно-восстановительной хирургии», 127206, г.Москва, ул. Вучетича, д. 9а

⁶UNclinic, 127349, г. Москва, ул. Мурановская, д.5

Контакты: Лукьянчиков Виктор Александрович – e-mail: vik-luk@yandex.ru

Двустороннее лечение каротидной паранглиомы

V.A. Lukyanchikov^{1,2,3}, T.A. Shatokhin^{1,2,3}, D.N. Reshetov^{3,4}, F.A. Larkin^{1,3}, Z.A. Kulov³, R.N. Fedotov⁵, A.L. Karagozyan⁶, V.V. Krylov^{1,2,3}

¹FSAEI HE The Russian National Research Medical University named after N.I. Pirogov of the Ministry of Health of the Russian Federation, Moscow, Russia

²FBHI Sklifosovsky Research Institute for Emergency Medicine, Moscow, Russia

³Federal State Budgetary Research Institution Research Center of Neurology, Moscow, Russia

⁴Department of Oncology and Radiation Therapy, FSBEI HE Moscow State University of Medicine and Dentistry named after A.I. Evdokimov of the Ministry of Health of the Russian Federation, Moscow, Russia

⁵Clinical Center of Maxillofacial, Reconstructive, and Plastic Surgery, Moscow, Russia

⁶UNclinic LLC, Moscow, Russia

通讯作者: Lukyanchikov Victor Alexandrovich —mail: vik-luk@yandex.ru

We present a rare case of surgical treatment of bilateral carotid paraganglioma (chemodectoma, glomus tumor) and summarize scientific literature data on diagnostic methods and treatment.

Case report. Patient M., 34 years old, complained of progressive growth of a painless mass in the anterolateral neck region on the right side. MRI scan revealed neck masses measuring 8x4x4 cm on the right, 3x2x1.7 cm on the left. Two-stage surgical excision of the neck masses was performed. The pathology report was consistent with bilateral carotid paraganglioma.

Conclusion. Patients with bilateral carotid paraganglioma, due to the tumor rarity, require careful preoperative examination with the choice of adequate surgical intervention to minimize the risks of neurologic and vascular complications.

Key words: chemodectoma, carotid paraganglioma, bilateral carotid paraganglioma, surgical treatment of bilateral carotid paraganglioma

Conflicts of interest. The authors have no conflicts of interest to declare.

Funding. There was no funding for this study

For citation: Lukyanchikov V.A., Shatokhin T.A., Reshetov D.N., Larkin F.A., Kulov Z.A., Fedotov R.N., Karagozyan A.L., Krylov V.V. Surgical treatment of bilateral carotid paraganglioma. Head and neck. Russian Journal. 2024;12(2):117–125

Doi: 10.25792/HN.2024.12.2.117-125

© Team of authors, 2024 / © Коллектив авторов, 2024

3.1.10. Neurosurgery, 3.1.15. Cardiovascular surgery / 3.1.10. Нейрохирургия, 3.1.15. Сердечно-сосудистая хирургия

Surgical treatment of bilateral carotid paraganglioma

V.A. Lukyanchikov^{1,2,3}, T.A. Shatokhin^{1,2,3}, D.N. Reshetov^{3,4}, F.A. Larkin^{1,3},
Z.A. Kulov³, R.N. Fedotov⁵, A.L. Karagozyan⁶, V.V. Krylov^{1,2,3}

¹FSAEI HE The Russian National Research Medical University named after N.I. Pirogov of the Ministry of Health of the Russian Federation, Moscow, Russia

²FBHI Sklifosovsky Research Institute for Emergency Medicine, Moscow, Russia

³Federal State Budgetary Research Institution Research Center of Neurology, Moscow, Russia

⁴Department of Oncology and Radiation Therapy, FSBEI HE Moscow State University of Medicine and Dentistry named after A.I. Evdokimov of the Ministry of Health of the Russian Federation, Moscow, Russia

⁵Clinical Center of Maxillofacial, Reconstructive, and Plastic Surgery, Moscow, Russia

⁶UNclinic LLC, Moscow, Russia

Contacts: Lukyanchikov Victor Alexandrovich —mail: vik-luk@yandex.ru

Хирургическое лечение двухсторонней каротидной паранганглиомы

В.А. Лукьянчиков^{1,2,3}, Т.А. Шатохин^{1,2,3}, Д.Н. Решетов^{3,4}, Ф.А. Ларкин^{1,3},
З.А. Кулов³, Р.Н. Федотов⁵, А.Л. Карагозян⁶, В.В. Крылов^{1,2,3}

¹ФГАОУ ВО «Российский национальный исследовательский университет имени Н.И.Пирогова», Минздрава России, 117997, г. Москва, ул. Островитянова, дом 1

²ГБУЗ «Научно-исследовательский институт скорой помощи им. Н.В. Склифосовского Департамента здравоохранения г. Москвы»; Россия, 129090 Москва, Большая Сухаревская пл., 3

³Федеральное государственное бюджетное научное учреждение «Научный центр неврологии» 125367, Москва, Волоколамское шоссе, д. 80

⁴ФГБОУ ВО МГМСУ им. А.И. Евдокимова Минздрава России, Кафедра онкологии и лучевой терапии, 129128, г. Москва, ул. Будайская, д. 2

⁵Клинический центр «Челюстно-лицевой, реконструктивно-восстановительной хирургии», 127206, г.Москва, ул. Вучетича, д. 9а

⁶UNclinic, 127349, г. Москва, ул. Мурановская, д.5

Контакты: Лукьянчиков Виктор Александрович – e-mail: vik-luk@yandex.ru

双侧颈动脉副神经节瘤的外科治疗

V.A. Lukyanchikov^{1,2,3}, T.A. Shatokhin^{1,2,3}, D.N. Reshetov^{3,4}, F.A. Larkin^{1,3},
Z.A. Kulov³, R.N. Fedotov⁵, A.L. Karagozyan⁶, V.V. Krylov^{1,2,3}

¹FSAEI HE The Russian National Research Medical University named after N.I. Pirogov of the Ministry of Health of the Russian Federation, Moscow, Russia

²FBHI Sklifosovsky Research Institute for Emergency Medicine, Moscow, Russia

³Federal State Budgetary Research Institution Research Center of Neurology, Moscow, Russia

⁴Department of Oncology and Radiation Therapy, FSBEI HE Moscow State University of Medicine and Dentistry named after A.I. Evdokimov of the Ministry of Health of the Russian Federation, Moscow, Russia

⁵Clinical Center of Maxillofacial, Reconstructive, and Plastic Surgery, Moscow, Russia

⁶UNclinic LLC, Moscow, Russia

通讯作者: Lukyanchikov Victor Alexandrovich —mail: vik-luk@yandex.ru

We present a rare case of surgical treatment of bilateral carotid paraganglioma (chemodectoma, glomus tumor) and summarize scientific literature data on diagnostic methods and treatment.

Case report. Patient M., 34 years old, complained of progressive growth of a painless mass in the anterolateral neck region on the right side. MRI scan revealed neck masses measuring 8x4x4 cm on the right, 3x2x1.7 cm on the left. Two-stage surgical excision of the neck masses was performed. The pathology report was consistent with bilateral carotid paraganglioma.

Conclusion. Patients with bilateral carotid paraganglioma, due to the tumor rarity, require careful preoperative examination with the choice of adequate surgical intervention to minimize the risks of neurologic and vascular complications.

Key words: chemodectoma, carotid paraganglioma, bilateral carotid paraganglioma, surgical treatment of bilateral carotid paraganglioma

Conflicts of interest. The authors have no conflicts of interest to declare.

Funding. There was no funding for this study

For citation: Lukyanchikov V.A., Shatokhin T.A., Reshetov D.N., Larkin F.A., Kulov Z.A., Fedotov R.N., Karagozyan A.L., Krylov V.V. Surgical treatment of bilateral carotid paraganglioma. Head and neck. Russian Journal. 2024;12(2):117–125

Doi: 10.25792/HN.2024.12.2.117-125

© Team of authors, 2024 / © Коллектив авторов, 2024

3.1.10. Neurosurgery, 3.1.15. Cardiovascular surgery / 3.1.10. Нейрохирургия, 3.1.15. Сердечно-сосудистая хирургия

Surgical treatment of bilateral carotid paraganglioma

V.A. Lukyanchikov^{1,2,3}, T.A. Shatokhin^{1,2,3}, D.N. Reshetov^{3,4}, F.A. Larkin^{1,3}, Z.A. Kulov³, R.N. Fedotov⁵, A.L. Karagozyan⁶, V.V. Krylov^{1,2,3}

¹FSAEI HE The Russian National Research Medical University named after N.I. Pirogov of the Ministry of Health of the Russian Federation, Moscow, Russia

²FBHI Sklifosovsky Research Institute for Emergency Medicine, Moscow, Russia

³Federal State Budgetary Research Institution Research Center of Neurology, Moscow, Russia

⁴Department of Oncology and Radiation Therapy, FSBEI HE Moscow State University of Medicine and Dentistry named after A.I. Evdokimov of the Ministry of Health of the Russian Federation, Moscow, Russia

⁵Clinical Center of Maxillofacial, Reconstructive, and Plastic Surgery, Moscow, Russia

⁶UNclinic LLC, Moscow, Russia

Contacts: Lukyanchikov Victor Alexandrovich —mail: vik-luk@yandex.ru

Хирургическое лечение двухсторонней каротидной параганглиомы

В.А. Лукьянчиков^{1,2,3}, Т.А. Шатохин^{1,2,3}, Д.Н. Решетов^{3,4}, Ф.А. Ларкин^{1,3}, З.А. Кулов³, Р.Н. Федотов⁵, А.Л. Карагозян⁶, В.В. Крылов^{1,2,3}

¹ФГАОУ ВО «Российский национальный исследовательский университет имени Н.И.Пирогова», Минздрава России, 117997, г. Москва, ул. Островитянова, дом 1

²ГБУЗ «Научно-исследовательский институт скорой помощи им. Н.В. Склифосовского Департамента здравоохранения г. Москвы»; Россия, 129090 Москва, Большая Сухаревская пл., 3

³Федеральное государственное бюджетное научное учреждение «Научный центр неврологии» 125367, Москва, Волоколамское шоссе, д. 80

⁴ФГБОУ ВО МГМСУ им. А.И. Евдокимова Минздрава России, Кафедра онкологии и лучевой терапии, 129128, г. Москва, ул. Будайская, д. 2

⁵Клинический центр «Челюстно-лицевой, реконструктивно-восстановительной хирургии», 127206, г.Москва, ул. Вучетича, д. 9а

⁶UNclinic, 127349, г. Москва, ул. Мурановская, д.5

Контакты: Лукьянчиков Виктор Александрович – e-mail: vik-luk@yandex.ru

Двустороннее лечение параганглиомы каротидных артерий

V.A. Lukyanchikov^{1,2,3}, T.A. Shatokhin^{1,2,3}, D.N. Reshetov^{3,4}, F.A. Larkin^{1,3}, Z.A. Kulov³, R.N. Fedotov⁵, A.L. Karagozyan⁶, V.V. Krylov^{1,2,3}

¹FSAEI HE The Russian National Research Medical University named after N.I. Pirogov of the Ministry of Health of the Russian Federation, Moscow, Russia

²FBHI Sklifosovsky Research Institute for Emergency Medicine, Moscow, Russia

³Federal State Budgetary Research Institution Research Center of Neurology, Moscow, Russia

⁴Department of Oncology and Radiation Therapy, FSBEI HE Moscow State University of Medicine and Dentistry named after A.I. Evdokimov of the Ministry of Health of the Russian Federation, Moscow, Russia

⁵Clinical Center of Maxillofacial, Reconstructive, and Plastic Surgery, Moscow, Russia

⁶UNclinic LLC, Moscow, Russia

通讯作者: Lukyanchikov Victor Alexandrovich —mail: vik-luk@yandex.ru

We present a rare case of surgical treatment of bilateral carotid paraganglioma (chemodectoma, glomus tumor) and summarize scientific literature data on diagnostic methods and treatment.

Case report. Patient M., 34 years old, complained of progressive growth of a painless mass in the anterolateral neck region on the right side. MRI scan revealed neck masses measuring 8x4x4 cm on the right, 3x2x1.7 cm on the left. Two-stage surgical excision of the neck masses was performed. The pathology report was consistent with bilateral carotid paraganglioma.

Conclusion. Patients with bilateral carotid paraganglioma, due to the tumor rarity, require careful preoperative examination with the choice of adequate surgical intervention to minimize the risks of neurologic and vascular complications.

Key words: chemodectoma, carotid paraganglioma, bilateral carotid paraganglioma, surgical treatment of bilateral carotid paraganglioma

Conflicts of interest. The authors have no conflicts of interest to declare.

Funding. There was no funding for this study

For citation: Lukyanchikov V.A., Shatokhin T.A., Reshetov D.N., Larkin F.A., Kulov Z.A., Fedotov R.N., Karagozyan A.L., Krylov V.V. Surgical treatment of bilateral carotid paraganglioma. Head and neck. Russian Journal. 2024;12(2):117–125

Doi: 10.25792/HN.2024.12.2.117-125

© Team of authors, 2024 / © Коллектив авторов, 2024

3.1.10. Neurosurgery, 3.1.15. Cardiovascular surgery / 3.1.10. Нейрохирургия, 3.1.15. Сердечно-сосудистая хирургия

Surgical treatment of bilateral carotid paraganglioma

V.A. Lukyanchikov^{1,2,3}, T.A. Shatokhin^{1,2,3}, D.N. Reshetov^{3,4}, F.A. Larkin^{1,3}, Z.A. Kulov³, R.N. Fedotov⁵, A.L. Karagozyan⁶, V.V. Krylov^{1,2,3}

¹FSAEI HE The Russian National Research Medical University named after N.I. Pirogov of the Ministry of Health of the Russian Federation, Moscow, Russia

²FBHI Sklifosovsky Research Institute for Emergency Medicine, Moscow, Russia

³Federal State Budgetary Research Institution Research Center of Neurology, Moscow, Russia

⁴Department of Oncology and Radiation Therapy, FSBEI HE Moscow State University of Medicine and Dentistry named after A.I. Evdokimov of the Ministry of Health of the Russian Federation, Moscow, Russia

⁵Clinical Center of Maxillofacial, Reconstructive, and Plastic Surgery, Moscow, Russia

⁶UNclinic LLC, Moscow, Russia

Contacts: Lukyanchikov Victor Alexandrovich —mail: vik-luk@yandex.ru

Хирургическое лечение двухсторонней каротидной паранганглиомы

В.А. Лукьянчиков^{1,2,3}, Т.А. Шатохин^{1,2,3}, Д.Н. Решетов^{3,4}, Ф.А. Ларкин^{1,3}, З.А. Кулов³, Р.Н. Федотов⁵, А.Л. Карагозян⁶, В.В. Крылов^{1,2,3}

¹ФГАОУ ВО «Российский национальный исследовательский университет имени Н.И.Пирогова», Минздрава России, 117997, г. Москва, ул. Островитянова, дом 1

²ФБУЗ «Научно-исследовательский институт скорой помощи им. Н.В. Склифосовского Департамента здравоохранения г. Москвы»; Россия, 129090 Москва, Большая Сухаревская пл., 3

³Федеральное государственное бюджетное научное учреждение «Научный центр неврологии» 125367, Москва, Волоколамское шоссе, д. 80

⁴ФГБОУ ВО МГМСУ им. А.И. Евдокимова Минздрава России, Кафедра онкологии и лучевой терапии, 129128, г. Москва, ул. Будайская, д. 2

⁵Клинический центр «Челюстно-лицевой, реконструктивно-восстановительной хирургии», 127206, г.Москва, ул. Вучетича, д. 9а

⁶UNclinic, 127349, г. Москва, ул. Мурановская, д.5

Контакты: Лукьянчиков Виктор Александрович – e-mail: vik-luk@yandex.ru

双侧颈动脉副神经节瘤的外科治疗

V.A. Lukyanchikov^{1,2,3}, T.A. Shatokhin^{1,2,3}, D.N. Reshetov^{3,4}, F.A. Larkin^{1,3}, Z.A. Kulov³, R.N. Fedotov⁵, A.L. Karagozyan⁶, V.V. Krylov^{1,2,3}

¹FSAEI HE The Russian National Research Medical University named after N.I. Pirogov of the Ministry of Health of the Russian Federation, Moscow, Russia

²FBHI Sklifosovsky Research Institute for Emergency Medicine, Moscow, Russia

³Federal State Budgetary Research Institution Research Center of Neurology, Moscow, Russia

⁴Department of Oncology and Radiation Therapy, FSBEI HE Moscow State University of Medicine and Dentistry named after A.I. Evdokimov of the Ministry of Health of the Russian Federation, Moscow, Russia

⁵Clinical Center of Maxillofacial, Reconstructive, and Plastic Surgery, Moscow, Russia

⁶UNclinic LLC, Moscow, Russia

通讯作者: Lukyanchikov Victor Alexandrovich —mail: vik-luk@yandex.ru

We present a rare case of surgical treatment of bilateral carotid paraganglioma (chemodectoma, glomus tumor) and summarize scientific literature data on diagnostic methods and treatment.

Case report. Patient M., 34 years old, complained of progressive growth of a painless mass in the anterolateral neck region on the right side. MRI scan revealed neck masses measuring 8x4x4 cm on the right, 3x2x1.7 cm on the left. Two-stage surgical excision of the neck masses was performed. The pathology report was consistent with bilateral carotid paraganglioma.

Conclusion. Patients with bilateral carotid paraganglioma, due to the tumor rarity, require careful preoperative examination with the choice of adequate surgical intervention to minimize the risks of neurologic and vascular complications.

Key words: chemodectoma, carotid paraganglioma, bilateral carotid paraganglioma, surgical treatment of bilateral carotid paraganglioma

Conflicts of interest. The authors have no conflicts of interest to declare.

Funding. There was no funding for this study

For citation: Lukyanchikov V.A., Shatokhin T.A., Reshetov D.N., Larkin F.A., Kulov Z.A., Fedotov R.N., Karagozyan A.L., Krylov V.V. Surgical treatment of bilateral carotid paraganglioma. Head and neck. Russian Journal. 2024;12(2):117–125

Doi: 10.25792/HN.2024.12.2.117-125

© Team of authors, 2024 / © Коллектив авторов, 2024

3.1.10. Neurosurgery, 3.1.15. Cardiovascular surgery / 3.1.10. Нейрохирургия, 3.1.15. Сердечно-сосудистая хирургия

Surgical treatment of bilateral carotid paraganglioma

V.A. Lukyanchikov^{1,2,3}, T.A. Shatokhin^{1,2,3}, D.N. Reshetov^{3,4}, F.A. Larkin^{1,3},
Z.A. Kulov³, R.N. Fedotov⁵, A.L. Karagozyan⁶, V.V. Krylov^{1,2,3}

¹FSAEI HE The Russian National Research Medical University named after N.I. Pirogov of the Ministry of Health of the Russian Federation, Moscow, Russia

²FBHI Sklifosovsky Research Institute for Emergency Medicine, Moscow, Russia

³Federal State Budgetary Research Institution Research Center of Neurology, Moscow, Russia

⁴Department of Oncology and Radiation Therapy, FSBEI HE Moscow State University of Medicine and Dentistry named after A.I. Evdokimov of the Ministry of Health of the Russian Federation, Moscow, Russia

⁵Clinical Center of Maxillofacial, Reconstructive, and Plastic Surgery, Moscow, Russia

⁶UNclinic LLC, Moscow, Russia

Contacts: Lukyanchikov Victor Alexandrovich —mail: vik-luk@yandex.ru

Хирургическое лечение двухсторонней каротидной паранганглиомы

В.А. Лукьянчиков^{1,2,3}, Т.А. Шатохин^{1,2,3}, Д.Н. Решетов^{3,4}, Ф.А. Ларкин^{1,3},
З.А. Кулов³, Р.Н. Федотов⁵, А.Л. Карагозян⁶, В.В. Крылов^{1,2,3}

¹ФГАОУ ВО «Российский национальный исследовательский университет имени Н.И.Пирогова», Минздрава России, 117997, г. Москва, ул. Островитянова, дом 1

²ГБУЗ «Научно-исследовательский институт скорой помощи им. Н.В. Склифосовского Департамента здравоохранения г. Москвы»; Россия, 129090 Москва, Большая Сухаревская пл., 3

³Федеральное государственное бюджетное научное учреждение «Научный центр неврологии» 125367, Москва, Волоколамское шоссе, д. 80

⁴ФГБОУ ВО МГМСУ им. А.И. Евдокимова Минздрава России, Кафедра онкологии и лучевой терапии, 129128, г. Москва, ул. Будайская, д. 2

⁵Клинический центр «Челюстно-лицевой, реконструктивно-восстановительной хирургии», 127206, г.Москва, ул. Вучетича, д. 9а

⁶UNclinic, 127349, г. Москва, ул. Мурановская, д.5

Контакты: Лукьянчиков Виктор Александрович – e-mail: vik-luk@yandex.ru

Двустороннее лечение каротидной паранганглиомы

V.A. Lukyanchikov^{1,2,3}, T.A. Shatokhin^{1,2,3}, D.N. Reshetov^{3,4}, F.A. Larkin^{1,3},
Z.A. Kulov³, R.N. Fedotov⁵, A.L. Karagozyan⁶, V.V. Krylov^{1,2,3}

¹FSAEI HE The Russian National Research Medical University named after N.I. Pirogov of the Ministry of Health of the Russian Federation, Moscow, Russia

²FBHI Sklifosovsky Research Institute for Emergency Medicine, Moscow, Russia

³Federal State Budgetary Research Institution Research Center of Neurology, Moscow, Russia

⁴Department of Oncology and Radiation Therapy, FSBEI HE Moscow State University of Medicine and Dentistry named after A.I. Evdokimov of the Ministry of Health of the Russian Federation, Moscow, Russia

⁵Clinical Center of Maxillofacial, Reconstructive, and Plastic Surgery, Moscow, Russia

⁶UNclinic LLC, Moscow, Russia

通讯作者: Lukyanchikov Victor Alexandrovich —mail: vik-luk@yandex.ru

We present a rare case of surgical treatment of bilateral carotid paraganglioma (chemodectoma, glomus tumor) and summarize scientific literature data on diagnostic methods and treatment.

Case report. Patient M., 34 years old, complained of progressive growth of a painless mass in the anterolateral neck region on the right side. MRI scan revealed neck masses measuring 8x4x4 cm on the right, 3x2x1.7 cm on the left. Two-stage surgical excision of the neck masses was performed. The pathology report was consistent with bilateral carotid paraganglioma.

Conclusion. Patients with bilateral carotid paraganglioma, due to the tumor rarity, require careful preoperative examination with the choice of adequate surgical intervention to minimize the risks of neurologic and vascular complications.

Key words: chemodectoma, carotid paraganglioma, bilateral carotid paraganglioma, surgical treatment of bilateral carotid paraganglioma

Conflicts of interest. The authors have no conflicts of interest to declare.

Funding. There was no funding for this study

For citation: Lukyanchikov V.A., Shatokhin T.A., Reshetov D.N., Larkin F.A., Kulov Z.A., Fedotov R.N., Karagozyan A.L., Krylov V.V. Surgical treatment of bilateral carotid paraganglioma. Head and neck. Russian Journal. 2024;12(2):117–125

Doi: 10.25792/HN.2024.12.2.117-125

© Team of authors, 2024 / © Коллектив авторов, 2024

3.1.10. Neurosurgery, 3.1.15. Cardiovascular surgery / 3.1.10. Нейрохирургия, 3.1.15. Сердечно-сосудистая хирургия

Surgical treatment of bilateral carotid paraganglioma

V.A. Lukyanchikov^{1,2,3}, T.A. Shatokhin^{1,2,3}, D.N. Reshetov^{3,4}, F.A. Larkin^{1,3}, Z.A. Kulov³, R.N. Fedotov⁵, A.L. Karagozyan⁶, V.V. Krylov^{1,2,3}

¹FSAEI HE The Russian National Research Medical University named after N.I. Pirogov of the Ministry of Health of the Russian Federation, Moscow, Russia

²FBHI Sklifosovsky Research Institute for Emergency Medicine, Moscow, Russia

³Federal State Budgetary Research Institution Research Center of Neurology, Moscow, Russia

⁴Department of Oncology and Radiation Therapy, FSBEI HE Moscow State University of Medicine and Dentistry named after A.I. Evdokimov of the Ministry of Health of the Russian Federation, Moscow, Russia

⁵Clinical Center of Maxillofacial, Reconstructive, and Plastic Surgery, Moscow, Russia

⁶UNclinic LLC, Moscow, Russia

Contacts: Lukyanchikov Victor Alexandrovich —mail: vik-luk@yandex.ru

Хирургическое лечение двухсторонней каротидной паранганглиомы

В.А. Лукьянчиков^{1,2,3}, Т.А. Шатохин^{1,2,3}, Д.Н. Решетов^{3,4}, Ф.А. Ларкин^{1,3}, З.А. Кулов³, Р.Н. Федотов⁵, А.Л. Карагозян⁶, В.В. Крылов^{1,2,3}

¹ФГАОУ ВО «Российский национальный исследовательский университет имени Н.И.Пирогова», Минздрава России, 117997, г. Москва, ул. Островитянова, дом 1

²ФБУЗ «Научно-исследовательский институт скорой помощи им. Н.В. Склифосовского Департамента здравоохранения г. Москвы»; Россия, 129090 Москва, Большая Сухаревская пл., 3

³Федеральное государственное бюджетное научное учреждение «Научный центр неврологии» 125367, Москва, Волоколамское шоссе, д. 80

⁴ФГБОУ ВО МГМСУ им. А.И. Евдокимова Минздрава России, Кафедра онкологии и лучевой терапии, 129128, г. Москва, ул. Будайская, д. 2

⁵Клинический центр «Челюстно-лицевой, реконструктивно-восстановительной хирургии», 127206, г.Москва, ул. Вучетича, д. 9а

⁶UNclinic, 127349, г. Москва, ул. Мурановская, д.5

Контакты: Лукьянчиков Виктор Александрович – e-mail: vik-luk@yandex.ru

双侧颈动脉副神经节瘤的外科治疗

V.A. Lukyanchikov^{1,2,3}, T.A. Shatokhin^{1,2,3}, D.N. Reshetov^{3,4}, F.A. Larkin^{1,3}, Z.A. Kulov³, R.N. Fedotov⁵, A.L. Karagozyan⁶, V.V. Krylov^{1,2,3}

¹FSAEI HE The Russian National Research Medical University named after N.I. Pirogov of the Ministry of Health of the Russian Federation, Moscow, Russia

²FBHI Sklifosovsky Research Institute for Emergency Medicine, Moscow, Russia

³Federal State Budgetary Research Institution Research Center of Neurology, Moscow, Russia

⁴Department of Oncology and Radiation Therapy, FSBEI HE Moscow State University of Medicine and Dentistry named after A.I. Evdokimov of the Ministry of Health of the Russian Federation, Moscow, Russia

⁵Clinical Center of Maxillofacial, Reconstructive, and Plastic Surgery, Moscow, Russia

⁶UNclinic LLC, Moscow, Russia

通讯作者: Lukyanchikov Victor Alexandrovich —mail: vik-luk@yandex.ru

We present a rare case of surgical treatment of bilateral carotid paraganglioma (chemodectoma, glomus tumor) and summarize scientific literature data on diagnostic methods and treatment.

Case report. Patient M., 34 years old, complained of progressive growth of a painless mass in the anterolateral neck region on the right side. MRI scan revealed neck masses measuring 8x4x4 cm on the right, 3x2x1.7 cm on the left. Two-stage surgical excision of the neck masses was performed. The pathology report was consistent with bilateral carotid paraganglioma.

Conclusion. Patients with bilateral carotid paraganglioma, due to the tumor rarity, require careful preoperative examination with the choice of adequate surgical intervention to minimize the risks of neurologic and vascular complications.

Key words: chemodectoma, carotid paraganglioma, bilateral carotid paraganglioma, surgical treatment of bilateral carotid paraganglioma

Conflicts of interest. The authors have no conflicts of interest to declare.

Funding. There was no funding for this study

For citation: Lukyanchikov V.A., Shatokhin T.A., Reshetov D.N., Larkin F.A., Kulov Z.A., Fedotov R.N., Karagozyan A.L., Krylov V.V. Surgical treatment of bilateral carotid paraganglioma. Head and neck. Russian Journal. 2024;12(2):117–125

Doi: 10.25792/HN.2024.12.2.117-125

© Team of authors, 2024 / © Коллектив авторов, 2024

3.1.10. Neurosurgery, 3.1.15. Cardiovascular surgery / 3.1.10. Нейрохирургия, 3.1.15. Сердечно-сосудистая хирургия

Surgical treatment of bilateral carotid paraganglioma

V.A. Lukyanchikov^{1,2,3}, T.A. Shatokhin^{1,2,3}, D.N. Reshetov^{3,4}, F.A. Larkin^{1,3}, Z.A. Kulov³, R.N. Fedotov⁵, A.L. Karagozyan⁶, V.V. Krylov^{1,2,3}

¹FSAEI HE The Russian National Research Medical University named after N.I. Pirogov of the Ministry of Health of the Russian Federation, Moscow, Russia

²FBHI Sklifosovsky Research Institute for Emergency Medicine, Moscow, Russia

³Federal State Budgetary Research Institution Research Center of Neurology, Moscow, Russia

⁴Department of Oncology and Radiation Therapy, FSBEI HE Moscow State University of Medicine and Dentistry named after A.I. Evdokimov of the Ministry of Health of the Russian Federation, Moscow, Russia

⁵Clinical Center of Maxillofacial, Reconstructive, and Plastic Surgery, Moscow, Russia

⁶UNclinic LLC, Moscow, Russia

Contacts: Lukyanchikov Victor Alexandrovich —mail: vik-luk@yandex.ru

Хирургическое лечение двухсторонней каротидной параганглиомы

В.А. Лукьянчиков^{1,2,3}, Т.А. Шатохин^{1,2,3}, Д.Н. Решетов^{3,4}, Ф.А. Ларкин^{1,3}, З.А. Кулов³, Р.Н. Федотов⁵, А.Л. Карагозян⁶, В.В. Крылов^{1,2,3}

¹ФГАОУ ВО «Российский национальный исследовательский университет имени Н.И.Пирогова», Минздрава России, 117997, г. Москва, ул. Островитянова, дом 1

²ГБУЗ «Научно-исследовательский институт скорой помощи им. Н.В. Склифосовского Департамента здравоохранения г. Москвы»; Россия, 129090 Москва, Большая Сухаревская пл., 3

³Федеральное государственное бюджетное научное учреждение «Научный центр неврологии» 125367, Москва, Волоколамское шоссе, д. 80

⁴ФГБОУ ВО МГМСУ им. А.И. Евдокимова Минздрава России, Кафедра онкологии и лучевой терапии, 129128, г. Москва, ул. Будайская, д. 2

⁵Клинический центр «Челюстно-лицевой, реконструктивно-восстановительной хирургии», 127206, г.Москва, ул. Вучетича, д. 9а

⁶UNclinic, 127349, г. Москва, ул. Мурановская, д.5

Контакты: Лукьянчиков Виктор Александрович – e-mail: vik-luk@yandex.ru

Двустороннее лечение параганглиомы каротидных нервов

V.A. Lukyanchikov^{1,2,3}, T.A. Shatokhin^{1,2,3}, D.N. Reshetov^{3,4}, F.A. Larkin^{1,3}, Z.A. Kulov³, R.N. Fedotov⁵, A.L. Karagozyan⁶, V.V. Krylov^{1,2,3}

¹FSAEI HE The Russian National Research Medical University named after N.I. Pirogov of the Ministry of Health of the Russian Federation, Moscow, Russia

²FBHI Sklifosovsky Research Institute for Emergency Medicine, Moscow, Russia

³Federal State Budgetary Research Institution Research Center of Neurology, Moscow, Russia

⁴Department of Oncology and Radiation Therapy, FSBEI HE Moscow State University of Medicine and Dentistry named after A.I. Evdokimov of the Ministry of Health of the Russian Federation, Moscow, Russia

⁵Clinical Center of Maxillofacial, Reconstructive, and Plastic Surgery, Moscow, Russia

⁶UNclinic LLC, Moscow, Russia

通讯作者: Lukyanchikov Victor Alexandrovich —mail: vik-luk@yandex.ru

We present a rare case of surgical treatment of bilateral carotid paraganglioma (chemodectoma, glomus tumor) and summarize scientific literature data on diagnostic methods and treatment.

Case report. Patient M., 34 years old, complained of progressive growth of a painless mass in the anterolateral neck region on the right side. MRI scan revealed neck masses measuring 8x4x4 cm on the right, 3x2x1.7 cm on the left. Two-stage surgical excision of the neck masses was performed. The pathology report was consistent with bilateral carotid paraganglioma.

Conclusion. Patients with bilateral carotid paraganglioma, due to the tumor rarity, require careful preoperative examination with the choice of adequate surgical intervention to minimize the risks of neurologic and vascular complications.

Key words: chemodectoma, carotid paraganglioma, bilateral carotid paraganglioma, surgical treatment of bilateral carotid paraganglioma

Conflicts of interest. The authors have no conflicts of interest to declare.

Funding. There was no funding for this study

For citation: Lukyanchikov V.A., Shatokhin T.A., Reshetov D.N., Larkin F.A., Kulov Z.A., Fedotov R.N., Karagozyan A.L., Krylov V.V. Surgical treatment of bilateral carotid paraganglioma. Head and neck. Russian Journal. 2024;12(2):117–125

Doi: 10.25792/HN.2024.12.2.117-125

© Team of authors, 2024 / © Коллектив авторов, 2024

3.1.10. Neurosurgery, 3.1.15. Cardiovascular surgery / 3.1.10. Нейрохирургия, 3.1.15. Сердечно-сосудистая хирургия

Surgical treatment of bilateral carotid paraganglioma

V.A. Lukyanchikov^{1,2,3}, T.A. Shatokhin^{1,2,3}, D.N. Reshetov^{3,4}, F.A. Larkin^{1,3},
Z.A. Kulov³, R.N. Fedotov⁵, A.L. Karagozyan⁶, V.V. Krylov^{1,2,3}

¹FSAEI HE The Russian National Research Medical University named after N.I. Pirogov of the Ministry of Health of the Russian Federation, Moscow, Russia

²FBHI Sklifosovsky Research Institute for Emergency Medicine, Moscow, Russia

³Federal State Budgetary Research Institution Research Center of Neurology, Moscow, Russia

⁴Department of Oncology and Radiation Therapy, FSBEI HE Moscow State University of Medicine and Dentistry named after A.I. Evdokimov of the Ministry of Health of the Russian Federation, Moscow, Russia

⁵Clinical Center of Maxillofacial, Reconstructive, and Plastic Surgery, Moscow, Russia

⁶UNclinic LLC, Moscow, Russia

Contacts: Lukyanchikov Victor Alexandrovich —mail: vik-luk@yandex.ru

Хирургическое лечение двухсторонней каротидной паранганглиомы

В.А. Лукьянчиков^{1,2,3}, Т.А. Шатохин^{1,2,3}, Д.Н. Решетов^{3,4}, Ф.А. Ларкин^{1,3},
З.А. Кулов³, Р.Н. Федотов⁵, А.Л. Карагозян⁶, В.В. Крылов^{1,2,3}

¹ФГАОУ ВО «Российский национальный исследовательский университет имени Н.И.Пирогова», Минздрава России, 117997, г. Москва, ул. Островитянова, дом 1

²ФБУЗ «Научно-исследовательский институт скорой помощи им. Н.В. Склифосовского Департамента здравоохранения г. Москвы»; Россия, 129090 Москва, Большая Сухаревская пл., 3

³Федеральное государственное бюджетное научное учреждение «Научный центр неврологии» 125367, Москва, Волоколамское шоссе, д. 80

⁴ФГБОУ ВО МГМСУ им. А.И. Евдокимова Минздрава России, Кафедра онкологии и лучевой терапии, 129128, г. Москва, ул. Будайская, д. 2

⁵Клинический центр «Челюстно-лицевой, реконструктивно-восстановительной хирургии», 127206, г.Москва, ул. Вучетича, д. 9а

⁶UNclinic, 127349, г. Москва, ул. Мурановская, д.5

Контакты: Лукьянчиков Виктор Александрович – e-mail: vik-luk@yandex.ru

双侧颈动脉副神经节瘤的外科治疗

V.A. Lukyanchikov^{1,2,3}, T.A. Shatokhin^{1,2,3}, D.N. Reshetov^{3,4}, F.A. Larkin^{1,3},
Z.A. Kulov³, R.N. Fedotov⁵, A.L. Karagozyan⁶, V.V. Krylov^{1,2,3}

¹FSAEI HE The Russian National Research Medical University named after N.I. Pirogov of the Ministry of Health of the Russian Federation, Moscow, Russia

²FBHI Sklifosovsky Research Institute for Emergency Medicine, Moscow, Russia

³Federal State Budgetary Research Institution Research Center of Neurology, Moscow, Russia

⁴Department of Oncology and Radiation Therapy, FSBEI HE Moscow State University of Medicine and Dentistry named after A.I. Evdokimov of the Ministry of Health of the Russian Federation, Moscow, Russia

⁵Clinical Center of Maxillofacial, Reconstructive, and Plastic Surgery, Moscow, Russia

⁶UNclinic LLC, Moscow, Russia

通讯作者: Lukyanchikov Victor Alexandrovich —mail: vik-luk@yandex.ru

We present a rare case of surgical treatment of bilateral carotid paraganglioma (chemodectoma, glomus tumor) and summarize scientific literature data on diagnostic methods and treatment.

Case report. Patient M., 34 years old, complained of progressive growth of a painless mass in the anterolateral neck region on the right side. MRI scan revealed neck masses measuring 8x4x4 cm on the right, 3x2x1.7 cm on the left. Two-stage surgical excision of the neck masses was performed. The pathology report was consistent with bilateral carotid paraganglioma.

Conclusion. Patients with bilateral carotid paraganglioma, due to the tumor rarity, require careful preoperative examination with the choice of adequate surgical intervention to minimize the risks of neurologic and vascular complications.

Key words: chemodectoma, carotid paraganglioma, bilateral carotid paraganglioma, surgical treatment of bilateral carotid paraganglioma

Conflicts of interest. The authors have no conflicts of interest to declare.

Funding. There was no funding for this study

For citation: Lukyanchikov V.A., Shatokhin T.A., Reshetov D.N., Larkin F.A., Kulov Z.A., Fedotov R.N., Karagozyan A.L., Krylov V.V. Surgical treatment of bilateral carotid paraganglioma. Head and neck. Russian Journal. 2024;12(2):117–125

Doi: 10.25792/HN.2024.12.2.117-125

© Team of authors, 2024 / © Коллектив авторов, 2024

3.1.10. Neurosurgery, 3.1.15. Cardiovascular surgery / 3.1.10. Нейрохирургия, 3.1.15. Сердечно-сосудистая хирургия

Surgical treatment of bilateral carotid paraganglioma

V.A. Lukyanchikov^{1,2,3}, T.A. Shatokhin^{1,2,3}, D.N. Reshetov^{3,4}, F.A. Larkin^{1,3}, Z.A. Kulov³, R.N. Fedotov⁵, A.L. Karagozyan⁶, V.V. Krylov^{1,2,3}

¹FSAEI HE The Russian National Research Medical University named after N.I. Pirogov of the Ministry of Health of the Russian Federation, Moscow, Russia

²FBHI Sklifosovsky Research Institute for Emergency Medicine, Moscow, Russia

³Federal State Budgetary Research Institution Research Center of Neurology, Moscow, Russia

⁴Department of Oncology and Radiation Therapy, FSBEI HE Moscow State University of Medicine and Dentistry named after A.I. Evdokimov of the Ministry of Health of the Russian Federation, Moscow, Russia

⁵Clinical Center of Maxillofacial, Reconstructive, and Plastic Surgery, Moscow, Russia

⁶UNclinic LLC, Moscow, Russia

Contacts: Lukyanchikov Victor Alexandrovich —mail: vik-luk@yandex.ru

Хирургическое лечение двухсторонней каротидной параганглиомы

В.А. Лукьянчиков^{1,2,3}, Т.А. Шатохин^{1,2,3}, Д.Н. Решетов^{3,4}, Ф.А. Ларкин^{1,3}, З.А. Кулов³, Р.Н. Федотов⁵, А.Л. Карагозян⁶, В.В. Крылов^{1,2,3}

¹ФГАОУ ВО «Российский национальный исследовательский университет имени Н.И.Пирогова», Минздрава России, 117997, г. Москва, ул. Островитянова, дом 1

²ГБУЗ «Научно-исследовательский институт скорой помощи им. Н.В. Склифосовского Департамента здравоохранения г. Москвы»; Россия, 129090 Москва, Большая Сухаревская пл., 3

³Федеральное государственное бюджетное научное учреждение «Научный центр неврологии» 125367, Москва, Волоколамское шоссе, д. 80

⁴ФГБОУ ВО МГМСУ им. А.И. Евдокимова Минздрава России, Кафедра онкологии и лучевой терапии, 129128, г. Москва, ул. Будайская, д. 2

⁵Клинический центр «Челюстно-лицевой, реконструктивно-восстановительной хирургии», 127206, г.Москва, ул. Вучетича, д. 9а

⁶UNclinic, 127349, г. Москва, ул. Мурановская, д.5

Контакты: Лукьянчиков Виктор Александрович – e-mail: vik-luk@yandex.ru

Двустороннее лечение параганглиомы каротидных артерий

V.A. Lukyanchikov^{1,2,3}, T.A. Shatokhin^{1,2,3}, D.N. Reshetov^{3,4}, F.A. Larkin^{1,3}, Z.A. Kulov³, R.N. Fedotov⁵, A.L. Karagozyan⁶, V.V. Krylov^{1,2,3}

¹FSAEI HE The Russian National Research Medical University named after N.I. Pirogov of the Ministry of Health of the Russian Federation, Moscow, Russia

²FBHI Sklifosovsky Research Institute for Emergency Medicine, Moscow, Russia

³Federal State Budgetary Research Institution Research Center of Neurology, Moscow, Russia

⁴Department of Oncology and Radiation Therapy, FSBEI HE Moscow State University of Medicine and Dentistry named after A.I. Evdokimov of the Ministry of Health of the Russian Federation, Moscow, Russia

⁵Clinical Center of Maxillofacial, Reconstructive, and Plastic Surgery, Moscow, Russia

⁶UNclinic LLC, Moscow, Russia

通讯作者: Lukyanchikov Victor Alexandrovich —mail: vik-luk@yandex.ru

We present a rare case of surgical treatment of bilateral carotid paraganglioma (chemodectoma, glomus tumor) and summarize scientific literature data on diagnostic methods and treatment.

Case report. Patient M., 34 years old, complained of progressive growth of a painless mass in the anterolateral neck region on the right side. MRI scan revealed neck masses measuring 8x4x4 cm on the right, 3x2x1.7 cm on the left. Two-stage surgical excision of the neck masses was performed. The pathology report was consistent with bilateral carotid paraganglioma.

Conclusion. Patients with bilateral carotid paraganglioma, due to the tumor rarity, require careful preoperative examination with the choice of adequate surgical intervention to minimize the risks of neurologic and vascular complications.

Key words: chemodectoma, carotid paraganglioma, bilateral carotid paraganglioma, surgical treatment of bilateral carotid paraganglioma

Conflicts of interest. The authors have no conflicts of interest to declare.

Funding. There was no funding for this study

For citation: Lukyanchikov V.A., Shatokhin T.A., Reshetov D.N., Larkin F.A., Kulov Z.A., Fedotov R.N., Karagozyan A.L., Krylov V.V. Surgical treatment of bilateral carotid paraganglioma. Head and neck. Russian Journal. 2024;12(2):117–125

Doi: 10.25792/HN.2024.12.2.117-125

© Team of authors, 2024 / © Коллектив авторов, 2024

3.1.10. Neurosurgery, 3.1.15. Cardiovascular surgery / 3.1.10. Нейрохирургия, 3.1.15. Сердечно-сосудистая хирургия

Surgical treatment of bilateral carotid paraganglioma

V.A. Lukyanchikov^{1,2,3}, T.A. Shatokhin^{1,2,3}, D.N. Reshetov^{3,4}, F.A. Larkin^{1,3}, Z.A. Kulov³, R.N. Fedotov⁵, A.L. Karagozyan⁶, V.V. Krylov^{1,2,3}

¹FSAEI HE The Russian National Research Medical University named after N.I. Pirogov of the Ministry of Health of the Russian Federation, Moscow, Russia

²FBHI Sklifosovsky Research Institute for Emergency Medicine, Moscow, Russia

³Federal State Budgetary Research Institution Research Center of Neurology, Moscow, Russia

⁴Department of Oncology and Radiation Therapy, FSBEI HE Moscow State University of Medicine and Dentistry named after A.I. Evdokimov of the Ministry of Health of the Russian Federation, Moscow, Russia

⁵Clinical Center of Maxillofacial, Reconstructive, and Plastic Surgery, Moscow, Russia

⁶UNclinic LLC, Moscow, Russia

Contacts: Lukyanchikov Victor Alexandrovich —mail: vik-luk@yandex.ru

Хирургическое лечение двухсторонней каротидной паранганглиомы

В.А. Лукьянчиков^{1,2,3}, Т.А. Шатохин^{1,2,3}, Д.Н. Решетов^{3,4}, Ф.А. Ларкин^{1,3}, З.А. Кулов³, Р.Н. Федотов⁵, А.Л. Карагозян⁶, В.В. Крылов^{1,2,3}

¹ФГАОУ ВО «Российский национальный исследовательский университет имени Н.И.Пирогова», Минздрава России, 117997, г. Москва, ул. Островитянова, дом 1

²ФБУЗ «Научно-исследовательский институт скорой помощи им. Н.В. Склифосовского Департамента здравоохранения г. Москвы»; Россия, 129090 Москва, Большая Сухаревская пл., 3

³Федеральное государственное бюджетное научное учреждение «Научный центр неврологии» 125367, Москва, Волоколамское шоссе, д. 80

⁴ФГБОУ ВО МГМСУ им. А.И. Евдокимова Минздрава России, Кафедра онкологии и лучевой терапии, 129128, г. Москва, ул. Будайская, д. 2

⁵Клинический центр «Челюстно-лицевой, реконструктивно-восстановительной хирургии», 127206, г.Москва, ул. Вучетича, д. 9а

⁶UNclinic, 127349, г. Москва, ул. Мурановская, д.5

Контакты: Лукьянчиков Виктор Александрович – e-mail: vik-luk@yandex.ru

双侧颈动脉副神经节瘤的外科治疗

V.A. Lukyanchikov^{1,2,3}, T.A. Shatokhin^{1,2,3}, D.N. Reshetov^{3,4}, F.A. Larkin^{1,3}, Z.A. Kulov³, R.N. Fedotov⁵, A.L. Karagozyan⁶, V.V. Krylov^{1,2,3}

¹FSAEI HE The Russian National Research Medical University named after N.I. Pirogov of the Ministry of Health of the Russian Federation, Moscow, Russia

²FBHI Sklifosovsky Research Institute for Emergency Medicine, Moscow, Russia

³Federal State Budgetary Research Institution Research Center of Neurology, Moscow, Russia

⁴Department of Oncology and Radiation Therapy, FSBEI HE Moscow State University of Medicine and Dentistry named after A.I. Evdokimov of the Ministry of Health of the Russian Federation, Moscow, Russia

⁵Clinical Center of Maxillofacial, Reconstructive, and Plastic Surgery, Moscow, Russia

⁶UNclinic LLC, Moscow, Russia

通讯作者: Lukyanchikov Victor Alexandrovich —mail: vik-luk@yandex.ru

We present a rare case of surgical treatment of bilateral carotid paraganglioma (chemodectoma, glomus tumor) and summarize scientific literature data on diagnostic methods and treatment.

Case report. Patient M., 34 years old, complained of progressive growth of a painless mass in the anterolateral neck region on the right side. MRI scan revealed neck masses measuring 8x4x4 cm on the right, 3x2x1.7 cm on the left. Two-stage surgical excision of the neck masses was performed. The pathology report was consistent with bilateral carotid paraganglioma.

Conclusion. Patients with bilateral carotid paraganglioma, due to the tumor rarity, require careful preoperative examination with the choice of adequate surgical intervention to minimize the risks of neurologic and vascular complications.

Key words: chemodectoma, carotid paraganglioma, bilateral carotid paraganglioma, surgical treatment of bilateral carotid paraganglioma

Conflicts of interest. The authors have no conflicts of interest to declare.

Funding. There was no funding for this study

For citation: Lukyanchikov V.A., Shatokhin T.A., Reshetov D.N., Larkin F.A., Kulov Z.A., Fedotov R.N., Karagozyan A.L., Krylov V.V. Surgical treatment of bilateral carotid paraganglioma. Head and neck. Russian Journal. 2024;12(2):117–125

Doi: 10.25792/HN.2024.12.2.117-125

© Team of authors, 2024 / © Коллектив авторов, 2024

3.1.10. Neurosurgery, 3.1.15. Cardiovascular surgery / 3.1.10. Нейрохирургия, 3.1.15. Сердечно-сосудистая хирургия

Surgical treatment of bilateral carotid paraganglioma

V.A. Lukyanchikov^{1,2,3}, T.A. Shatokhin^{1,2,3}, D.N. Reshetov^{3,4}, F.A. Larkin^{1,3}, Z.A. Kulov³, R.N. Fedotov⁵, A.L. Karagozyan⁶, V.V. Krylov^{1,2,3}

¹FSAEI HE The Russian National Research Medical University named after N.I. Pirogov of the Ministry of Health of the Russian Federation, Moscow, Russia

²FBHI Sklifosovsky Research Institute for Emergency Medicine, Moscow, Russia

³Federal State Budgetary Research Institution Research Center of Neurology, Moscow, Russia

⁴Department of Oncology and Radiation Therapy, FSBEI HE Moscow State University of Medicine and Dentistry named after A.I. Evdokimov of the Ministry of Health of the Russian Federation, Moscow, Russia

⁵Clinical Center of Maxillofacial, Reconstructive, and Plastic Surgery, Moscow, Russia

⁶UNclinic LLC, Moscow, Russia

Contacts: Lukyanchikov Victor Alexandrovich —mail: vik-luk@yandex.ru

Хирургическое лечение двухсторонней каротидной параганглиомы

В.А. Лукьянчиков^{1,2,3}, Т.А. Шатохин^{1,2,3}, Д.Н. Решетов^{3,4}, Ф.А. Ларкин^{1,3}, З.А. Кулов³, Р.Н. Федотов⁵, А.Л. Карагозян⁶, В.В. Крылов^{1,2,3}

¹ФГАОУ ВО «Российский национальный исследовательский университет имени Н.И.Пирогова», Минздрава России, 117997, г. Москва, ул. Островитянова, дом 1

²ГБУЗ «Научно-исследовательский институт скорой помощи им. Н.В. Склифосовского Департамента здравоохранения г. Москвы»; Россия, 129090 Москва, Большая Сухаревская пл., 3

³Федеральное государственное бюджетное научное учреждение «Научный центр неврологии» 125367, Москва, Волоколамское шоссе, д. 80

⁴ФГБОУ ВО МГМСУ им. А.И. Евдокимова Минздрава России, Кафедра онкологии и лучевой терапии, 129128, г. Москва, ул. Будайская, д. 2

⁵Клинический центр «Челюстно-лицевой, реконструктивно-восстановительной хирургии», 127206, г.Москва, ул. Вучетича, д. 9а

⁶UNclinic, 127349, г. Москва, ул. Мурановская, д.5

Контакты: Лукьянчиков Виктор Александрович – e-mail: vik-luk@yandex.ru

Двустороннее лечение параганглиомы каротидных нервов

V.A. Lukyanchikov^{1,2,3}, T.A. Shatokhin^{1,2,3}, D.N. Reshetov^{3,4}, F.A. Larkin^{1,3}, Z.A. Kulov³, R.N. Fedotov⁵, A.L. Karagozyan⁶, V.V. Krylov^{1,2,3}

¹FSAEI HE The Russian National Research Medical University named after N.I. Pirogov of the Ministry of Health of the Russian Federation, Moscow, Russia

²FBHI Sklifosovsky Research Institute for Emergency Medicine, Moscow, Russia

³Federal State Budgetary Research Institution Research Center of Neurology, Moscow, Russia

⁴Department of Oncology and Radiation Therapy, FSBEI HE Moscow State University of Medicine and Dentistry named after A.I. Evdokimov of the Ministry of Health of the Russian Federation, Moscow, Russia

⁵Clinical Center of Maxillofacial, Reconstructive, and Plastic Surgery, Moscow, Russia

⁶UNclinic LLC, Moscow, Russia

通讯作者: Lukyanchikov Victor Alexandrovich —mail: vik-luk@yandex.ru

We present a rare case of surgical treatment of bilateral carotid paraganglioma (chemodectoma, glomus tumor) and summarize scientific literature data on diagnostic methods and treatment.

Case report. Patient M., 34 years old, complained of progressive growth of a painless mass in the anterolateral neck region on the right side. MRI scan revealed neck masses measuring 8x4x4 cm on the right, 3x2x1.7 cm on the left. Two-stage surgical excision of the neck masses was performed. The pathology report was consistent with bilateral carotid paraganglioma.

Conclusion. Patients with bilateral carotid paraganglioma, due to the tumor rarity, require careful preoperative examination with the choice of adequate surgical intervention to minimize the risks of neurologic and vascular complications.

Key words: chemodectoma, carotid paraganglioma, bilateral carotid paraganglioma, surgical treatment of bilateral carotid paraganglioma

Conflicts of interest. The authors have no conflicts of interest to declare.

Funding. There was no funding for this study

For citation: Lukyanchikov V.A., Shatokhin T.A., Reshetov D.N., Larkin F.A., Kulov Z.A., Fedotov R.N., Karagozyan A.L., Krylov V.V. Surgical treatment of bilateral carotid paraganglioma. Head and neck. Russian Journal. 2024;12(2):117–125

Doi: 10.25792/HN.2024.12.2.117-125

© Team of authors, 2024 / © Коллектив авторов, 2024

3.1.10. Neurosurgery, 3.1.15. Cardiovascular surgery / 3.1.10. Нейрохирургия, 3.1.15. Сердечно-сосудистая хирургия

Surgical treatment of bilateral carotid paraganglioma

V.A. Lukyanchikov^{1,2,3}, T.A. Shatokhin^{1,2,3}, D.N. Reshetov^{3,4}, F.A. Larkin^{1,3},
Z.A. Kulov³, R.N. Fedotov⁵, A.L. Karagozyan⁶, V.V. Krylov^{1,2,3}

¹FSAEI HE The Russian National Research Medical University named after N.I. Pirogov of the Ministry of Health of the Russian Federation, Moscow, Russia

²FBHI Sklifosovsky Research Institute for Emergency Medicine, Moscow, Russia

³Federal State Budgetary Research Institution Research Center of Neurology, Moscow, Russia

⁴Department of Oncology and Radiation Therapy, FSBEI HE Moscow State University of Medicine and Dentistry named after A.I. Evdokimov of the Ministry of Health of the Russian Federation, Moscow, Russia

⁵Clinical Center of Maxillofacial, Reconstructive, and Plastic Surgery, Moscow, Russia

⁶UNclinic LLC, Moscow, Russia

Contacts: Lukyanchikov Victor Alexandrovich —mail: vik-luk@yandex.ru

Хирургическое лечение двухсторонней каротидной паранганглиомы

В.А. Лукьянчиков^{1,2,3}, Т.А. Шатохин^{1,2,3}, Д.Н. Решетов^{3,4}, Ф.А. Ларкин^{1,3},
З.А. Кулов³, Р.Н. Федотов⁵, А.Л. Карагозян⁶, В.В. Крылов^{1,2,3}

¹ФГАОУ ВО «Российский национальный исследовательский университет имени Н.И.Пирогова», Минздрава России, 117997, г. Москва, ул. Островитянова, дом 1

²ФБУЗ «Научно-исследовательский институт скорой помощи им. Н.В. Склифосовского Департамента здравоохранения г. Москвы»; Россия, 129090 Москва, Большая Сухаревская пл., 3

³Федеральное государственное бюджетное научное учреждение «Научный центр неврологии» 125367, Москва, Волоколамское шоссе, д. 80

⁴ФГБОУ ВО МГМСУ им. А.И. Евдокимова Минздрава России, Кафедра онкологии и лучевой терапии, 129128, г. Москва, ул. Будайская, д. 2

⁵Клинический центр «Челюстно-лицевой, реконструктивно-восстановительной хирургии», 127206, г.Москва, ул. Вучетича, д. 9а

⁶UNclinic, 127349, г. Москва, ул. Мурановская, д.5

Контакты: Лукьянчиков Виктор Александрович – e-mail: vik-luk@yandex.ru

双侧颈动脉副神经节瘤的外科治疗

V.A. Lukyanchikov^{1,2,3}, T.A. Shatokhin^{1,2,3}, D.N. Reshetov^{3,4}, F.A. Larkin^{1,3},
Z.A. Kulov³, R.N. Fedotov⁵, A.L. Karagozyan⁶, V.V. Krylov^{1,2,3}

¹FSAEI HE The Russian National Research Medical University named after N.I. Pirogov of the Ministry of Health of the Russian Federation, Moscow, Russia

²FBHI Sklifosovsky Research Institute for Emergency Medicine, Moscow, Russia

³Federal State Budgetary Research Institution Research Center of Neurology, Moscow, Russia

⁴Department of Oncology and Radiation Therapy, FSBEI HE Moscow State University of Medicine and Dentistry named after A.I. Evdokimov of the Ministry of Health of the Russian Federation, Moscow, Russia

⁵Clinical Center of Maxillofacial, Reconstructive, and Plastic Surgery, Moscow, Russia

⁶UNclinic LLC, Moscow, Russia

通讯作者: Lukyanchikov Victor Alexandrovich —mail: vik-luk@yandex.ru

We present a rare case of surgical treatment of bilateral carotid paraganglioma (chemodectoma, glomus tumor) and summarize scientific literature data on diagnostic methods and treatment.

Case report. Patient M., 34 years old, complained of progressive growth of a painless mass in the anterolateral neck region on the right side. MRI scan revealed neck masses measuring 8x4x4 cm on the right, 3x2x1.7 cm on the left. Two-stage surgical excision of the neck masses was performed. The pathology report was consistent with bilateral carotid paraganglioma.

Conclusion. Patients with bilateral carotid paraganglioma, due to the tumor rarity, require careful preoperative examination with the choice of adequate surgical intervention to minimize the risks of neurologic and vascular complications.

Key words: chemodectoma, carotid paraganglioma, bilateral carotid paraganglioma, surgical treatment of bilateral carotid paraganglioma

Conflicts of interest. The authors have no conflicts of interest to declare.

Funding. There was no funding for this study

For citation: Lukyanchikov V.A., Shatokhin T.A., Reshetov D.N., Larkin F.A., Kulov Z.A., Fedotov R.N., Karagozyan A.L., Krylov V.V. Surgical treatment of bilateral carotid paraganglioma. Head and neck. Russian Journal. 2024;12(2):117–125

Doi: 10.25792/HN.2024.12.2.117-125

© Team of authors, 2024 / © Коллектив авторов, 2024

3.1.10. Neurosurgery, 3.1.15. Cardiovascular surgery / 3.1.10. Нейрохирургия, 3.1.15. Сердечно-сосудистая хирургия

Surgical treatment of bilateral carotid paraganglioma

V.A. Lukyanchikov^{1,2,3}, T.A. Shatokhin^{1,2,3}, D.N. Reshetov^{3,4}, F.A. Larkin^{1,3},
Z.A. Kulov³, R.N. Fedotov⁵, A.L. Karagozyan⁶, V.V. Krylov^{1,2,3}

¹FSAEI HE The Russian National Research Medical University named after N.I. Pirogov of the Ministry of Health of the Russian Federation, Moscow, Russia

²FBHI Sklifosovsky Research Institute for Emergency Medicine, Moscow, Russia

³Federal State Budgetary Research Institution Research Center of Neurology, Moscow, Russia

⁴Department of Oncology and Radiation Therapy, FSBEI HE Moscow State University of Medicine and Dentistry named after A.I. Evdokimov of the Ministry of Health of the Russian Federation, Moscow, Russia

⁵Clinical Center of Maxillofacial, Reconstructive, and Plastic Surgery, Moscow, Russia

⁶UNclinic LLC, Moscow, Russia

Contacts: Lukyanchikov Victor Alexandrovich —mail: vik-luk@yandex.ru

Хирургическое лечение двухсторонней каротидной параганглиомы

В.А. Лукьянчиков^{1,2,3}, Т.А. Шатохин^{1,2,3}, Д.Н. Решетов^{3,4}, Ф.А. Ларкин^{1,3},
З.А. Кулов³, Р.Н. Федотов⁵, А.Л. Карагозян⁶, В.В. Крылов^{1,2,3}

¹ФГАОУ ВО «Российский национальный исследовательский университет имени Н.И.Пирогова», Минздрава России, 117997, г. Москва, ул. Островитянова, дом 1

²ГБУЗ «Научно-исследовательский институт скорой помощи им. Н.В. Склифосовского Департамента здравоохранения г. Москвы»; Россия, 129090 Москва, Большая Сухаревская пл., 3

³Федеральное государственное бюджетное научное учреждение «Научный центр неврологии» 125367, Москва, Волоколамское шоссе, д. 80

⁴ФГБОУ ВО МГМСУ им. А.И. Евдокимова Минздрава России, Кафедра онкологии и лучевой терапии, 129128, г. Москва, ул. Будайская, д. 2

⁵Клинический центр «Челюстно-лицевой, реконструктивно-восстановительной хирургии», 127206, г.Москва, ул. Вучетича, д. 9а

⁶UNclinic, 127349, г. Москва, ул. Мурановская, д.5

Контакты: Лукьянчиков Виктор Александрович – e-mail: vik-luk@yandex.ru

Двустороннее лечение параганглиомы каротидных нервов

V.A. Lukyanchikov^{1,2,3}, T.A. Shatokhin^{1,2,3}, D.N. Reshetov^{3,4}, F.A. Larkin^{1,3},
Z.A. Kulov³, R.N. Fedotov⁵, A.L. Karagozyan⁶, V.V. Krylov^{1,2,3}

¹FSAEI HE The Russian National Research Medical University named after N.I. Pirogov of the Ministry of Health of the Russian Federation, Moscow, Russia

²FBHI Sklifosovsky Research Institute for Emergency Medicine, Moscow, Russia

³Federal State Budgetary Research Institution Research Center of Neurology, Moscow, Russia

⁴Department of Oncology and Radiation Therapy, FSBEI HE Moscow State University of Medicine and Dentistry named after A.I. Evdokimov of the Ministry of Health of the Russian Federation, Moscow, Russia

⁵Clinical Center of Maxillofacial, Reconstructive, and Plastic Surgery, Moscow, Russia

⁶UNclinic LLC, Moscow, Russia

通讯作者: Lukyanchikov Victor Alexandrovich —mail: vik-luk@yandex.ru

We present a rare case of surgical treatment of bilateral carotid paraganglioma (chemodectoma, glomus tumor) and summarize scientific literature data on diagnostic methods and treatment.

Case report. Patient M., 34 years old, complained of progressive growth of a painless mass in the anterolateral neck region on the right side. MRI scan revealed neck masses measuring 8x4x4 cm on the right, 3x2x1.7 cm on the left. Two-stage surgical excision of the neck masses was performed. The pathology report was consistent with bilateral carotid paraganglioma.

Conclusion. Patients with bilateral carotid paraganglioma, due to the tumor rarity, require careful preoperative examination with the choice of adequate surgical intervention to minimize the risks of neurologic and vascular complications.

Key words: chemodectoma, carotid paraganglioma, bilateral carotid paraganglioma, surgical treatment of bilateral carotid paraganglioma

Conflicts of interest. The authors have no conflicts of interest to declare.

Funding. There was no funding for this study

For citation: Lukyanchikov V.A., Shatokhin T.A., Reshetov D.N., Larkin F.A., Kulov Z.A., Fedotov R.N., Karagozyan A.L., Krylov V.V. Surgical treatment of bilateral carotid paraganglioma. Head and neck. Russian Journal. 2024;12(2):117–125

Doi: 10.25792/HN.2024.12.2.117-125

© Team of authors, 2024 / © Коллектив авторов, 2024

3.1.10. Neurosurgery, 3.1.15. Cardiovascular surgery / 3.1.10. Нейрохирургия, 3.1.15. Сердечно-сосудистая хирургия

Surgical treatment of bilateral carotid paraganglioma

V.A. Lukyanchikov^{1,2,3}, T.A. Shatokhin^{1,2,3}, D.N. Reshetov^{3,4}, F.A. Larkin^{1,3},
Z.A. Kulov³, R.N. Fedotov⁵, A.L. Karagozyan⁶, V.V. Krylov^{1,2,3}

¹FSAEI HE The Russian National Research Medical University named after N.I. Pirogov of the Ministry of Health of the Russian Federation, Moscow, Russia

²FBHI Sklifosovsky Research Institute for Emergency Medicine, Moscow, Russia

³Federal State Budgetary Research Institution Research Center of Neurology, Moscow, Russia

⁴Department of Oncology and Radiation Therapy, FSBEI HE Moscow State University of Medicine and Dentistry named after A.I. Evdokimov of the Ministry of Health of the Russian Federation, Moscow, Russia

⁵Clinical Center of Maxillofacial, Reconstructive, and Plastic Surgery, Moscow, Russia

⁶UNclinic LLC, Moscow, Russia

Contacts: Lukyanchikov Victor Alexandrovich —mail: vik-luk@yandex.ru

Хирургическое лечение двухсторонней каротидной паранганглиомы

В.А. Лукьянчиков^{1,2,3}, Т.А. Шатохин^{1,2,3}, Д.Н. Решетов^{3,4}, Ф.А. Ларкин^{1,3},
З.А. Кулов³, Р.Н. Федотов⁵, А.Л. Карагозян⁶, В.В. Крылов^{1,2,3}

¹ФГАОУ ВО «Российский национальный исследовательский университет имени Н.И.Пирогова», Минздрава России, 117997, г. Москва, ул. Островитянова, дом 1

²ФБУЗ «Научно-исследовательский институт скорой помощи им. Н.В. Склифосовского Департамента здравоохранения г. Москвы»; Россия, 129090 Москва, Большая Сухаревская пл., 3

³Федеральное государственное бюджетное научное учреждение «Научный центр неврологии» 125367, Москва, Волоколамское шоссе, д. 80

⁴ФГБОУ ВО МГМСУ им. А.И. Евдокимова Минздрава России, Кафедра онкологии и лучевой терапии, 129128, г. Москва, ул. Будайская, д. 2

⁵Клинический центр «Челюстно-лицевой, реконструктивно-восстановительной хирургии», 127206, г.Москва, ул. Вучетича, д. 9а

⁶UNclinic, 127349, г. Москва, ул. Мурановская, д.5

Контакты: Лукьянчиков Виктор Александрович – e-mail: vik-luk@yandex.ru

双侧颈动脉副神经节瘤的外科治疗

V.A. Lukyanchikov^{1,2,3}, T.A. Shatokhin^{1,2,3}, D.N. Reshetov^{3,4}, F.A. Larkin^{1,3},
Z.A. Kulov³, R.N. Fedotov⁵, A.L. Karagozyan⁶, V.V. Krylov^{1,2,3}

¹FSAEI HE The Russian National Research Medical University named after N.I. Pirogov of the Ministry of Health of the Russian Federation, Moscow, Russia

²FBHI Sklifosovsky Research Institute for Emergency Medicine, Moscow, Russia

³Federal State Budgetary Research Institution Research Center of Neurology, Moscow, Russia

⁴Department of Oncology and Radiation Therapy, FSBEI HE Moscow State University of Medicine and Dentistry named after A.I. Evdokimov of the Ministry of Health of the Russian Federation, Moscow, Russia

⁵Clinical Center of Maxillofacial, Reconstructive, and Plastic Surgery, Moscow, Russia

⁶UNclinic LLC, Moscow, Russia

通讯作者: Lukyanchikov Victor Alexandrovich —mail: vik-luk@yandex.ru

We present a rare case of surgical treatment of bilateral carotid paraganglioma (chemodectoma, glomus tumor) and summarize scientific literature data on diagnostic methods and treatment.

Case report. Patient M., 34 years old, complained of progressive growth of a painless mass in the anterolateral neck region on the right side. MRI scan revealed neck masses measuring 8x4x4 cm on the right, 3x2x1.7 cm on the left. Two-stage surgical excision of the neck masses was performed. The pathology report was consistent with bilateral carotid paraganglioma.

Conclusion. Patients with bilateral carotid paraganglioma, due to the tumor rarity, require careful preoperative examination with the choice of adequate surgical intervention to minimize the risks of neurologic and vascular complications.

Key words: chemodectoma, carotid paraganglioma, bilateral carotid paraganglioma, surgical treatment of bilateral carotid paraganglioma

Conflicts of interest. The authors have no conflicts of interest to declare.

Funding. There was no funding for this study

For citation: Lukyanchikov V.A., Shatokhin T.A., Reshetov D.N., Larkin F.A., Kulov Z.A., Fedotov R.N., Karagozyan A.L., Krylov V.V. Surgical treatment of bilateral carotid paraganglioma. Head and neck. Russian Journal. 2024;12(2):117–125

Doi: 10.25792/HN.2024.12.2.117-125

© Team of authors, 2024 / © Коллектив авторов, 2024

3.1.10. Neurosurgery, 3.1.15. Cardiovascular surgery / 3.1.10. Нейрохирургия, 3.1.15. Сердечно-сосудистая хирургия

Surgical treatment of bilateral carotid paraganglioma

V.A. Lukyanchikov^{1,2,3}, T.A. Shatokhin^{1,2,3}, D.N. Reshetov^{3,4}, F.A. Larkin^{1,3}, Z.A. Kulov³, R.N. Fedotov⁵, A.L. Karagozyan⁶, V.V. Krylov^{1,2,3}

¹FSAEI HE The Russian National Research Medical University named after N.I. Pirogov of the Ministry of Health of the Russian Federation, Moscow, Russia

²FBHI Sklifosovsky Research Institute for Emergency Medicine, Moscow, Russia

³Federal State Budgetary Research Institution Research Center of Neurology, Moscow, Russia

⁴Department of Oncology and Radiation Therapy, FSBEI HE Moscow State University of Medicine and Dentistry named after A.I. Evdokimov of the Ministry of Health of the Russian Federation, Moscow, Russia

⁵Clinical Center of Maxillofacial, Reconstructive, and Plastic Surgery, Moscow, Russia

⁶UNclinic LLC, Moscow, Russia

Contacts: Lukyanchikov Victor Alexandrovich —mail: vik-luk@yandex.ru

Хирургическое лечение двухсторонней каротидной параганглиомы

В.А. Лукьянчиков^{1,2,3}, Т.А. Шатохин^{1,2,3}, Д.Н. Решетов^{3,4}, Ф.А. Ларкин^{1,3}, З.А. Кулов³, Р.Н. Федотов⁵, А.Л. Карагозян⁶, В.В. Крылов^{1,2,3}

¹ФГАОУ ВО «Российский национальный исследовательский университет имени Н.И.Пирогова», Минздрава России, 117997, г. Москва, ул. Островитянова, дом 1

²ГБУЗ «Научно-исследовательский институт скорой помощи им. Н.В. Склифосовского Департамента здравоохранения г. Москвы»; Россия, 129090 Москва, Большая Сухаревская пл., 3

³Федеральное государственное бюджетное научное учреждение «Научный центр неврологии» 125367, Москва, Волоколамское шоссе, д. 80

⁴ФГБОУ ВО МГМСУ им. А.И. Евдокимова Минздрава России, Кафедра онкологии и лучевой терапии, 129128, г. Москва, ул. Будайская, д. 2

⁵Клинический центр «Челюстно-лицевой, реконструктивно-восстановительной хирургии», 127206, г.Москва, ул. Вучетича, д. 9а

⁶UNclinic, 127349, г. Москва, ул. Мурановская, д.5

Контакты: Лукьянчиков Виктор Александрович – e-mail: vik-luk@yandex.ru

Двустороннее лечение параганглиомы каротидных артерий

V.A. Lukyanchikov^{1,2,3}, T.A. Shatokhin^{1,2,3}, D.N. Reshetov^{3,4}, F.A. Larkin^{1,3}, Z.A. Kulov³, R.N. Fedotov⁵, A.L. Karagozyan⁶, V.V. Krylov^{1,2,3}

¹FSAEI HE The Russian National Research Medical University named after N.I. Pirogov of the Ministry of Health of the Russian Federation, Moscow, Russia

²FBHI Sklifosovsky Research Institute for Emergency Medicine, Moscow, Russia

³Federal State Budgetary Research Institution Research Center of Neurology, Moscow, Russia

⁴Department of Oncology and Radiation Therapy, FSBEI HE Moscow State University of Medicine and Dentistry named after A.I. Evdokimov of the Ministry of Health of the Russian Federation, Moscow, Russia

⁵Clinical Center of Maxillofacial, Reconstructive, and Plastic Surgery, Moscow, Russia

⁶UNclinic LLC, Moscow, Russia

通讯作者: Lukyanchikov Victor Alexandrovich —mail: vik-luk@yandex.ru

We present a rare case of surgical treatment of bilateral carotid paraganglioma (chemodectoma, glomus tumor) and summarize scientific literature data on diagnostic methods and treatment.

Case report. Patient M., 34 years old, complained of progressive growth of a painless mass in the anterolateral neck region on the right side. MRI scan revealed neck masses measuring 8x4x4 cm on the right, 3x2x1.7 cm on the left. Two-stage surgical excision of the neck masses was performed. The pathology report was consistent with bilateral carotid paraganglioma.

Conclusion. Patients with bilateral carotid paraganglioma, due to the tumor rarity, require careful preoperative examination with the choice of adequate surgical intervention to minimize the risks of neurologic and vascular complications.

Key words: chemodectoma, carotid paraganglioma, bilateral carotid paraganglioma, surgical treatment of bilateral carotid paraganglioma

Conflicts of interest. The authors have no conflicts of interest to declare.

Funding. There was no funding for this study

For citation: Lukyanchikov V.A., Shatokhin T.A., Reshetov D.N., Larkin F.A., Kulov Z.A., Fedotov R.N., Karagozyan A.L., Krylov V.V. Surgical treatment of bilateral carotid paraganglioma. Head and neck. Russian Journal. 2024;12(2):117–125

Doi: 10.25792/HN.2024.12.2.117-125

© Team of authors, 2024 / © Коллектив авторов, 2024

3.1.10. Neurosurgery, 3.1.15. Cardiovascular surgery / 3.1.10. Нейрохирургия, 3.1.15. Сердечно-сосудистая хирургия

Surgical treatment of bilateral carotid paraganglioma

V.A. Lukyanchikov^{1,2,3}, T.A. Shatokhin^{1,2,3}, D.N. Reshetov^{3,4}, F.A. Larkin^{1,3},
Z.A. Kulov³, R.N. Fedotov⁵, A.L. Karagozyan⁶, V.V. Krylov^{1,2,3}

¹FSAEI HE The Russian National Research Medical University named after N.I. Pirogov of the Ministry of Health of the Russian Federation, Moscow, Russia

²FBHI Sklifosovsky Research Institute for Emergency Medicine, Moscow, Russia

³Federal State Budgetary Research Institution Research Center of Neurology, Moscow, Russia

⁴Department of Oncology and Radiation Therapy, FSBEI HE Moscow State University of Medicine and Dentistry named after A.I. Evdokimov of the Ministry of Health of the Russian Federation, Moscow, Russia

⁵Clinical Center of Maxillofacial, Reconstructive, and Plastic Surgery, Moscow, Russia

⁶UNclinic LLC, Moscow, Russia

Contacts: Lukyanchikov Victor Alexandrovich —mail: vik-luk@yandex.ru

Хирургическое лечение двухсторонней каротидной паранганглиомы

В.А. Лукьянчиков^{1,2,3}, Т.А. Шатохин^{1,2,3}, Д.Н. Решетов^{3,4}, Ф.А. Ларкин^{1,3},
З.А. Кулов³, Р.Н. Федотов⁵, А.Л. Карагозян⁶, В.В. Крылов^{1,2,3}

¹ФГАОУ ВО «Российский национальный исследовательский университет имени Н.И.Пирогова», Минздрава России, 117997, г. Москва, ул. Островитянова, дом 1

²ГБУЗ «Научно-исследовательский институт скорой помощи им. Н.В. Склифосовского Департамента здравоохранения г. Москвы»; Россия, 129090 Москва, Большая Сухаревская пл., 3

³Федеральное государственное бюджетное научное учреждение «Научный центр неврологии» 125367, Москва, Волоколамское шоссе, д. 80

⁴ФГБОУ ВО МГМСУ им. А.И. Евдокимова Минздрава России, Кафедра онкологии и лучевой терапии, 129128, г. Москва, ул. Будайская, д. 2

⁵Клинический центр «Челюстно-лицевой, реконструктивно-восстановительной хирургии», 127206, г.Москва, ул. Вучетича, д. 9а

⁶UNclinic, 127349, г. Москва, ул. Мурановская, д.5

Контакты: Лукьянчиков Виктор Александрович – e-mail: vik-luk@yandex.ru

双侧颈动脉副神经节瘤的外科治疗

V.A. Lukyanchikov^{1,2,3}, T.A. Shatokhin^{1,2,3}, D.N. Reshetov^{3,4}, F.A. Larkin^{1,3},
Z.A. Kulov³, R.N. Fedotov⁵, A.L. Karagozyan⁶, V.V. Krylov^{1,2,3}

¹FSAEI HE The Russian National Research Medical University named after N.I. Pirogov of the Ministry of Health of the Russian Federation, Moscow, Russia

²FBHI Sklifosovsky Research Institute for Emergency Medicine, Moscow, Russia

³Federal State Budgetary Research Institution Research Center of Neurology, Moscow, Russia

⁴Department of Oncology and Radiation Therapy, FSBEI HE Moscow State University of Medicine and Dentistry named after A.I. Evdokimov of the Ministry of Health of the Russian Federation, Moscow, Russia

⁵Clinical Center of Maxillofacial, Reconstructive, and Plastic Surgery, Moscow, Russia

⁶UNclinic LLC, Moscow, Russia

通讯作者: Lukyanchikov Victor Alexandrovich —mail: vik-luk@yandex.ru

We present a rare case of surgical treatment of bilateral carotid paraganglioma (chemodectoma, glomus tumor) and summarize scientific literature data on diagnostic methods and treatment.

Case report. Patient M., 34 years old, complained of progressive growth of a painless mass in the anterolateral neck region on the right side. MRI scan revealed neck masses measuring 8x4x4 cm on the right, 3x2x1.7 cm on the left. Two-stage surgical excision of the neck masses was performed. The pathology report was consistent with bilateral carotid paraganglioma.

Conclusion. Patients with bilateral carotid paraganglioma, due to the tumor rarity, require careful preoperative examination with the choice of adequate surgical intervention to minimize the risks of neurologic and vascular complications.

Key words: chemodectoma, carotid paraganglioma, bilateral carotid paraganglioma, surgical treatment of bilateral carotid paraganglioma

Conflicts of interest. The authors have no conflicts of interest to declare.

Funding. There was no funding for this study

For citation: Lukyanchikov V.A., Shatokhin T.A., Reshetov D.N., Larkin F.A., Kulov Z.A., Fedotov R.N., Karagozyan A.L., Krylov V.V. Surgical treatment of bilateral carotid paraganglioma. Head and neck. Russian Journal. 2024;12(2):117–125

Doi: 10.25792/HN.2024.12.2.117-125

© Team of authors, 2024 / © Коллектив авторов, 2024

3.1.10. Neurosurgery, 3.1.15. Cardiovascular surgery / 3.1.10. Нейрохирургия, 3.1.15. Сердечно-сосудистая хирургия

Surgical treatment of bilateral carotid paraganglioma

V.A. Lukyanchikov^{1,2,3}, T.A. Shatokhin^{1,2,3}, D.N. Reshetov^{3,4}, F.A. Larkin^{1,3}, Z.A. Kulov³, R.N. Fedotov⁵, A.L. Karagozyan⁶, V.V. Krylov^{1,2,3}

¹FSAEI HE The Russian National Research Medical University named after N.I. Pirogov of the Ministry of Health of the Russian Federation, Moscow, Russia

²FBHI Sklifosovsky Research Institute for Emergency Medicine, Moscow, Russia

³Federal State Budgetary Research Institution Research Center of Neurology, Moscow, Russia

⁴Department of Oncology and Radiation Therapy, FSBEI HE Moscow State University of Medicine and Dentistry named after A.I. Evdokimov of the Ministry of Health of the Russian Federation, Moscow, Russia

⁵Clinical Center of Maxillofacial, Reconstructive, and Plastic Surgery, Moscow, Russia

⁶UNclinic LLC, Moscow, Russia

Contacts: Lukyanchikov Victor Alexandrovich —mail: vik-luk@yandex.ru

Хирургическое лечение двухсторонней каротидной паранганглиомы

В.А. Лукьянчиков^{1,2,3}, Т.А. Шатохин^{1,2,3}, Д.Н. Решетов^{3,4}, Ф.А. Ларкин^{1,3}, З.А. Кулов³, Р.Н. Федотов⁵, А.Л. Карагозян⁶, В.В. Крылов^{1,2,3}

¹ФГАОУ ВО «Российский национальный исследовательский университет имени Н.И.Пирогова», Минздрава России, 117997, г. Москва, ул. Островитянова, дом 1

²ГБУЗ «Научно-исследовательский институт скорой помощи им. Н.В. Склифосовского Департамента здравоохранения г. Москвы»; Россия, 129090 Москва, Большая Сухаревская пл., 3

³Федеральное государственное бюджетное научное учреждение «Научный центр неврологии» 125367, Москва, Волоколамское шоссе, д. 80

⁴ФГБОУ ВО МГМСУ им. А.И. Евдокимова Минздрава России, Кафедра онкологии и лучевой терапии, 129128, г. Москва, ул. Будайская, д. 2

⁵Клинический центр «Челюстно-лицевой, реконструктивно-восстановительной хирургии», 127206, г.Москва, ул. Вучетича, д. 9а

⁶UNclinic, 127349, г. Москва, ул. Мурановская, д.5

Контакты: Лукьянчиков Виктор Александрович – e-mail: vik-luk@yandex.ru

Двустороннее лечение каротидной паранганглиомы

V.A. Lukyanchikov^{1,2,3}, T.A. Shatokhin^{1,2,3}, D.N. Reshetov^{3,4}, F.A. Larkin^{1,3}, Z.A. Kulov³, R.N. Fedotov⁵, A.L. Karagozyan⁶, V.V. Krylov^{1,2,3}

¹FSAEI HE The Russian National Research Medical University named after N.I. Pirogov of the Ministry of Health of the Russian Federation, Moscow, Russia

²FBHI Sklifosovsky Research Institute for Emergency Medicine, Moscow, Russia

³Federal State Budgetary Research Institution Research Center of Neurology, Moscow, Russia

⁴Department of Oncology and Radiation Therapy, FSBEI HE Moscow State University of Medicine and Dentistry named after A.I. Evdokimov of the Ministry of Health of the Russian Federation, Moscow, Russia

⁵Clinical Center of Maxillofacial, Reconstructive, and Plastic Surgery, Moscow, Russia

⁶UNclinic LLC, Moscow, Russia

通讯作者: Lukyanchikov Victor Alexandrovich —mail: vik-luk@yandex.ru

We present a rare case of surgical treatment of bilateral carotid paraganglioma (chemodectoma, glomus tumor) and summarize scientific literature data on diagnostic methods and treatment.

Case report. Patient M., 34 years old, complained of progressive growth of a painless mass in the anterolateral neck region on the right side. MRI scan revealed neck masses measuring 8x4x4 cm on the right, 3x2x1.7 cm on the left. Two-stage surgical excision of the neck masses was performed. The pathology report was consistent with bilateral carotid paraganglioma.

Conclusion. Patients with bilateral carotid paraganglioma, due to the tumor rarity, require careful preoperative examination with the choice of adequate surgical intervention to minimize the risks of neurologic and vascular complications.

Key words: chemodectoma, carotid paraganglioma, bilateral carotid paraganglioma, surgical treatment of bilateral carotid paraganglioma

Conflicts of interest. The authors have no conflicts of interest to declare.

Funding. There was no funding for this study

For citation: Lukyanchikov V.A., Shatokhin T.A., Reshetov D.N., Larkin F.A., Kulov Z.A., Fedotov R.N., Karagozyan A.L., Krylov V.V. Surgical treatment of bilateral carotid paraganglioma. Head and neck. Russian Journal. 2024;12(2):117–125

Doi: 10.25792/HN.2024.12.2.117-125

© Team of authors, 2024 / © Коллектив авторов, 2024

3.1.10. Neurosurgery, 3.1.15. Cardiovascular surgery / 3.1.10. Нейрохирургия, 3.1.15. Сердечно-сосудистая хирургия

Surgical treatment of bilateral carotid paraganglioma

V.A. Lukyanchikov^{1,2,3}, T.A. Shatokhin^{1,2,3}, D.N. Reshetov^{3,4}, F.A. Larkin^{1,3},
Z.A. Kulov³, R.N. Fedotov⁵, A.L. Karagozyan⁶, V.V. Krylov^{1,2,3}

¹FSAEI HE The Russian National Research Medical University named after N.I. Pirogov of the Ministry of Health of the Russian Federation, Moscow, Russia

²FBHI Sklifosovsky Research Institute for Emergency Medicine, Moscow, Russia

³Federal State Budgetary Research Institution Research Center of Neurology, Moscow, Russia

⁴Department of Oncology and Radiation Therapy, FSBEI HE Moscow State University of Medicine and Dentistry named after A.I. Evdokimov of the Ministry of Health of the Russian Federation, Moscow, Russia

⁵Clinical Center of Maxillofacial, Reconstructive, and Plastic Surgery, Moscow, Russia

⁶UNclinic LLC, Moscow, Russia

Contacts: Lukyanchikov Victor Alexandrovich —mail: vik-luk@yandex.ru

Хирургическое лечение двухсторонней каротидной паранганглиомы

В.А. Лукьянчиков^{1,2,3}, Т.А. Шатохин^{1,2,3}, Д.Н. Решетов^{3,4}, Ф.А. Ларкин^{1,3},
З.А. Кулов³, Р.Н. Федотов⁵, А.Л. Карагозян⁶, В.В. Крылов^{1,2,3}

¹ФГАОУ ВО «Российский национальный исследовательский университет имени Н.И.Пирогова», Минздрава России, 117997, г. Москва, ул. Островитянова, дом 1

²ФБУЗ «Научно-исследовательский институт скорой помощи им. Н.В. Склифосовского Департамента здравоохранения г. Москвы»; Россия, 129090 Москва, Большая Сухаревская пл., 3

³Федеральное государственное бюджетное научное учреждение «Научный центр неврологии» 125367, Москва, Волоколамское шоссе, д. 80

⁴ФГБОУ ВО МГМСУ им. А.И. Евдокимова Минздрава России, Кафедра онкологии и лучевой терапии, 129128, г. Москва, ул. Будайская, д. 2

⁵Клинический центр «Челюстно-лицевой, реконструктивно-восстановительной хирургии», 127206, г.Москва, ул. Вучетича, д. 9а

⁶UNclinic, 127349, г. Москва, ул. Мурановская, д.5

Контакты: Лукьянчиков Виктор Александрович – e-mail: vik-luk@yandex.ru

双侧颈动脉副神经节瘤的外科治疗

V.A. Lukyanchikov^{1,2,3}, T.A. Shatokhin^{1,2,3}, D.N. Reshetov^{3,4}, F.A. Larkin^{1,3},
Z.A. Kulov³, R.N. Fedotov⁵, A.L. Karagozyan⁶, V.V. Krylov^{1,2,3}

¹FSAEI HE The Russian National Research Medical University named after N.I. Pirogov of the Ministry of Health of the Russian Federation, Moscow, Russia

²FBHI Sklifosovsky Research Institute for Emergency Medicine, Moscow, Russia

³Federal State Budgetary Research Institution Research Center of Neurology, Moscow, Russia

⁴Department of Oncology and Radiation Therapy, FSBEI HE Moscow State University of Medicine and Dentistry named after A.I. Evdokimov of the Ministry of Health of the Russian Federation, Moscow, Russia

⁵Clinical Center of Maxillofacial, Reconstructive, and Plastic Surgery, Moscow, Russia

⁶UNclinic LLC, Moscow, Russia

通讯作者: Lukyanchikov Victor Alexandrovich —mail: vik-luk@yandex.ru

We present a rare case of surgical treatment of bilateral carotid paraganglioma (chemodectoma, glomus tumor) and summarize scientific literature data on diagnostic methods and treatment.

Case report. Patient M., 34 years old, complained of progressive growth of a painless mass in the anterolateral neck region on the right side. MRI scan revealed neck masses measuring 8x4x4 cm on the right, 3x2x1.7 cm on the left. Two-stage surgical excision of the neck masses was performed. The pathology report was consistent with bilateral carotid paraganglioma.

Conclusion. Patients with bilateral carotid paraganglioma, due to the tumor rarity, require careful preoperative examination with the choice of adequate surgical intervention to minimize the risks of neurologic and vascular complications.

Key words: chemodectoma, carotid paraganglioma, bilateral carotid paraganglioma, surgical treatment of bilateral carotid paraganglioma

Conflicts of interest. The authors have no conflicts of interest to declare.

Funding. There was no funding for this study

For citation: Lukyanchikov V.A., Shatokhin T.A., Reshetov D.N., Larkin F.A., Kulov Z.A., Fedotov R.N., Karagozyan A.L., Krylov V.V. Surgical treatment of bilateral carotid paraganglioma. Head and neck. Russian Journal. 2024;12(2):117–125

Doi: 10.25792/HN.2024.12.2.117-125

© Team of authors, 2024 / © Коллектив авторов, 2024

3.1.10. Neurosurgery, 3.1.15. Cardiovascular surgery / 3.1.10. Нейрохирургия, 3.1.15. Сердечно-сосудистая хирургия

Surgical treatment of bilateral carotid paraganglioma

V.A. Lukyanchikov^{1,2,3}, T.A. Shatokhin^{1,2,3}, D.N. Reshetov^{3,4}, F.A. Larkin^{1,3}, Z.A. Kulov³, R.N. Fedotov⁵, A.L. Karagozyan⁶, V.V. Krylov^{1,2,3}

¹FSAEI HE The Russian National Research Medical University named after N.I. Pirogov of the Ministry of Health of the Russian Federation, Moscow, Russia

²FBHI Sklifosovsky Research Institute for Emergency Medicine, Moscow, Russia

³Federal State Budgetary Research Institution Research Center of Neurology, Moscow, Russia

⁴Department of Oncology and Radiation Therapy, FSBEI HE Moscow State University of Medicine and Dentistry named after A.I. Evdokimov of the Ministry of Health of the Russian Federation, Moscow, Russia

⁵Clinical Center of Maxillofacial, Reconstructive, and Plastic Surgery, Moscow, Russia

⁶UNclinic LLC, Moscow, Russia

Contacts: Lukyanchikov Victor Alexandrovich —mail: vik-luk@yandex.ru

Хирургическое лечение двухсторонней каротидной паранглиомы

В.А. Лукьянчиков^{1,2,3}, Т.А. Шатохин^{1,2,3}, Д.Н. Решетов^{3,4}, Ф.А. Ларкин^{1,3}, З.А. Кулов³, Р.Н. Федотов⁵, А.Л. Карагозян⁶, В.В. Крылов^{1,2,3}

¹ФГАОУ ВО «Российский национальный исследовательский университет имени Н.И.Пирогова», Минздрава России, 117997, г. Москва, ул. Островитянова, дом 1

²ГБУЗ «Научно-исследовательский институт скорой помощи им. Н.В. Склифосовского Департамента здравоохранения г. Москвы»; Россия, 129090 Москва, Большая Сухаревская пл., 3

³Федеральное государственное бюджетное научное учреждение «Научный центр неврологии» 125367, Москва, Волоколамское шоссе, д. 80

⁴ФГБОУ ВО МГМСУ им. А.И. Евдокимова Минздрава России, Кафедра онкологии и лучевой терапии, 129128, г. Москва, ул. Будайская, д. 2

⁵Клинический центр «Челюстно-лицевой, реконструктивно-восстановительной хирургии», 127206, г.Москва, ул. Вучетича, д. 9а

⁶UNclinic, 127349, г. Москва, ул. Мурановская, д.5

Контакты: Лукьянчиков Виктор Александрович – e-mail: vik-luk@yandex.ru

Двустороннее лечение каротидной паранглиомы

V.A. Lukyanchikov^{1,2,3}, T.A. Shatokhin^{1,2,3}, D.N. Reshetov^{3,4}, F.A. Larkin^{1,3}, Z.A. Kulov³, R.N. Fedotov⁵, A.L. Karagozyan⁶, V.V. Krylov^{1,2,3}

¹FSAEI HE The Russian National Research Medical University named after N.I. Pirogov of the Ministry of Health of the Russian Federation, Moscow, Russia

²FBHI Sklifosovsky Research Institute for Emergency Medicine, Moscow, Russia

³Federal State Budgetary Research Institution Research Center of Neurology, Moscow, Russia

⁴Department of Oncology and Radiation Therapy, FSBEI HE Moscow State University of Medicine and Dentistry named after A.I. Evdokimov of the Ministry of Health of the Russian Federation, Moscow, Russia

⁵Clinical Center of Maxillofacial, Reconstructive, and Plastic Surgery, Moscow, Russia

⁶UNclinic LLC, Moscow, Russia

通讯作者: Lukyanchikov Victor Alexandrovich —mail: vik-luk@yandex.ru

We present a rare case of surgical treatment of bilateral carotid paraganglioma (chemodectoma, glomus tumor) and summarize scientific literature data on diagnostic methods and treatment.

Case report. Patient M., 34 years old, complained of progressive growth of a painless mass in the anterolateral neck region on the right side. MRI scan revealed neck masses measuring 8x4x4 cm on the right, 3x2x1.7 cm on the left. Two-stage surgical excision of the neck masses was performed. The pathology report was consistent with bilateral carotid paraganglioma.

Conclusion. Patients with bilateral carotid paraganglioma, due to the tumor rarity, require careful preoperative examination with the choice of adequate surgical intervention to minimize the risks of neurologic and vascular complications.

Key words: chemodectoma, carotid paraganglioma, bilateral carotid paraganglioma, surgical treatment of bilateral carotid paraganglioma

Conflicts of interest. The authors have no conflicts of interest to declare.

Funding. There was no funding for this study

For citation: Lukyanchikov V.A., Shatokhin T.A., Reshetov D.N., Larkin F.A., Kulov Z.A., Fedotov R.N., Karagozyan A.L., Krylov V.V. Surgical treatment of bilateral carotid paraganglioma. Head and neck. Russian Journal. 2024;12(2):117–125

Doi: 10.25792/HN.2024.12.2.117-125

© Team of authors, 2024 / © Коллектив авторов, 2024

3.1.3. Otorhinolaryngology, 3.1.25. Radiation diagnostics / 3.1.3. Оториноларингология, 3.1.25. Лучевая диагностика

The use of sonography in the radiation diagnostics of peritonsillar abscesses

Yu.Yu. Rusetsky ¹, A.P. Miroshnichenko ², V.A. Elovikov ², V.A. Cherenkova ¹

¹FSBI APE Central State Medical Academy of Department of Presidential Affairs, Moscow, Russia

²FSHI F.I. Inozemtsev Municipal Clinical Hospital, Moscow, Russia

Contacts: Victoria Alexandrovna Cherenkova – e-mail: cherenkova_vika@mail.ru

Применение сонографии в лучевой диагностике паратонзиллярного абсцесса

Ю.Ю. Русецкий ¹, А.П. Мирошниченко ², В.А. Еловигов ², В.А. Черенкова ¹

¹ФГБУ ДПО Центральная государственная медицинская академия УДП РФ, Москва, Россия

²ГБУЗ ГКБ им. Ф.И. Иноземцева, Москва, Россия

Контакты: Черенкова Виктория Александровна – e-mail: cherenkova_vika@mail.ru

超声波在扁桃体周围脓肿的放射诊断中的应用

Yu.Yu. Rusetsky ¹, A.P. Miroshnichenko ², V.A. Elovikov ², V.A. Cherenkova ¹

¹FSBI APE Central State Medical Academy of Department of Presidential Affairs, Moscow, Russia

²FSHI F.I. Inozemtsev Municipal Clinical Hospital, Moscow, Russia

通讯作者: Victoria Alexandrovna Cherenkova – e-mail: cherenkova_vika@mail.ru

Peritonsillar abscess is an urgent disease. This condition requires immediate surgical treatment, while it is worth remembering that peritonsillar abscess is the final point of the peritonsillitis pathogenesis, and the latter should be treated nonoperatively. Clinical manifestations, complaints, pathogenetic stages do not usually intercorrelate, and the formation of a peritonsillar abscess occurs in 3-5 days on average. Reliability and confirmation of the diagnosis of peritonsillar abscess before physical examination are extremely limited: sensitivity is 78%, specificity - 50%. In clinical practice, in addition to physical examination, supplementary methods can be used: peritonsillar fine needle aspiration, CT and MRI. Peritonsillar fine needle aspiration has from 10 to 24% false-negative results, which is insufficient for the differentiation of peritonsillitis from peritonsillar abscess.

According to some authors, computed tomography has high sensitivity and specificity for peritonsillar abscess, but computed tomography cannot be used routinely because of the radiation exposure risks. Magnetic resonance imaging is also used to diagnose inflammatory diseases of the head and neck. Soft tissues, fluid masses and large vessels are clearly visualized with MRI. On the other hand, it is important to be aware of the disadvantages and contraindications to the use of MRI in various clinical situations. MRI is significantly more costly than CT and it is not available around the clock in most hospitals. Crucially, the safety of using MRI during pregnancy has not been fully proven. In addition to the above methods, ultrasound, which is an available, minimally invasive, low-cost method, can be used for the diagnosis and differential diagnosis of peritonsillar abscesses. Ultrasound can be used to assist in the fine needle aspiration of peritonsillar abscesses.

Key words: peritonsillitis, peritonsillar abscess, sonography, computed tomography, magnetic resonance imaging, pharyngeal disorders, urgent care

Conflicts of interest. The authors have no conflicts of interest to declare.

Funding. There was no funding for this study.

For citation: Rusetsky Yu.Yu., Miroshnichenko A.P., Elovikov V.A., Cherenkova V.A. The use of sonography in the radiation diagnostics of peritonsillar abscesses. *Head and neck. Russian Journal.* 2024;12(2):126–132

Doi: 10.25792/HN.2024.12.2.126-132

The authors are responsible for the originality of the data presented and the possibility of publishing illustrative material – tables, drawings, photographs of patients.

Одной из ведущих по частоте встречаемости urgentной патологией, с которой встречаются оториноларингологи, является паратонзиллярный абсцесс (ПТА). Данное заболевание характеризуется формированием осумкованного очага гнойной инфекции между псевдокапсулой небной миндалины и глоточной фасцией. Частота встречаемости ПТА составляет 30 человек на 100 тыс. ежегодно, средний

возраст варьируется от 5 до 59 лет. В подавляющем числе случаев отказ от активного хирургического лечения влечет за собой распространение очага инфекции за пределы паратонзиллярной области, что ведет к развитию флегмон и абсцессов челюстно-лицевой области, а также к гнойным процессам глубоких тканей шеи. Процесс может распространиться в заднее средостение, вызывая медиастинит. Чувствительность изолированного физикального ЛОР-осмотра пациента составляет 78% и специфичность – 50%, что является критически низким показателем, поскольку правильная постановка диагноза, его верификация необходимы для выбора правильной тактики лечения пациента. Кроме физикального ЛОР-осмотра в клинической практике применяются пункция паратонзиллярной области, компьютерная (КТ) и магнитно-резонансная томография (МРТ). Диагностическая пункция с аспирационной пробой околоминдаликовой области имеет достаточно большой процент ложноотрицательных результатов, которые при выполнении данной методики встречаются в 10–24% случаев, что не позволяет в полной мере отличить инфильтративную и абсцедирующую стадию паратонзиллита. По отношению к локализации и размерам ПТА КТ, согласно данным ряда авторов, имеет чувствительность 100%, а специфичность – 75%. Стоит помнить, что оценка по радиоденситивности патологического очага не всегда позволяет полноценно верифицировать и дифференцировать жидкостные образования, в т.ч. лимфоэпителиальные кисты и онкологические новообразования головы и шеи. КТ несет в себе лучевую нагрузку, что является ее ведущей отрицательной стороной, которая влечет за собой риски в отдаленном периоде. По сравнению с КТ, отсутствие лучевой нагрузки является главным преимуществом МРТ, которая также используется с целью верификации и диагностики гнойно-воспалительных заболеваний головы и шеи. МРТ несет в себе ряд недостатков и противопоказаний, в дополнение к этому не доказана абсолютная безопасность применения МРТ при беременности. Себестоимость одного МР-исследования значительно дороже по сравнению с КТ. Доступным, удобным, недорогим и в достаточной степени простым и нетрудоемким методом исследования является сонография, которая может быть использована как с целью диагностики (визуализации) гнойного очага, так и для его хирургического лечения в качестве ассистенции при пункции абсцесса, в т.ч. паратонзиллярного. Существуют протоколы чрескожного и интраорального ультразвукового исследования околоминдаликовой области.

Ключевые слова: паратонзиллит, паратонзиллярный абсцесс, сонография, компьютерная томография, магнитно-резонансная томография, патология глотки, ургентная помощь

Конфликт интересов. Авторы заявляют об отсутствии конфликта интересов.

Финансирование. Работа выполнена без спонсорской поддержки.

Для цитирования. Русецкий Ю.Ю., Мирошниченко А.П., Еловигов В.А., Черенкова В.А. Применение сонографии в лучевой диагностике паратонзиллярного абсцесса. *Head and neck. Голова и шея. Российский журнал.* 2024;12(2):126–132

Doi: 10.25792/HN.2024.12.2.126-132

Авторы несут ответственность за оригинальность представленных данных и возможность публикации иллюстративного материала – таблиц, рисунков, фотографий пациентов.

扁桃體旁膿腫是一種急症。這種情況需要立即進行手術治療，同時應記住扁桃體旁膿腫是扁桃體炎病理過程的終點，而後者應進行非手術治療。臨床表現、抱怨和病理階段通常不會相互關聯，扁桃體旁膿腫的形成平均在3–5天內發生。在體格檢查之前，確認扁桃體旁膿腫的診斷的可靠性極為有限：敏感性為78%，特異性為50%。在臨床實踐中，除了體格檢查外，還可以使用輔助方法：扁桃體旁細針抽吸術、CT和MRI。扁桃體旁細針抽吸的誤診率在10%到24%之間，這對於區分扁桃體炎和扁桃體旁膿腫是不夠的。根據一些作者的研究，計算機断层掃描對扁桃體旁膿腫具有很高的敏感性和特異性，但由於輻射暴露的風險，計算機断层掃描不能常規使用。磁共振成像也用於診斷頭頸部的炎症性疾病。軟組織、液體團塊和大血管在MRI下可以清晰可見。另一方面，重要的是要意識到在各種臨床情況下使用MRI的缺點和禁忌。MRI的成本顯著高於CT，而且在大多數醫院並非全天候可用。關鍵的是，MRI在懷孕期間的安全性尚未完全得到證實。除了上述方法外，還可以使用超聲波，這是一種可用的、微創的、低成本的診斷方法，可用於診斷和鑑別診斷扁桃體旁膿腫。超聲波可用於協助進行扁桃體旁膿腫的細針抽吸術。

关键词: 扁桃體炎，扁桃體旁膿腫，超聲檢查，計算機断层掃描，磁共振成像，咽部疾病，緊急護理

利益冲突: 作者声明无任何利益冲突。

资助: 本研究没有获得任何资助。

引用本文: Rusetsky Yu.Yu., Miroschnichenko A.P., Elovikov V.A., Cherenkova V.A. The use of sonography in the radiation diagnostics of peritonsillar abscesses. Head and neck. Russian Journal. 2024;12(2):126–132

Doi: 10.25792/HN.2024.12.2.126-132

作者负责所呈现数据的原创性以及出版插图材料的可能性——表格、图画、病人照片。

Введение

Одной из ведущих по частоте встречаемости urgentной патологией, с которой встречаются оториноларингологи, является паратонзиллярный абсцесс (ПТА) [1, 2]. Данное заболевание характеризуется формированием осумкованного очага гнойной инфекции между псевдокапсулой небной миндалины и глоточной фасцией [2, 3].

Тонзиллогенное распространение неспецифических микроорганизмов – наиболее частая причина очага гнойной инфекции в околоминдаликовую клетчатку, острые и хронические воспалительные процессы корней зубов, тканей периодонта также могут привести к ПТА [4, 5]. В более редких случаях ПТА возникает вследствие гематогенного или травматического пути распространения инфекции [6, 7]. Согласно мнению ряда авторов, Веберовы железы (добавочные слюнные железы), вернее обструкция их выводного протока, могут стать источником гнойного воспаления в паратонзиллярной области [8–10]. Подтверждением данной теории может послужить повышение уровня α -амилазы сыворотки крови при воспалительных заболеваниях паратонзиллярной области у ряда пациентов [8].

Частота встречаемости ПТА составляет 30 человек на 100 тыс., средний возраст варьируется от 5 до 59 лет [9–11]. В детской практике частота ПТА равна 14 на 100 тыс. человек, а для подростков частота встречаемости ПТА является наибольшей среди всех прочих возрастных групп и составляет 40 на 100 тыс. человек [11, 12]. Ряд авторов приводят данные том, что хирургическое лечение ПТА необходимо у 3 пациентов на 100 тыс. человек [13]. На территории Российской Федерации (РФ) доля ПТА среди всей гнойно-воспалительной патологии глотки составляет примерно 3% [14].

ПТА в ряде случаев может самопроизвольно вскрыться, что приводит к выздоровлению пациента. Вышеуказанный тезис подтверждается в клинической практике крайне редко. В подавляющем большинстве наблюдений отказ от активного хирургического лечения влечет за собой распространение очага инфекции за пределы паратонзиллярной области [15], что ведет к развитию флегмон и абсцессов челюстно-лицевой области, а также к гнойному расплавлению глубоких клетчаточных пространств шеи [7, 15, 16]. Процесс может распространиться в заднее средостение, вызывая медиастинит [17], возможно развитие системного ответа организма на патологический очаг – развитие сепсиса и септического шока [18, 19], реже – синдрома Лемьера [19]. Риск летального исхода при осложненной форме ПТА составляет 10% [15], при этом частота развития осложнений ПТА встречается также в 10% случаев [20].

Патофизиология ПТА

С точки зрения патологической физиологии, для гнойно-воспалительного процесса любой локализации, как для фурункула носа, так и, например, для абсцесса головного мозга, присущи 3 обязательные стадии течения заболевания: отек, инфильтрация

и абсцедирование [6, 7]. ПТА не является исключением из вышеуказанного патофизиологического правила, соответственно его необходимо рассматривать как стадию паратонзиллита (ПТИ) – инфильтративного воспаления околоминдаликовой области (стадия ПТИ) [7, 21].

Формирование стенки абсцесса происходит в среднем за 3–5 суток. Индивидуальные особенности и реактивность организма пациента влияют на данные временные рамки, соответственно, жалобы, клинические данные, полученные в ходе физикального осмотра пациента, срок осумкования гнойного очага коррелируют не в 100% случаев [22].

Жалобы, характерные для наличия у пациента ПТА, достаточно характерны и разнообразны: дискомфорт/боль в горле с стороны поражения, боль усиливается при глотании и иррадирует в ухо с стороны ПТА, нередко встречается тризм жевательной мускулатуры, нарушение глотания, функциональная гиперсаливация, неприятный запах изо рта, характерны симптомы общей интоксикации организма: слабость, озноб, повышение температуры тела, потливость [6, 23, 24].

Диагностика и дифференциальная диагностика ПТА

При мезофарингоскопии обнаруживается резкое смещение миндалины с патологического очага к средней линии, ограничение открывания рта, что обосновано тризмом жевательной мускулатуры, инфильтрация и, в большей степени, отек околоминдаликовой области и небных дужек, смещение язычка в противоположную сторону. Реакция лимфатических узлов шеи – нередкое клиническое проявление при наличии ПТА [4, 6, 25].

Чувствительность изолированного физикального ЛОР-осмотра пациента составляет 78% и специфичность – 50%, что является критически низким показателем, поскольку правильная постановка диагноза и его верификация необходимы для выбора правильной тактики лечения пациента [26–28]. Соответственно, вышеуказанные показатели являются неудовлетворительными и требуют дополнительных диагностических методов, которые, к счастью, доступны на современном этапе развития медицины.

В первую очередь клиницист должен дифференцировать ПТИ и ПТА с аневризмами внутренней сонной артерии, для которых характерно одностороннее увеличение в объеме/выбухание околоминдаликовой области [27, 29].

Экстра-нодальные формы лимфом, в т.ч. неходжкинские, – это группа заболеваний, которые могут мимикрировать как ПТА, так и ПТИ [28, 29]. Наряду с этим необходимо исключить туберкулезное поражение лимфатических узлов области головы и шеи, а также ряд системных заболеваний, которые встречаются реже [30].

Выделяют передне-верхний, задний, нижний, боковой ПТА [6]. Локализация ПТА и его взаимоотношение с окружающими тканями и органами играют важную роль в клинической практике. Первоначально клиницисту при вскрытии/пункции ПТА необходимо учитывать различные анатомические варианты расположения внутренней сонной артерии, в т.ч. ее патологическую извитость

и возможную близость к околоминдаликовой клетчатке. Без учета вышеуказанного тезиса велик риск травматизации данной магистральной артерии [31, 32].

Размеры гнойного очага в паратонзиллярной клетчатке также важны, поскольку, согласно мнению ряда авторов, диаметр ПТА менее 2 см предоставляет возможность консервативного лечения, большие размеры требуют незамедлительного хирургического дренирования абсцесса [33].

Повторяя и подчеркивая вышесказанное, дифференцировать ПТИ в стадии инфильтрации и абсцедирования (ПТА) является жизненно необходимым ввиду разности тактики лечения и высоких рисков прогрессирования заболевания, развития осложнений в случае ошибочной постановки диагноза.

Необходим высокочувствительный, доступный метод исследования и/или диагностический алгоритм, позволяющий достоверно и малоинвазивно верифицировать и визуализировать ПТА, и отличить его от ПТИ, поскольку, несмотря на единую цепь патогенеза, лечение вышеуказанных нозологий имеет принципиально разный клинический подход [6, 31].

Кроме физикального ЛОР-осмотра, в клинической практике применяется: пункция паратонзиллярной области, компьютерная (КТ) и магнитно-резонансная томография (МРТ). Первое упоминание о диагностической пункции с аспирационной пробой околоминдаликовой области датировано 1961 г., когда в научной литературе ее описал Кинг [31]. Ложноотрицательные результаты при выполнении данной методики встречаются в 10–24% случаев, что не позволяет в полной мере отличить инфильтративную и абсцедирующую стадию ПТИ [34, 35]. Ряд зарубежных авторов описывают применение пункции паратонзиллярной области с целью лечения одноименного абсцесса вместо вскрытия и дренирования осумкованного очага инфекции [20, 24, 31, 36]. Глубина погружения иглы при выполнении диагностической пункции, как и при вскрытии ПТА, должна быть не более 2 см, ввиду рисков травматизации внутренней сонной артерии [27]. После обнаружения гноя при аспирации в ходе первичной пункции на фоне системной антибактериальной терапии часто необходима повторная или третичная пункция паратонзиллярной области, что усиливает болевые ощущения пациента и снижает его приверженность. При этом у 10% пациентов с ложноотрицательными результатами пункции при выполнении последующей тонзиллэктомии было обнаружено гнойное отделяемое в околоминдаликовой клетчатке. Пункция технически малоинформативна при нижней локализации ПТА [34, 37]. На территории РФ пункция околоминдаликовой области с целью лечения ПТА не применяется, используется полноценное вскрытие и дренирование абсцесса [2].

По отношению к локализации и размерам ПТА КТ, согласно данным ряда авторов, имеет чувствительность 100%, а специфичность – 75% [31, 33, 38]. Стоит помнить, что оценка патологического очага по радиоденситивности (шкале Хаунсфилда) не всегда позволяет полноценно верифицировать и дифференцировать жидкостные образования, в т.ч. лимфоэпителиальные кисты и онкологические новообразования головы и шеи [39]. Учитывая вариабельность сроков формирования капсулы ПТА, отличить стадии ПТИ по КТ не всегда представляется возможным [38, 39]. Однозначно одним из главных преимуществ КТ является то, что она позволяет достоверно определить распространение патологического очага за пределы околоминдаликового пространства [31].

КТ несет в себе лучевую нагрузку, что является ее ведущей отрицательной стороной, которая влечет за собой риски в отдаленном периоде: при суммарной лучевой тканевой нагрузке, составляющей 50–60 миллГрэй, повышается вероятность лейке-

мии и злокачественных новообразований головного мозга у лиц до 15 лет в 3 раза, в связи с этим рекомендовано выполнение КТ только в случаях, когда данные физикального осмотра крайне неубедительны, а прочие методы исследования недоступны [40–42]. В тех случаях, когда при помощи КТ невозможно достоверно дифференцировать и верифицировать ряд патологий, в т.ч. ПТА и ПТА, допустимо использование КТ с внутривенным контрастированием [43, 44]. Однако применение последнего не всегда возможно, ввиду возможных аллергических реакций и патологии почек у ряда пациентов [34].

Благодаря МРТ могут быть лучше визуализированы мягкие ткани, жидкостные образования и крупные сосуды. По сравнению с КТ, отсутствие лучевой нагрузки является главным преимуществом МРТ, которая также используется с целью верификации и диагностики гнойно-воспалительных заболеваний головы и шеи [45]. Жидкостные образования, отек и ткани с повышенным содержанием протонов водорода, например жировая ткань, в Т2-режиме МРТ определяются гиперинтенсивно, соответственно, данная модальность МРТ исследования наиболее часто используется с целью визуализации гнойного очага [31, 46, 47].

МРТ не является идеальным дополнительным методом исследования и несет в себе ряд недостатков и противопоказаний. В дополнение безопасность использования МРТ при беременности не доказана в полной мере: в эксперименте на лабораторных животных воздействие магнитного поля от 0,2 до 3 Тесла на ранних сроках гестации вызывало тератогенные эффекты для мышей и гибель некоторых куриных эмбрионов. Данные результаты вызывают озабоченность при экстраполировании на человека, как следствие, МРТ не рекомендуется в I триместре беременности [48, 49]. При отсутствии статичного положения пациента во время исследования МРТ будет малоинформативна, поскольку время выполнения МР-исследования значительно больше по сравнению с КТ. Себестоимость одного МР-исследования также дороже при сопоставлении с КТ [48]. ПТА – это экстренная патология, с которой чаще всего сталкиваются дежурные врачи [50, 51], в т.ч. и в ночное время. Главным логистическим недостатком МРТ является его недоступность 24/7: в ряде больниц на территории РФ в ночные часы МР-исследования не выполняются.

Сонография

Доступным, удобным, недорогим и в достаточной степени простым и нетрудоемким методом исследования является сонография [52, 53], которая может быть использована как с целью диагностики (визуализации) гнойного очага, так и для его хирургического лечения в качестве ассистенции при пункции абсцесса, в т.ч. паратонзиллярного [43, 53]. Существуют протоколы чрескожного [44] и интраорального [43] ультразвукового исследования (УЗИ) околоминдаликовой области. Описана сонография небной миндалины, паратонзиллярной клетчатки и прилегающих анатомических образований в норме [35].

Небная миндалина без воспалительных изменений при помощи сонографии визуализируется как гомогенная низкоуровневая эхоструктура размером от 10–20 мм в продольном направлении и 15 мм в переднезаднем направлении. Увеличение продольного или поперечного (переднезаднего) размера небной миндалины от 2 до 3 см соответствует незначительной степени увеличения, от 3 до 4 – умеренной, более 4 см – значительному увеличению [44]. Вне патологии небная миндалина, при выполнении сонографии, включает участки как гипер-, так и анэхогенной структуры, это обусловлено дольчатой структурой небной миндалины (крипты

и лакуны) [31, 35, 54]. Согласно мнению ряда авторов, чувствительность интраоральной сонографии при диагностике ПТА составляет 89%, а специфичность – 100%. Чувствительность чрескожного УЗИ составляет 91%, специфичность – 80% [31, 35, 54].

Выраженный тризм, рвотный рефлекс, низкая приверженность и ажиотированность пациента создают преграды для выполнения интраоральной сонографии, при наличии вышеуказанных условий транс-кутанное (чрескожное) УЗИ имеет явные преимущества, что особенно важно учитывать в детской практике [35, 55].

Сонография позволяет дифференцировать инфильтративную и абсцедирующую стадии ПТИ [44].

Увеличение небной миндалины более 20 мм при однородной или стратифицированной (полосатой) УЗ-картине – это данные за ПТИ (инфильтративная стадия воспаления). Данная стратифицированная УЗ-картина формируется за счет того, что гиперэхогенные «доли» жировой ткани разделены диффузными сигналами от гипозоногенных жидкость-содержащих тканей. Такой вид «булыжной мостовой» ПТИ (и целлюлит любой локализации) принимает на более поздних стадиях клинического течения [10, 42]. ПТИ может также быть визуализирован в виде увеличенной в продольном и поперечном размере небной миндалины с гетерогенной эхогенностью паренхимы и гиперэхогенными, перифокальными диффузными участками, что соответствует отеку клетчатки, расположенной латерально от миндалины [44].

Увеличение размеров небной миндалины по УЗИ при гетерогенном сигнале от ее паренхимы и наличии кистозного образования, подлежащего к миндалине – данные за ПТА. При помощи сонографии ПТА наиболее часто визуализируется как гипо- или анэхогенная овоидное образование с четкими, но часто неровными границами. Последние чаще визуализируются как изоэхогенные сигналы [44]. Гипозоногенный сигнал овоидной формы небольших размеров, располагающийся в толще паренхимы небной миндалины, соответствует интратонзиллярному абсцессу [44].

Сонография может быть использована в качестве ассистенции при диагностической пункции околоминдаликовой области [56]. В литературе описаны ложноположительные результаты вышеуказанной диагностической методики: при помощи УЗИ было визуализировано овоидное кистозное образование паратонзиллярной области, но при выполнении пункции с аспирационной пробой, жидкость не получена [57].

При передне-верхней локализации ПТА ложноотрицательные результаты сонографии встречаются достоверно реже по сравнению с задними, нижними, боковыми ПТА, в случае которых часто ложноотрицательных результатов УЗИ значимо выше [58].

При отсутствии определенного опыта, у клиницистов могут встречаться диагностические ошибки при дифференцировке ПТИ и ПТА ввиду того, что увеличенные лимфатические узлы могут быть ложно идентифицированы как небная миндалина, поскольку и в вовлеченной в патологический процесс, и в интактной небной миндалине при УЗИ встречаются гиперэхогенные участки, а увеличенные лимфатические узлы при помощи сонографии также визуализируются гиперэхогенно [35, 56, 57–59].

С целью визуализации ПТА при выполнении интраоральной сонографии используется стандартный трансвагинальный датчик [56], датчик по типу «Хоккейной клюшки» и датчик по типу «Бора/карандаша», последний наиболее удобен для клиницистов ввиду малого диаметра и достаточной длины [37].

Для транскутанной сонографии рекомендован криволинейный/конверксный датчик с частотой 8–12 МГц [35, 44].

Чрескожное УЗИ стоит начинать с угла нижней челюсти [60], при этом первоначальная ось датчика должна быть направлена

в сторону уха пациента. При затруднении диагностики в качестве первоначального ориентира стоит использовать внутреннюю сонную артерию. При выполнении транскутанной сонографии анатомическим ориентиром может послужить поднижнечелюстная слюнная железа, которая визуализируется как образование округлой или овоидной формы с ровными, четкими границами и гипозоногенной структурой [44, 61].

Заключение

ПТА – это частая, можно смело сказать рутинная ЛОР-патология. Несмотря на это диагностика данной нозологии не всегда проста и тривиальна, в связи с чем клиницистам необходимы дополнительные методы диагностики, с помощью которых возможно верифицировать и дифференцировать диагноз «Паратонзиллит» и «Паратонзиллярный абсцесс».

Наиболее часто применяются диагностическая пункция, КТ и МРТ, значительно реже используется УЗИ. При этом стоит учесть, что ультразвуковая диагностика – простой, доступный, дешевый метод диагностики, который с успехом применяется с целью диагностики ПТА. Однако не все стороны данной методики описаны и используются в полной мере: описанные в литературе алгоритмы скудны по своему содержанию и используются в большей степени в детской практике. В дополнение, данные разных авторов о чувствительности и специфичности УЗИ с целью диагностики ПТА значимо разнятся. Перспективным является разработка неинвазивных, универсальных и адаптированных для клинической практики алгоритмов диагностики ПТА, в т.ч. с применением сонографии.

Оправдано дальнейшее исследование с целью подбора наиболее подходящего, универсального и удобного для клиницистов УЗ-датчика, уточнение места сонографии в диагностических алгоритмах ургентной патологии глотки, конкретизация и унификация анатомических ориентиров при выполнении УЗИ околоминдаликовой области, необходимо уточнить диагностическую ценность и значимость сонографии с целью постановки диагноза «Паратонзиллярный абсцесс».

Требует дополнения и корректировки техника УЗИ-ассоциированной пункции ПТА, это потенцируется тем, что в литературе описаны случаи ложноотрицательных результатов пункции паратонзиллярной области под контролем УЗИ.

ЛИТЕРАТУРА/REFERENCES

1. Kaltiainen E., Wikstén J., Aaltonen, L.-M., et al. The presence of minor salivary glands in the peritonsillar space. *Eur. Arch. Oto-Rhino-Laryngol.* 2017;274(11):3997–4001. Doi: 10.1007/s00405-017-4738-x.
2. Паратонзиллярный абсцесс. Клинические рекомендации министерства здравоохранения Российской Федерации. Национальная медицинская ассоциация оториноларингологов. 2021. (*Paratonsillar abscess. Clinical recommendations of the Ministry of Health of the Russian Federation. National Medical Association of Otorhinolaryngologists.* 2021. [In Russ.]).
3. Карнеева О.В., Даихес Н.А., Поляков Д.П. Протоколы диагностики и лечения острых тонзиллофарингитов. *РМЖ Оториноларингология.* 2015;6:307–11. (Karneeva O.V., Daikhes N.A., Polyakov D.P. Protocols for the diagnosis and treatment of acute tonsillopharyngitis. *RMJ Otorinolaringologija.* 2015;6:307–11. [In Russ.]).
4. Солдатов И.Б. Оториноларингология: учебник. Под ред. И.Б. Солдатов, В.П. Гофмана. Санкт-Петербург, 2000. 446 с. (Soldatov

- I.B. Otorhinolaryngology: textbook. Edited by I.B. Soldatov, V.R. Gofman. St. Petersburg, 2000. 446 p. [In Russ.].
5. Umeshappa H., et al. Microbiological profile of aerobic and anaerobic bacteria and its clinical significance in antibiotic sensitivity of odontogenic space infection: A prospective study of 5 years. *Nat. J. Maxillofac. Surg.* 2021;12(3):372–9. Doi: 10.4103/njms.NJMS_1_20.
 6. Пальчун В.Т., Магомедов М.М., Лучихин Л.А. Оториноларингология: учебник. 2-е изд., исправленное и дополненное. М., 2011. 656 с. (Palchun V.T., Magomedov M.M., Luchikhin L.A. Otorhinolaryngology: textbook. 2nd ed., revised and supplemented. M., 2011. 656 p. [In Russ.].)
 7. Носуля Е.В. Паратонзиллит. Вестник оториноларингологии. 2013;78(3):65–70. (Nosulya E.V. Paratonsillitis. Vestnik otorinolaringologii. 2013;78(3):65–70. [In Russ.].)
 8. Vanhapiha N., Sanmark E., Blomgren K., et al. Minor salivary gland infection as origin of peritonsillitis—novel theory and preliminary results. *Acta Otolaryngol.* 2022;1:1–5. Doi: 10.1080/00016489.2022.2026003.
 9. Mansour C., De Bonneze G., Mouchon E., et al. Comparison of needle aspiration versus incision and drainage under local anaesthesia for the initial treatment of peritonsillar abscess. *Eur. Arch. Oto-Rhino-Laryngol.* 2019;276(9):2595–601. Doi: 10.1007/s00405-019-05542-1.
 10. Costantino T.G., Satz W.A., Dehnkamp W., Goett H. Randomized Trial Comparing Intraoral Ultrasound to Landmark-based Needle Aspiration in Patients with Suspected Peritonsillar Abscess. *Acad. Emergenc. Med.* 2012;19(6):626–31. Doi: 10.1111/j.1553-2712.2012.01380.x.
 11. Herzon F.S. Peritonsillar abscess: Incidence, current management practices, and a proposal for treatment guidelines. *Laryngoscope.* 1995;105(Suppl. 3):1–17.
 12. Millar K.R., Johnson D.W., Drummond D., Kellner J.D. Suspected Peritonsillar Abscess in Children. *Pediatr. Emergenc. Care.* 2007;23(7):431–8. Doi: 10.1097/01.pec.0000280525.44515.72.
 13. Ellen R.W., Morven S.E., Glenn C.I., et al. Tonsillectomy and/or adenoidectomy in children: Indications and contraindications. *Peritonsillar cellulitis and abscess. UpToDate.* September 2021.
 14. Сиренко Н.В. Паратонзиллярные абсцессы в детском возрасте. Клинико-микробиологические особенности. Дисс. канд. мед. наук. СПб., 2019. 118 с. (Sirenko N.V. Paratonsillar abscesses in childhood. Clinical and microbiological features. Candidate of Medical Sciences dissertation thesis. St. Petersburg, 2019. 118 p. [In Russ.].)
 15. Klug T.E., Greve T., Hentze M. Complications of peritonsillar abscess. *Ann. Clin. Microbiol. Antimicrob.* 2020;19(1):32. Doi: 10.1186/s12941-020-00375-x.
 16. Aalling M., Klug T. E. Streptococcal toxic shock syndrome complicating a peritonsillar abscess. *Infect. Dis.* 2014;47(2):101–3. Doi: 10.3109/00365548.2014.961543.
 17. Huang C.-M., Huang F.-L., Chien, Y.-L., Chen, P.-Y. Deep neck infections in children. *J. Microbiol. Immunol. Infect.* 2017;50(5):627–33. Doi: 10.1016/j.jmii.2015.08.020.
 18. Ding M.-C., Tsai M.-S., Yang Y.-H., et al. Patients with comorbid rheumatoid arthritis are predisposed to peritonsillar abscess: real-world evidence. *Eur. Arch. Oto-Rhino-Laryngol.* 2021;278(10):4035–42. Doi: 10.1007/s00405-021-06638-3.
 19. Vijay V., Fattah Z. Lesson of the month 1: Lemierre's syndrome: a reminder of the "forgotten disease". *Clin. Med.* 2018;18(1):100–2. Doi: 10.7861/clinmedicine.18-1-100.
 20. Sideris G., Malamas V., Tyrellis G., et al. Ubi pus, ibi evacua: a review of 601 peritonsillar abscess adult cases. *Irish. J. Med. Sci.* 2021;6:1–5. Doi: 10.1007/s11845-021-02796-9.
 21. Li R.M., Kiemeny M. Infections of the Neck. *Emergenc. Med. Clin. North Am.* 2019;37(1):95–107. Doi: 10.1016/j.emc.2018.09.003.
 22. Passy V. Pathogenesis of Peritonsillar Abscess. *Laryngoscope.* 1994;101(2):185–90.
 23. Chang G.-H., Lu A., Yang Y.-H., et al. High Risk of Peritonsillar Abscess in End-Stage Renal Disease Patients: A Nationwide Real-World Cohort Study. *Int. J. Environ. Res. Public Health.* 2021;18(13): 6775. Doi: 10.3390/ijerph18136775.
 24. Grant M.C., Raggio B., Barton B., et al. (2018). Establishing the Need for an Evidence-Based Treatment Algorithm for Peritonsillar Abscess in Children. *Clin. Pediatr.* 2018;57(12):1385–90. Doi: 10.1177/0009922818778048.
 25. Wilson M.B., Ali S.A., Kovatch K.J., et al. Machine Learning Diagnosis of Peritonsillar Abscess. *Otolaryngol. Head and Neck Surg.* 2019;161(5):796–9. Doi: 10.1177/0194599819868178.
 26. Froehlich M.H., Huang Z., Reilly B.K., et al. Utilization of ultrasound for diagnostic evaluation and management of peritonsillar abscesses. *Curr. Opin. Otolaryngol. Head and Neck Surg.* 2017;25(2):163–8. Doi: 10.1097/MOO.0000000000000338.
 27. Sagar P., Nambillath A.K., Malhotra V., et al. Impending Rupture of Internal Carotid Artery Aneurysm Mimicking Peritonsillar Abscess. *Indian J. Pediatr.* 2018;85(10):911–3. Doi: 10.1007/s12098-018-2655-7.
 28. Tülin K.F., Özkul N. Case report: extranodal non-Hodgkin's lymphoma of the parapharyngeal space. *Auris Nasus Larynx.* 1999;26(2):201–5.
 29. González-Benito E., del Castillo Fernández de Beñoño T., Pardos, P.C., et al. Difficult airway in a patient with lymphoma. A case report. *Revista Española de Anestesiología y Reanimación (English Edition).* 2021;68(5):297–300. Doi: 10.1016/j.redare.2020.05.024.
 30. Jeleff O., Gutmann C., Greminger P., et al. Eitridge Lymphadenitis nach Abszessentilektomie bei Immunsuppression. *HNO.* 2012;60(7):622–5. Doi: 10.1007/s00106-011-2469-7.
 31. Powell J., Wilson J.A. An evidence-based review of peritonsillar abscess. *Clin. Otolaryngol.* 2012;37(2):136–45. Doi: 10.1111/j.1749-4486.2012.02452.x.
 32. Ishii K., Aramaki H., Arai Y., et al. Evaluation of Safe Surgical Treatment of Peritonsillar Abscess Using Computed Tomography. *Nihon Jibiinkoka Gakkai Kaiho.* 2002;105(3):249–56. Doi: 10.3950/jibiinkoka.105.249.
 33. Urban M.J., Masliah J., Heyd C., et al. Peritonsillar Abscess Size as a Predictor of Medical Therapy Success. *Ann. Otol. Rhinol. Laryngol.* 2021;131:211–8. Doi: 10.1177/00034894211015590.
 34. Gibbons R.C., Costantino T.G. Evidence-Based Medicine Improves the Emergent Management of Peritonsillar Abscesses Using Point-of-Care Ultrasound. *J. Emergenc. Med.* 2020;59(5):693–8. Doi: 10.1016/j.jemermed.2020.06.030.
 35. Halm B.M., Ng C., Larrabee Y.C. Diagnosis of a Peritonsillar Abscess by Transcutaneous Point-of-Care Ultrasound in the Pediatric Emergency Department. *Pediatr. Emergenc. Care.* 2016;32(7):489–92. Doi: 10.1097/pec.0000000000000843.
 36. Ghavami S., Gombert E., De Sandre C., et al. From tonsillitis to peritonsillar abscess. *Rev. Med. Suisse.* 2021;17(753):1690–3.
 37. Todsén T., Stage M.G., Holst C.H. A Novel Technique for Intraoral Ultrasound-Guided Aspiration of Peritonsillar Abscess. *Diagnostics.* 2018;8(3):50–7. Doi: 10.3390/diagnostics8030050.
 38. Pantanowitz L., Thompson L.D.R., Rossi E.D. Diagnostic Approach to Fine Needle Aspirations of Cystic Lesions of the Salivary Gland. *Head and Neck Pathol.* 2018;12:548–61. Doi: 10.1007/s12105-018-0904-8.
 39. Gilley D.R., Virdi G.S., Namin A.W., et al. Utility of CT in the workup of adults with sore throat in the emergency department. *Am. J. Emergenc. Med.* 2021;50:739–43. Doi: 10.1016/j.ajem.2021.09.063.
 40. Varelas A.N., LoSavio P. S., Misch E., et al. Utilization of Emergency Department Computed Tomography and Otolaryngology Consultation in the Diagnosis of Pediatric Peritonsillar Abscess. *Int. J. Pediatr. Otorhinolaryngol.* 2019;117:189–93. Doi: 10.1016/j.ijporl.2018.11.034.
 41. Pearce M. S., Salotti J.A., Little M.P., et al. Radiation exposure from CT scans in childhood and subsequent risk of leukaemia and brain tumours: a retrospective cohort study. *Lancet.* 2012;380:499–505. Doi: 10.1016/s0140-6736(12)60815-0.

42. Nesemeier R., Jones S., Jacob K., et al. Trends in Emergency Department Computed Tomography Usage for Diagnosis of Peritonsillar Abscess. *Ear, Nose & Throat J.* 2021;12:1–5. Doi: 10.1177/0145561320984996.
43. Hagiwara Y., Araga T., Saito Y., et al. Utility of transoral pharyngeal ultrasonography for puncture drainage of peritonsillar abscess. *Clin. Case Rep.* 2019;7(4):839–40. Doi: 10.1002/ccr3.2032.
44. Bandarkar A.N., Adeyiga A.O., Fordham M.T., et al. Tonsil ultrasound: technical approach and spectrum of pediatric peritonsillar infections. *Pediatr. Radiol.* 2015;46(7):1059–67. Doi: 10.1007/s00247-015-3505-7.
45. Nurminen J., Heikkinen J., Happonen T. Magnetic resonance imaging findings in pediatric neck infections—a comparison with adult patients. *Pediatr. Radiol.* 2022;43(2):286–91. Doi: 10.3174/ajnr.A7368.
46. Maroldi R., Farina D., Ravanelli M., et al. Emergency Imaging Assessment of Deep Neck Space Infections. *Semin. Ultrasound CT MRI.* 2012;33(5):432–42. Doi: 10.1053/j.sult.2012.06.008.
47. Крюков А.И., Царякин Г.Ю., Иванчиков А.А. и др. Предоперационная МРТ-диагностика топографии сосудов шеи у пациентов с хроническим тонзиллитом. *Вестн. оториноларингологии.* 2017;82(2):29–32 (Крюков А.И., Tsarapkin G.Yu., Ivanchikov A.A. et al. Preoperative MRI diagnostics of the topography of the neck vessels in patients with chronic tonsillitis. *Vestnik otorinolaringologii.* 2017;82(2):29–32. [In Russ.]).
48. Bulas D., Egloff A. Benefits and risks of MRI in pregnancy. *Semin. Perinatol.* 2013;37(5):301–4. Doi: 10.1053/j.semper.2013.06.005.
49. Dill T. Contraindications to magnetic resonance imaging. *Heart.* 2008;94(7):943–8. Doi: 10.1136/hrt.2007.125039.
50. Hahn J., Barth I., Wigand M.C., et al. The Surgical Treatment of Peritonsillar Abscess: A Retrospective Analysis in 584 Patients. *Laryngoscope.* 2021;131(12):2706–12. Doi: 10.1002/lary.29677.
51. Klein M.R. Infections of the Oropharynx. *Emergenc. Med. Clin. North Am.* 2019;37(1):69–80. Doi: 10.1016/j.emc.2018.09.002.
52. Hori H., Fukuchi T., Sugawara H. The effectiveness of transcutaneous cervical ultrasonography for diagnosing peritonsillar abscess in a patient complaining of sore throat. *J. General Fam. Med.* 2021;22(1):47–8. Doi: 10.1002/jgf2.364.
53. Johnson J.P., Vinardell T., David F. Ultrasound-guided injections of the equine head and neck: review and expert opinion. *J. Equine Sci.* 2021;32(4):103–15. Doi: 10.1294/jes.32.103.
54. Loock J.W. A randomised trial comparing intraoral ultrasound to landmark-based needle aspiration in patients with suspected peritonsillar abscess. *Clin. Otolaryngol.* 2013;38(3):245–7. Doi: 10.1111/coa.12129.
55. Nogan S., Jandali, D., Cipolla M., et al. The use of ultrasound imaging in evaluation of peritonsillar infections. *Laryngoscope.* 2015;125(11):2604–7. Doi: 10.1002/lary.25313.
56. Hagiwara Y., Saito Y., Ogura H., et al. Ultrasound-Guided Needle Aspiration of Peritonsillar Abscesses: Utility of Transoral Pharyngeal Ultrasonography. *Diagnostics.* 2019;9(4):141–7. Doi: 10.3390/diagnostics9040141.
57. Ahmed K., Jones A. S., Shah K., et al. The role of ultrasound in the management of peritonsillar abscess. *J. Laryngol. Otol.* 1994;108(07):610–2. Doi: 10.1017/s0022215100127598.
58. Salihoglu M., Eroglu M., Yildirim A.O., et al. Transoral ultrasonography in the diagnosis and treatment of peritonsillar abscess. *Clin. Imaging.* 2013;37(3):465–7. Doi: 10.1016/j.clinimag.2012.09.023.
59. Fordham M.T., Rock A.N., Bandarkar A., et al. Transcervical ultrasonography in the diagnosis of pediatric peritonsillar abscess. *Laryngoscope.* 2015;125(12):2799–804. Doi: 10.1002/lary.25354.
60. Rehrer M., Mantuani D., Nagdev A. Identification of peritonsillar abscess by transcutaneous cervical ultrasound. *Am. J. Emergenc. Med.* 2013;31(1):267.e1–7.e3. Doi: 10.1016/j.ajem.2012.04.021.
61. Huang Z., Vintzileos W., Gordish-Dressman H., et al. Pediatric peritonsillar abscess: Outcomes and cost savings from using transcervical ultrasound. *Laryngoscope.* 2017;127(8):1924–9. Doi: 10.1002/lary.26470.

Поступила 24.04.2022

Получены положительные рецензии 11.08.23

Принята в печать 05.10.23

Received 24.04.2022

Positive reviews received 11.08.23

Accepted 05.10.23

Вклад авторов. В.А. Еловиков, В.А. Черенкова – сбор и обработка материала, написание текста. Ю.Ю. Русецкий, А.П. Мирошниченко – редактирование.
Contribution of the authors. V.A. Elovikov, V.A. Cherenkova – collection and processing of material, writing the text. Yu.Yu. Rusetsky, A.P. Miroshnichenko – editing.

Информация об авторах:

Русецкий Юрий Юрьевич – д.м.н., профессор, заведующий кафедрой оториноларингологии ФГБУ ДПО Центральная государственная медицинская академия УДП РФ. Адрес: 121359 Москва, ул. Маршала Тимошенко д.19, с. 1; email: rusetsky@inbox.ru. ORCID: 0000-0001-5574-8292.

Мирошниченко Андрей Петрович – к.м.н., заведующий оториноларингологическим отделением гнойной хирургии ГБУЗ ГКБ им. Ф.И. Иноземцева. Адрес: 105187 Москва, ул. Фортунатовская, д. 1; email: hobotsa@mail.ru. ORCID: 0000-0001-5571-3241.

Еловиков Владислав Алексеевич – врач-оториноларинголог оториноларингологического отделения гнойной хирургии ГБУЗ ГКБ им. Ф.И. Иноземцева. Адрес: 105187 Москва, ул. Фортунатовская, д. 1; email: vladislav.yelovikov@mail.ru. ORCID: 0000-0002-8364-3284.

Черенкова Виктория Александровна – аспирант кафедры оториноларингологии ФГБУ ДПО Центральная государственная медицинская академия УДП РФ. Адрес: 121359 Москва, ул. Маршала Тимошенко д.19, с. 1; e-mail: cherenkova_vika@mail.ru. ORCID: 0000-0001-9075-6837.

Information about the authors:

Yuri Yurievich Rusetsky – Doctor of Medical Sciences, Professor, Head of the Otorhinolaryngology Department, FSBI APE Central State Medical Academy of Department of Presidential Affairs. Address: 19 Marshala Tymoshenko str., bldg. 1, 121359 Moscow. e-mail: rusetsky@inbox.ru. ORCID: 0000-0001-5574-8292.

Andrey Petrovich Miroshnichenko – Candidate of Medical Sciences, Head of the Otorhinolaryngology Department of Purulent Surgery, FSHI F.I. Inozemtsev Municipal Clinical Hospital. Address: 1 Fortunatovskaya str., Moscow; email: hobotsa@mail.ru. ORCID: 0000-0001-5571-3241.

Vladislav Alekseevich Elovikov – ENT Specialist of the Otorhinolaryngology Department of Purulent Surgery, FSHI F.I. Inozemtsev Municipal Clinical Hospital. Address: 1 Fortunatovskaya str., Moscow; email: vladislav.yelovikov@mail.ru. ORCID: 0000-0002-8364-3284.

Victoria Alexandrovna Cherenkova – Postgraduate student of the Otorhinolaryngology Department, FSBI APE Central State Medical Academy of Department of Presidential Affairs. Address: 19 Marshala Tymoshenko str., bldg. 1, 121359 Moscow; e-mail: cherenkova_vika@mail.ru. ORCID: 0000-0001-9075-6837.

© Team of authors, 2024 / © Коллектив авторов, 2024

3.1.6. Oncology, radiation therapy, 3.1.10. Neurosurgery / 3.1.6. Онкология, лучевая терапия, 3.1.10. Нейрохирургия

Sinonasal carcinoma (literature review and case report)

D.S. Spirin¹, V.A. Cherekaev¹, I.V. Chernov¹, M.V. Nersesyan^{2,3}, M.N. Tlisova¹,
V.I. Popadyuk², D.S. Svyatoslavov⁴, I.V. Reshetov⁴

¹FSAI N.N. Burdenko National Scientific and Practical Center for Neurosurgery of the Ministry of Healthcare of the Russian Federation, Moscow, Russia

²FSAEI HE Peoples' Friendship University of Russia, Moscow, Russia

³Head and Neck Surgery Center of Ilyinsky Hospital, Krasnogorsk, Glukhovo, Russia

⁴FSAEI HE The First Sechenov Moscow State Medical University under Ministry of Health of the Russian Federation, Moscow, Russia

Contacts: Dmitrii Sergeevich Spirin – e-mail: DSpirin@nsi.ru

Синоназальная карцинома (обзор литературы и случай из практики)

Д.С. Спири́н¹, В.А. Черехаев¹, И.В. Чернов¹, М.В. Нерсесян^{2,3}, М.Н. Тлисова¹,
В.И. Попадюк², Д.С. Святославов⁴, И.В. Решетов⁴

¹ФГАУ НМИЦ нейрохирургии им. акад. Н.Н. Бурденко Минздрава РФ, Москва, Россия

²ФГАОУ ВО Российский университет дружбы народов, Москва, Россия

³Центр хирургии головы и шеи Ильинской больницы, Красногорск, д. Глухово, Россия

⁴ФГАОУ ВО Первый МГМУ им. И.М. Сеченова Минздрава РФ, Москва, Россия

Контакты: Спири́н Дмитрий Сергеевич – e-mail: DSpirin@nsi.ru

鼻窦癌（文献综述及病例报告）

D.S. Spirin¹, V.A. Cherekaev¹, I.V. Chernov¹, M.V. Nersesyan^{2,3}, M.N. Tlisova¹,
V.I. Popadyuk², D.S. Svyatoslavov⁴, I.V. Reshetov⁴

¹FSAI N.N. Burdenko National Scientific and Practical Center for Neurosurgery of the Ministry of Healthcare of the Russian Federation, Moscow, Russia

²FSAEI HE Peoples' Friendship University of Russia, Moscow, Russia

³Head and Neck Surgery Center of Ilyinsky Hospital, Krasnogorsk, Glukhovo, Russia

⁴FSAEI HE The First Sechenov Moscow State Medical University under Ministry of Health of the Russian Federation, Moscow, Russia

通讯作者: Dmitrii Sergeevich Spirin – e-mail: DSpirin@nsi.ru

Background. Adenocystic carcinoma is a rare malignancy originating from the epithelium of seromucinous major and minor salivary glands. It occurs most frequently in people aged 50-60 years, with a male-to-female ratio (3:2). This tumor accounts for less than 2% of all tumors of the nasal cavity and paranasal sinuses, but for 5-10% of all adenocarcinomas of the sinonasal region.

Case description. In this article, we are aiming to demonstrate the importance of cancer awareness of a physician and describe the clinical case of a patient who was seen by an otorhinolaryngologist for 2 years with the diagnosis of allergic rhinitis, in fact being a patient with adenocarcinoma of nasopharyngeal localization.

Conclusion. Adenocystic carcinoma is a tumor requiring long-term follow-up due to frequent local recurrences, distant metastases, and aggressive perineural growth. Cancer awareness of patients with typical complaints such as nasal congestion and epistaxis, especially unilateral, is important to perform surgical treatment as early as possible and improve the patient's prognosis.

Key words: adenocystic carcinoma, skull base surgery, craniofacial neurosurgery, endonasal endoscopic surgery, radiation therapy

Conflicts of interest. The authors have no conflicts of interest to declare.

Funding. There was no funding for this study

For citation: D.S. Spirin, V.A. Cherekaev, I.V. Chernov, M.V. Nersesyan, M.N. Tlisova, V.I. Popadyuk, D.S. Svyatoslavov, I.V. Reshetov. Sinonasal carcinoma (literature review and case report). Head and neck. Russian Journal. 2024;12(2):133–138

Doi: 10.25792/HN.2024.12.2.133-138

The authors are responsible for the originality of the data presented and the possibility of publishing illustrative material – tables, drawings, photographs of patients.

Актуальность. Аденокистозная карцинома является редкой злокачественной опухолью, происходящей из эпителия серомуцинозных больших и малых слюнных желез. Чаще всего встречается у людей в возрасте 50–60 лет с соотношением заболеваемости мужчин и женщин 3:2. На долю данной опухоли приходится менее 2% всех опухолей полости носа и околоносовых пазух, но 5–10% всех аденокарцином синоназальной области.

Клинический случай. В данной статье мы показали важность онкологической настороженности врача и описали клинический случай пациентки, которая 2 года наблюдалась у оториноларинголога с диагнозом «аллергический ринит», будучи больной аденокарциномой назофарингеальной локализации.

Заключение. Аденокистозная карцинома – это опухоль, требующая длительного динамического наблюдения в связи с частым развитием местных рецидивов, отдаленных метастазов и агрессивным периневральным ростом. Онкологическая настороженность пациентов с типичными жалобами, такими как затруднение носового дыхания и носовые кровотечения, особенно с одной стороны, имеет большое значение для как можно более раннего проведения хирургического лечения и лучшего прогноза.

Ключевые слова: аденокистозная карцинома, хирургия основания черепа, краниофациальная нейрохирургия, эндоназальная эндоскопическая хирургия, лучевая терапия

Конфликт интересов. Авторы заявляют об отсутствии конфликта интересов.

Финансирование. Работа выполнена без спонсорской поддержки.

Для цитирования. Спири́н Д.С., Черехаев В.А., Чернов И.В., Нерсесян М.В., Тлисова М.Н., Попадюк В.И., Святославов Д.С., Решетов И.В. Синоназальная карцинома (обзор литературы и случай из практики). *Head and neck. Голова и шея. Российский журнал.* 2024;12(2):133–138

Doi: 10.25792/HN.2024.12.2.133-138

Авторы несут ответственность за оригинальность представленных данных и возможность публикации иллюстративного материала – таблиц, рисунков, фотографий пациентов.

背景：腺样囊性癌是一种罕见的恶性肿瘤，起源于浆液黏液性大、小唾液腺的上皮细胞。这种肿瘤在50至60岁的人群中最为常见，男女比例为3:2。该肿瘤仅占鼻腔及鼻窦所有肿瘤的不到2%，但在鼻窦区域所有腺癌中占5–10%。

病例描述：在本文中，我们旨在展示医师对癌症认识的重要性，并描述了一个患者的临床病例。这位患者被一位耳鼻喉科医生诊断为过敏性鼻炎看了两年，实际上是患有鼻咽部位腺癌的患者。

结论：腺样囊性癌是一种需要长期随访的肿瘤，因为它经常局部复发、远处转移，并伴有侵袭性的神经周围生长。对于有典型症状如鼻塞和鼻出血（特别是单侧的）的患者，提高癌症意识非常重要，以便尽早进行手术治疗，改善患者的预后。

关键词：腺样囊性癌，颅底手术，颅面神经外科，鼻内镜手术，放射治疗

利益冲突：作者声明无利益冲突。

资金：本研究没有资金支持。

引用本文：D.S. Spirin, V.A. Cherekaev, I.V. Chernov, M.V. Nersesyan, M.N. Tlisova, V.I. Popadyuk, D.S. Svyatoslavov, I.V. Reshetov. Sinonasal carcinoma (literature review and case report). *Head and neck. Russian Journal.* 2024;12(2):133–138

Doi: 10.25792/HN.2024.12.2.133-138

作者负责提供数据的原创性以及发布说明性材料的可能性——包括表格、图画、病人照片。

Введение

Аденокистозная карцинома (АКК) – это редкая злокачественная опухоль, происходящая из эпителия серомуцинозных больших и малых слюнных желез, склонная к частому рецидивированию и метастазированию, характеризующаяся частой периневральной инвазией [6, 7, 15, 20]. Встречается главным образом в возрасте 50–60 лет, чаще у женщин, чем у мужчин (3:2), составляет менее 2% всех опухолей полости носа и околоносовых пазух [13] и 5–10% всех аденокарцином

синоназальной области [8, 9, 17]. На сегодняшний день нет подтвержденных факторов, способствующих развитию данного заболевания.

С учетом происхождения опухоли из слюнных желез, наиболее часто она встречается в полости рта, особенно в области неба, несколько реже может располагаться в верхнечелюстных пазухах, полости носа и носоглотке, откуда опухоль может инвазировать основание черепа, крылонебную и подвисочную ямки [8, 13, 17]. Очень редко может метастазировать из других мест, таких как трахея и гортань [12].

Аденокистозная карцинома

АКК характеризуется медленным ростом и первое время протекает бессимптомно. По мере роста опухоль синоназальной локализации может проявляться затруднением носового дыхания, серозно-геморрагическими выделениями и носовыми кровотечениями, чаще – с одной стороны. Более специфичными для данного заболевания могут быть неврологические симптомы, такие как боль, парестезии или анестезия лица по типу невралгии тройничного нерва или парез лицевого нерва [6, 13, 14, 17]. Также опухоль может проявляться в виде синдрома кавернозного синуса при его прорастании опухолью. А прорастание опухоли в орбиту может приводить к зрительным нарушениям, проптозу, диплопии и слезотечению.

Опухоль представлена плотными узлами диаметром от 1 до 5 см, на разрезе серовато-желтая, с нечеткими границами. В соответствии с гистологическим строением выделяют 3 типа АКК: крибозный (гландулярный), тубулярный и солидный (базалоидный). Считается, что АКК крибозного и тубулярного типов имеют лучший прогноз. У солидного варианта опухоли прогноз хуже, т.к. при этом варианте отмечаются более частые рецидивы, более частый периневральный рост, большее число метастазов. Неблагоприятным считается наличие 30% и более солидного компонента [20]. АКК отличается частыми локальными рецидивами и ранним периневральным и гематогенным распространением (38%). Она имеет самые высокие показатели местного рецидивирования среди злокачественных новообразований синоназальной области (от 75 до 90%), возможно, даже 100% при длительном и достаточном наблюдении [13]. В отличие от большинства карцином, данная опухоль редко метастазирует в регионарные лимфоузлы и довольно часто дает отдаленные метастазы. Неизвестно почему такое распространение преобладает над типичным лимфогенным, однако, по некоторым последним наблюдениям, лимфогенное распространение встречается в 9–16% случаев [13]. Наиболее частой локализацией гематогенных метастазов являются легкие, мозг и кости. При этом такое системное заболевание может протекать бессимптомно десятки лет [3, 4, 13, 14, 17]. В связи с этим динамическое наблюдение за такими пациентами должно быть длительным, не менее 15 лет [8, 12].

Десятилетняя выживаемость у таких пациентов составляет около 7% [14], однако в более поздних исследованиях эти показатели улучшились и варьируются в пределах 61% за 5 лет и 31% в течение 15 лет [13].

Степень распространения опухоли обычно оценивается с помощью визуализирующих, в т.ч. радиологических методов (позитронно-эмиссионная томография – ПЭТ), поскольку это позволяет не пропустить периневральное распространение опухоли и наличие отдаленных метастазов, которые могут быть пропущены при других визуализирующих методах исследования [12].

Лечение

Основным методом лечения АКК является полное хирургическое удаление образования, которое обычно проводится в виде краниофациальной резекции и/или максиллэктомии. Однако такие операции могут быть калечащими для пациента, приводить к повреждению черепно-мозговых нервов вблизи основания черепа, а операция на кавернозном синусе, содер-

жащем сегмент внутренней сонной артерии, ассоциирована с высоким риском осложнений и летального исхода. В последнее время наиболее часто выполняются эндоскопические операции, которые несут меньший риск послеоперационных осложнений и могут при необходимости быть дополнены наружным доступом [3, 14, 16, 18].

Для лечения неоперабельных образований и в качестве комбинированного лечения многие авторы рекомендуют проведение таким пациентам протонной лучевой терапии, которая дает перспективный локальный контроль с приемлемой токсичностью для пациента. Однако авторы указывают, что для подтверждения результатов требуется более длительное наблюдение и роль лучевой терапии в лечении АКК пока не до конца определена. Лучевое лечение не может быть использовано в качестве монотерапии поскольку АКК не является традиционно радиочувствительной опухолью [1, 2, 5, 11, 13, 14, 16, 17].

Химиотерапия иногда адьювантно используется для лечения больших опухолей или опухолей на поздних стадиях. В режимы часто включены такие препараты, как цисплатин и/или доксорубицин, 5-фторурацил, митомицин-С или циклофосфамид. Однако нет конкретных протоколов, регламентирующих проведение адьювантной терапии [1, 5, 10, 12–17, 19].

Для лечения невропатической боли у некоторых больных могут помочь такие препараты, как карбамазепин или габапентин [13].

В данной статье мы хотим показать важность онкологической настороженности врача и описать клинический случай пациентки, которая 2 года наблюдалась у оториноларинголога с диагнозом «аллергический ринит», будучи больной аденокарциномой назофарингеальной локализации.

Клинический случай

Пациентка И., 60 лет, поступила в НМИЦ нейрохирургии им. акад. Н.Н. Бурденко с жалобами на отсутствие носового дыхания справа, затруднение слева.

Из анамнеза: в 2012 г. отметила появление диплопии, далее появился правосторонний экзофтальм, покраснение и неприятные ощущения в правом глазу. При обследовании с использованием компьютерной и магнитно-резонансной томографии выявлено образование в вершине правой орбиты, распространяющееся по ходу верхней прямой мышцы и в кавернозный синус, эндоселлярная гормонально неактивная аденома гипофиза. Придаточные пазухи носа не изменены. Пациентка была направлена в ревматологическое отделение, где клинически поставили диагноз «гранулематоз Вегенера», но для морфологической верификации также рекомендовали проведение биопсии образования, от которой пациентка отказывалась.

С сентября 2014 г. отмечалось ухудшение зрения и появление глазодвигательных расстройств справа, нарастание экзофтальма, переходящее онемение век и переносицы справа, отек верхнего века справа. В сентябре 2014 г. провели 5 инъекций дипроспана (реробульбарно), без эффекта. В январе 2015 г. была проведена операция – удаление краниоорбитальной опухоли справа. Заключение гистологического исследования: аденокистозный рак, солидный вариант строения.

В октябре 2015 г. по данным ПЭТ выявлено патологическое накопление радиоактивного фармакологического препарата в области нисходящего отдела толстой кишки. При колоноскопии – новообразование нисходящего отдела ободочной кишки (гистологически – фрагменты тубулярной аденомы

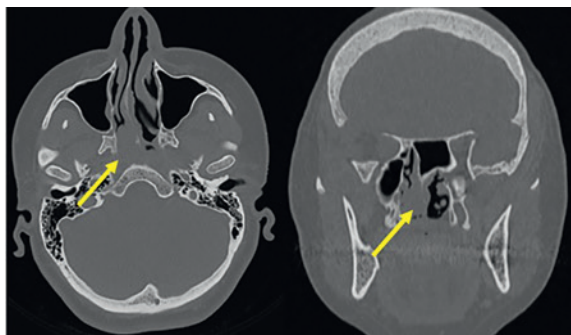


Рис. 1. Компьютерная томография пациентки до операции
Стрелками отмечена опухоль в задних отделах нижней и средней носовых раковин справа.

Figure 1. Preoperative computed tomography of the patient
The arrows indicate the tumor in the posterior portions of the inferior and middle nasal conchae on the right side.

толстой кишки с фокусами умеренно выраженной дисплазии). Проведена операция – резекция сигмовидной кишки с формированием анастомоза, парааортальная лимфаденэктомия. Гистологическое заключение: высокодифференцированная аденокарцинома толстой кишки с инвазией в мышечный слой на фоне тубулярной аденомы с явлениями дисплазии II–III степени pT2pN0. При сравнении гистологических материалов краниоорбитальной опухоли и опухоли кишки связи не найдено.

Также пациентка с 2013 г. жаловалась на затруднение носового дыхания. В 2015 г. была осмотрена заведующим оториноларингологическим отделением городской больницы, был поставлен диагноз «аллергический ринит». Назначено соответствующее лечение (глюкокортикостероидная терапия для местного применения).

В марте 2015 г. пациентке была проведена ПЭТ, на которой было выявлено наличие патологической ткани с гиперметаболической активностью ¹⁸F-фтордезоксиглюкозы (¹⁸F-ФДГ) в гипофизе, задних отделах носовой перегородки и левой подвздошной области. Через год ПЭТ – без динамики. Также была проведена компьютерная томография в октябре 2017 г.: признаки опухолевого образования в области воронки правой орбиты, правой орбиты, по правому контуру тела основной кости, постоперационные изменения в правой височной доле, в костях этой области, образование в задних отделах нижней и средней носовых раковин справа с распространением на правую

хоану, утолщение слизистой оболочки в правой верхнечелюстной пазухе, искривление перегородки носа (рис. 1).

В отоларингологическое отделение НМИЦ нейрохирургии им. акад. Н.Н. Бурденко пациентка поступила с жалобами на отсутствие носового дыхания справа, затруднение слева. Отоневрологически выявляется anosmia справа.

Учитывая жалобы пациентки, данные анамнеза и результаты обследования (компьютерная томография, ПЭТ), был поставлен диагноз «образование полости носа справа, искривление перегородки носа справа». Рекомендовано и проведено хирургическое лечение – эндоскопическое эндоназальное удаление опухоли правой половины носа и носоглотки справа под контролем навигации Fusion. Под общим интубационным наркозом и местной анестезией раствором Лидокаина 1% была произведена эндоскопия полости носа. Первым этапом операции правая средняя носовая раковина смещена латерально. Обнаружено, что задние отделы полости носа и носоглотка справа заполнены опухолью, произрастающей из задних отделов перегородки носа. Произведена биопсия образования, по результатам срочного гистологического исследования – АКК. Затем была произведена кристотомия справа, опухоль удалена полностью, крепилась к перегородке носа справа. Далее было произведено удаление задних отделов перегородки носа и слизистой оболочки передней стенки клиновидной пазухи. В течение операции у пациентки отмечалось выраженное кровотечение, артериальное давление в начале операции – 190/100 мм рт.ст. На переднюю стенку клиновидной пазухи уложена гемостатическая губка «Surgicel». Операция проводилась под контролем навигационной системы, погрешностей отмечено не было, прошла без осложнений (рис. 2).

Выводы

Таким образом, мы хотим отметить, что онкологическая настороженность пациентов с типичными жалобами, такими как затруднение носового дыхания и носовые кровотечения, особенно с одной стороны, очень важна для как можно более раннего проведения хирургического лечения и лучшего прогноза для пациента.

АКК – это опухоль, требующая длительного динамического наблюдения в связи с частым развитием местных рецидивов, отдаленных метастазов и агрессивным периневральным ростом. Основным методом лечения АКК – полное хирургическое удаление образования. Также показала эффективность протонная лучевая терапия и в некоторых случаях может применяться адьювантное химиотерапевтическое лечение.

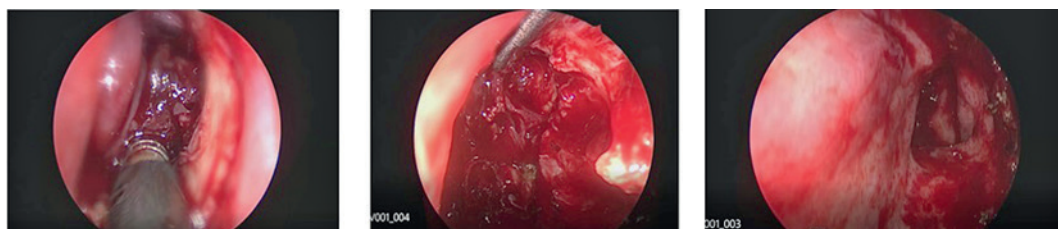


Рис. 2. Этапы эндоскопического эндоназального удаления опухоли правой половины носа
Опухоль выглядит аморфной, цианотичной, не сильно кровоснабжаемой. Эндоскоп 0 – градусный
Figure 2. Stages of endoscopic endonasal removal of the right-sided nasal tumor
The tumor appears amorphous, cyanotic, and not significantly blood-supplied. The endoscope is 0-degree.

ЛИТЕРАТУРА/REFERENCES

1. Bhattasali O., Holliday E., Kies M.S., et al. Definitive proton radiation therapy and concurrent cisplatin for unresectable head and neck adenoid cystic carcinoma: A series of 9 cases and a critical review of the literature. *Head Neck*. 2016;38(Suppl. 1):E1472–80.
 2. Castelnovo P. Adenoid Cystic Carcinoma. 2020. P. 197–209.
 3. Coca-Pelaz A., Rodrigo J.P., Bradley P.J., et al. Adenoid cystic carcinoma of the head and neck – An update. *Oral Oncol*. 2015; 51(7):652–61.
 4. Feki J., Lajnef M., Mallouli M., et al. Exceptional Renal Metastasis from Adenoid Cystic Carcinoma of the Nasal Cavity and Literature Review. *J. Kidney Cancer. VHL*. 2021;8(3):19–21.
 5. Gentile M.S., Yip D., Liebsch N.J., et al. Definitive proton beam therapy for adenoid cystic carcinoma of the nasopharynx involving the base of skull. *Oral Oncol*. 2017;65:38–44.
 6. Gill K.S., Frattali M.A. An Unusual Presentation of Adenoid Cystic Carcinoma. *Case Rep. Otolaryngol*. 2015;2015:1–4.
 7. Gomez D.R., Hoppe B.S., Wolden S.L., et al. Outcomes and Prognostic Variables in Adenoid Cystic Carcinoma of the Head and Neck: A Recent Experience. *Int. J. Radiat. Oncol*. 2008;70(5):1365–72.
 8. Gondivkar S.M., Gadbail A.R., Chole R., Parikh R.V. Adenoid cystic carcinoma: A rare clinical entity and literature review. *Oral Oncol*. 2011;47(4):231–6.
 9. Guazzo E., Bowman J., Porceddu S., et al. Advanced adenoid cystic carcinoma of the skull base – The role of surgery. *Oral Oncol*. 2019;99:104466.
 10. Holliday E.B., Frank S.J. Proton therapy for nasopharyngeal carcinoma. *Chinese Clin. Oncol*. 2016;5(2):25–25.
 11. Hu W., Hu J., Huang Q., et al. Particle Beam Radiation Therapy for Adenoid Cystic Carcinoma of the Nasal Cavity and Paranasal Sinuses. *Front. Oncol*. 2020;10.
 12. Lorini L., Ardighieri L., Bozzola A., et al. Prognosis and management of recurrent and/or metastatic head and neck adenoid cystic carcinoma. *Oral Oncol*. 2021;115:105213.
 13. Lund V.J., Howard D.J., et al. *Tumors of the Nose, Sinuses and Nasopharynx*. Thieme. 2014. P. 150–7.
 14. Lund V.J., Stammberger H., Nicolai P., et al. European position paper on endoscopic management of tumours of the nose, paranasal sinuses and skull base. *European Rhinologic Society Advisory Board on Endoscopic Techniques in the Management of Nose. Rhinol. Suppl*. 2010;22:1–143.
 15. Phan J., Ng S.P., Pollard C. A Rare Case of Unresectable Adenoid Cystic Carcinoma of the Nasopharynx Treated with Intensity Modulated Proton Therapy. *Cureus*. 2017.
 16. Tatari M.M., Anajar S., Hassnaoui J., et al. Nasopharyngeal adenoid cystic carcinoma, suggestion of therapeutic innovations: A case report and review of literature. *Ann. Med. Surg*. 2018;30:32–5.
 17. Thompson L.D.R., Wenig B.M. *Diagnostic pathology : head and neck*. Elsevier. 2016. P. 518–25.
 18. Tirelli G., Capriotti V., Sartori G., et al. Primary Adenoid Cystic Carcinoma of the Frontal Sinus: Case Description of a Previously Unreported Entity and Literature Review. *Ear, Nose Throat J*. 2019;98(4): E8–12.
 19. Кит О.И., Решетов И.В., Енгибарян М.А. Инновационный подход к хирургическому лечению местнораспространенного рака околоносовых пазух и полости носа. *Вестн. Российской академии медицинских наук*. 2021;76(3):317–23. [Kit O.I., Reshetov I.V., Yengibaryan M.A. An innovative approach to surgical treatment of locally advanced cancer of the paranasal sinuses and nasal cavity. *Annals of the Russian Academy of Medical Sciences*. 2021;76(3):317-23 (In Russ.)].
 20. Пауков В.С. *Патологическая анатомия. Учебник в 2 т. Т.2. М., 2016. С. 509–10. [Paukov V.S. Pathological anatomy. Textbook in 2 vols. 2. М., 2016. pp. 509-10 (In Russ.)].*
- Поступила 23.03.2023
Получены положительные рецензии 25.08.23
Принята в печать 05.10.23
Received 23.03.2023
Positive reviews received 25.08.23
Accepted 05.10.23
- Вклад авторов.** Д.С. Спири́н, В.С. Черехаев, М.В. Нерсесян, И.В. Решетов – концепция и дизайн исследования. М.В. Нерсесян, И.В. Чернов, М.Н. Тлисова – сбор и обработка материала. М.В. Нерсесян, И.В. Чернов, Д.С. Спири́н, М.Н. Тлисова – написание текста. М.Н. Тлисова, Д.С. Святославов – редактирование.
- Contribution of the authors.** D.S. Spirin, V.S. Cherekaev, M.V. Nersesjan, I.V. Reshetov – the concept and design of the study. M.V. Nersesjan, M.N. Tlisoza, I.V. Chernov – collection and processing of material. M.V. Nersesjan, I.V. Chernov, D.S. Spirin, M.N. Tlisoza – writing the text. M.N. Tlisoza, D.S. Svyatoslavov – editing.
- Информация об авторах:**
Спири́н Дмитрий Сергеевич – к.м.н., врач-нейрохирург ФГАУ НМИЦ нейрохирургии им. акад. Н.Н. Бурденко Минздрава РФ. Адрес: 125047 Москва, ул. 4-я Тверская-Ямская, д. 16; тел.: 8 (965) 193-55-82; e-mail: DSpirin@nsi.ru. ORCID: <https://orcid.org/0000-0002-8056-3190>.
Черехаев Василий Алексеевич – д.м.н., профессор, заведующий отделением краниофациальной нейрохирургии ФГАУ НМИЦ нейрохирургии им. акад. Н.Н. Бурденко Минздрава РФ. Адрес: 125047 Москва, ул. 4-я Тверская-Ямская, д. 16; тел.: 8 (916) 651-58-33; e-mail: TCH@nsi.ru. ORCID: <https://orcid.org/0000-0001-6881-7082>.
Чернов Илья Валерьевич – к.м.н., врач-нейрохирург ФГАУ НМИЦ нейрохирургии им. акад. Н.Н. Бурденко Минздрава РФ. Адрес: 125047 Москва, ул. 4-я Тверская-Ямская, д. 16; тел.: 8 (963) 645-07-81; e-mail: IChernov@nsi.ru. ORCID: <https://orcid.org/0000-0002-9789-3452>.
Нерсесян Марина Владиславовна – д.м.н., врач-оториноларинголог, профессор кафедры оториноларингологии ФГАОУ ВО Российский университет дружбы народов. Адрес: 117198 Москва, ул. Миклухо-Маклая, д. 6; тел.: 8 (916) 132-75-32; e-mail: nermarina@yandex.ru. ORCID: <https://orcid.org/0000-0001-2719-5031>.
Тлисова Марьяна Начировна – аспирант по специальности «Нейрохирургия» ФГАУ НМИЦ нейрохирургии им. акад. Н.Н. Бурденко Минздрава РФ. Адрес: 125047 Москва, ул. 4-я Тверская-Ямская, д. 16; тел.: 8 (988) 559-09-09; e-mail: Mtlisoza@nsi.ru. ORCID: <https://orcid.org/0000-0003-3868-7664>.
Попадюк Валентин Иванович – д.м.н., профессор, заведующий кафедрой оториноларингологии ФГАОУ ВО Российский университет дружбы народов. Адрес: 117198 Москва, ул. Миклухо-Маклая, д. 6; тел.: +7 (495) 530-33-14; e-mail: popadyuk-vi@rudn.ru. ORCID: <https://orcid.org/0000-0003-3309-4683>.
Святославов Дмитрий Сергеевич – к.м.н., врач-онколог ФГАОУ ВО Первый МГМУ им. И.М. Сеченова Минздрава РФ. Адрес: 119991 Москва, ул. Большая Пироговская, д. 2, стр.4; тел.: 8 (903) 199-19-53; e-mail: Dsvyatoslavov78@mail.ru. ORCID: <https://orcid.org/0000-0002-8056-3190>.
Решетов Игорь Владимирович – д.м.н., профессор, академик РАН, заведующий кафедрой онкологии, радиотерапии и пластической хирургии ФГАОУ ВО Первый МГМУ им. И.М. Сеченова Минздрава РФ. Адрес: 119991 Москва, ул. Большая Пироговская, д. 2, стр.4; e-mail: reshetov_i_v@staff.sechenov.ru. ORCID: <https://orcid.org/0000-0002-0909-6278>
- Information about the authors:**
Dmitry Sergeyevich Spirin – Candidate of Medical Sciences, Neurosurgeon, N.N. Burdenko National Scientific and Practical Center for Neurosurgery of the

Ministry of Healthcare of the Russian Federation. Address: 16, 4th Tverskaya-Yamskaya St., Moscow 125047; tel: 8 (965) 193-55-82; e-mail: DSpirin@nsi.ru. ORCID: <https://orcid.org/0000-0002-8056-3190>.

Vasily Alekseevich Cherekaev – Doctor of Medical Sciences, Professor, Head of the Department of Craniofacial Neurosurgery, N.N. Burdenko National Scientific and Practical Center for Neurosurgery of the Ministry of Healthcare of the Russian Federation. Address: 16, 4th Tverskaya-Yamskaya St., Moscow 125047; tel: 8 (916) 651-58-33; e-mail: TCH@nsi.ru. ORCID: <https://orcid.org/0000-0001-6881-7082>.

Ilya Valeryevich Chernov – Candidate of Medical Sciences, Neurosurgeon, N.N. Burdenko National Scientific and Practical Center for Neurosurgery of the Ministry of Healthcare of the Russian Federation. Address: 16, 4th Tverskaya-Yamskaya St., Moscow 125047; tel: 8 (963) 645-07-81; e-mail: IChernov@nsi.ru. ORCID: <https://orcid.org/0000-0002-9789-3452>.

Marina Vladislavovna Nersesyán – Doctor of Medical Sciences, Otorhinolaryngologist, Professor of the Department of Otorhinolaryngology, Peoples' Friendship University of Russia. Address: 6 Miklukho-Maklaya St., 117198 Moscow; tel: 8 (916) 132-75-32; e-mail: nermarina@yandex.ru. ORCID: <https://orcid.org/0000-0001-2719-5031>.

Maryana Nachirovna Tlisova – Postgraduate Student in Neurosurgery, N.N. Burdenko National Scientific and Practical Center for Neurosurgery of the Ministry

of Healthcare of the Russian Federation. Address: 16, 4th Tverskaya-Yamskaya St., Moscow 125047; tel: 8 (988) 559-09-09; e-mail: Mtlisova@nsi.ru. ORCID: <https://orcid.org/0000-0003-3868-7664>.

Valentin Ivanovich Popadyuk – Doctor of Medical Sciences, Professor, Head of the Department of Otorhinolaryngology, Peoples' Friendship University of Russia. Address: 6 Miklukho-Maklaya St., 117198 Moscow; tel: +7 (495) 530-33-14; e-mail: popadyuk-vi@rudn.ru. ORCID: <https://orcid.org/0000-0003-3309-4683>.

Dmitry Sergeevich Svyatoslavov – Candidate of Medical Sciences, Oncologist, FSAEI HE The First Sechenov Moscow State Medical University under Ministry of Health of the Russian Federation. Address: 2 Bolshaya Pirogovskaya St., bldg. 4, 119991 Moscow; tel: 8 (903) 199-19-53; e-mail: Dssvyatoslavov78@mail.ru. ORCID: <https://orcid.org/0000-0002-8056-3190>.

Igor Vladimirovich Reshetov – Doctor of Medical Sciences, Professor, Academician of the Russian Academy of Sciences, Head of the Department of Oncology, Radiotherapy and Plastic Surgery, FSAEI HE The First Sechenov Moscow State Medical University under Ministry of Health of the Russian Federation. Address: 2 Bolshaya Pirogovskaya St., bldg. 4, 119991 Moscow; e-mail: reshetov_i_v@staff.sechenov.ru. ORCID: <https://orcid.org/0000-0002-0909-6278>

дополнительные физические воздействия на опухоль в т.ч. терагерцового диапазона с целью улучшения результата. Таким образом, Решетов И.В. доказал принципиальную возможность высокотехнологичной реконструкции органов головы и шеи персонализированными решениями с привлечением фундаментальных знаний в материаловедении, аддитивных и клеточных технологиях. Это создает анатомические условия для успешной функциональной реабилитации, в том числе восстановление функций речи и питания и дает шанс на длительную жизнь без ограничений в ее качестве.

На данный момент Решетов И.В. доктор медицинских наук, профессор, академик РАН, директор Института кластерной онкологии им. профессора Л.Л. Лёвшина, заведующий кафедрой онкологии, радиотерапии и реконструктивной хирургии Института клинической медицины им. Н.В. Склифосовского, заведующий кафедрой онкологии и пластической хирургии Академии постдипломного образования ФНКЦ ФМБА России, член Президиума РАН, руководитель Секции клинической медицины отделения медицинских наук РАН.

Автор более 635 публикации. Из них 11 монографий, более 600 статей. Количество публикаций в изданиях, индексируемых в базе данных РИНЦ – 490, количество публикаций в изданиях, индексируемых в базе данных Scopus – 158, количество публикаций

в изданиях, индексируемых в базе данных Web of Science – 104. Индекс Хирша РИНЦ – 26, по Scopus – 22, по Web of Science – 18.

Автор 84 изобретений, патентов, полезных моделей, в том числе США и Евросоюзе.

Академик Решетов И.В. награжден Государственной премией РФ по науке и технике 2021 г., Премией Правительства РФ по науке и технике 1997 г., 2018 г., Премией за лучший доклад Европейского общества Онкохирургов (ESSO) (г. Венеция) 2006 г., Золотой медалью Международного салона по патентам (г. Женева) 2006 г., Благодарностью Мэра г. Москвы 2007 г., Премией РАМН по онкологии им. Н.Н. Блохина 2007 г., Грамотой Министра Здравоохранения РФ 2009 г., Медалью Ивана Калиты Правительства Московской области 2010 г., Золотой медалью Британского института патентов и изобретений (British Invention Show) 2013 г., Премией Правительства Российской Федерации по науке и технике 2018 г., Нагрудным знаком «Отличник здравоохранения» Министерства здравоохранения РФ 2018 г., Нагрудным знаком «Золотой крест» ФМБА России 2019 г., медалями научных обществ и ассоциаций.

От всего сердца поздравляем Игоря Владимировича с юбилеем и желаем крепкого здоровья, новых профессиональных побед, успехов во всех начинаниях, долгих лет активной и счастливой жизни.

