

© Team of authors, 2024 / © Коллектив авторов, 2024

3.1.10. Neurosurgery, 3.1.15. Cardiovascular surgery / 3.1.10. Нейрохирургия, 3.1.15. Сердечно-сосудистая хирургия

Surgical treatment of bilateral carotid paraganglioma

V.A. Lukyanchikov^{1,2,3}, T.A. Shatokhin^{1,2,3}, D.N. Reshetov^{3,4}, F.A. Larkin^{1,3}, Z.A. Kulov³, R.N. Fedotov⁵, A.L. Karagozyan⁶, V.V. Krylov^{1,2,3}

¹FSAEI HE The Russian National Research Medical University named after N.I. Pirogov of the Ministry of Health of the Russian Federation, Moscow, Russia

²FBHI Sklifosovsky Research Institute for Emergency Medicine, Moscow, Russia

³Federal State Budgetary Research Institution Research Center of Neurology, Moscow, Russia

⁴Department of Oncology and Radiation Therapy, FSBEI HE Moscow State University of Medicine and Dentistry named after A.I. Evdokimov of the Ministry of Health of the Russian Federation, Moscow, Russia

⁵Clinical Center of Maxillofacial, Reconstructive, and Plastic Surgery, Moscow, Russia

⁶UNclinic LLC, Moscow, Russia

Contacts: Lukyanchikov Victor Alexandrovich —mail: vik-luk@yandex.ru

Хирургическое лечение двухсторонней каротидной паранганглиомы

В.А. Лукьянчиков^{1,2,3}, Т.А. Шатохин^{1,2,3}, Д.Н. Решетов^{3,4}, Ф.А. Ларкин^{1,3}, З.А. Кулов³, Р.Н. Федотов⁵, А.Л. Карагозян⁶, В.В. Крылов^{1,2,3}

¹ФГАОУ ВО «Российский национальный исследовательский университет имени Н.И.Пирогова», Минздрава России, 117997, г. Москва, ул. Островитянова, дом 1

²ГБУЗ «Научно-исследовательский институт скорой помощи им. Н.В. Склифосовского Департамента здравоохранения г. Москвы»; Россия, 129090 Москва, Большая Сухаревская пл., 3

³Федеральное государственное бюджетное научное учреждение «Научный центр неврологии» 125367, Москва, Волоколамское шоссе, д. 80

⁴ФГБОУ ВО МГМСУ им. А.И. Евдокимова Минздрава России, Кафедра онкологии и лучевой терапии, 129128, г. Москва, ул. Будайская, д. 2

⁵Клинический центр «Челюстно-лицевой, реконструктивно-восстановительной хирургии», 127206, г.Москва, ул. Вучетича, д. 9а

⁶UNclinic, 127349, г. Москва, ул. Мурановская, д.5

Контакты: Лукьянчиков Виктор Александрович – e-mail: vik-luk@yandex.ru

Двустороннее лечение каротидной паранганглиомы

V.A. Lukyanchikov^{1,2,3}, T.A. Shatokhin^{1,2,3}, D.N. Reshetov^{3,4}, F.A. Larkin^{1,3}, Z.A. Kulov³, R.N. Fedotov⁵, A.L. Karagozyan⁶, V.V. Krylov^{1,2,3}

¹FSAEI HE The Russian National Research Medical University named after N.I. Pirogov of the Ministry of Health of the Russian Federation, Moscow, Russia

²FBHI Sklifosovsky Research Institute for Emergency Medicine, Moscow, Russia

³Federal State Budgetary Research Institution Research Center of Neurology, Moscow, Russia

⁴Department of Oncology and Radiation Therapy, FSBEI HE Moscow State University of Medicine and Dentistry named after A.I. Evdokimov of the Ministry of Health of the Russian Federation, Moscow, Russia

⁵Clinical Center of Maxillofacial, Reconstructive, and Plastic Surgery, Moscow, Russia

⁶UNclinic LLC, Moscow, Russia

通讯作者: Lukyanchikov Victor Alexandrovich —mail: vik-luk@yandex.ru

We present a rare case of surgical treatment of bilateral carotid paraganglioma (chemodectoma, glomus tumor) and summarize scientific literature data on diagnostic methods and treatment.

Case report. Patient M., 34 years old, complained of progressive growth of a painless mass in the anterolateral neck region on the right side. MRI scan revealed neck masses measuring 8x4x4 cm on the right, 3x2x1.7 cm on the left. Two-stage surgical excision of the neck masses was performed. The pathology report was consistent with bilateral carotid paraganglioma.

Conclusion. Patients with bilateral carotid paraganglioma, due to the tumor rarity, require careful preoperative examination with the choice of adequate surgical intervention to minimize the risks of neurologic and vascular complications.

Key words: chemodectoma, carotid paraganglioma, bilateral carotid paraganglioma, surgical treatment of bilateral carotid paraganglioma

Conflicts of interest. The authors have no conflicts of interest to declare.

Funding. There was no funding for this study

For citation: Lukyanchikov V.A., Shatokhin T.A., Reshetov D.N., Larkin F.A., Kulov Z.A., Fedotov R.N., Karagozyan A.L., Krylov V.V. Surgical treatment of bilateral carotid paraganglioma. Head and neck. Russian Journal. 2024;12(2):117–125

Doi: 10.25792/HN.2024.12.2.117-125

The authors are responsible for the originality of the data presented and the possibility of publishing illustrative material – tables, drawings, photographs of patients.

Представлен редкий случай хирургического лечения двухсторонней каротидной параганглиомы – КПГ (хемодектома, гломусная опухоль) и обобщены данные научной литературы о методах ее диагностики и лечения. Клинический случай. Пациентка М., 34 лет, обратилась с жалобами на прогрессирующий рост безболезненной припухлости в переднелатеральной области шеи справа. При магнитно-резонансной томографии выявлены объемные образования шеи размерами 8x4x4 см справа, 3x2x1,7 см слева. Выполнено двухэтапное хирургическое удаление объемных образований шеи. Гистологическое заключение соответствовало двухсторонней КПГ.

Заключение. Пациенты с двухсторонней КПГ в связи с редкой встречаемостью требуют тщательного предоперационного обследования с подбором соответствующего объема хирургического вмешательства, который нивелирует риск развития осложнений со стороны нервной и сосудистой систем.

Ключевые слова: хемодектома, каротидная параганглиома, двухсторонняя каротидная параганглиома, хирургическое лечение двухсторонней каротидной параганглиомы

Конфликт интересов. Авторы заявляют об отсутствии конфликта интересов.

Финансирование. Работа выполнена без спонсорской поддержки.

Для цитирования: Лукьянчиков В.А., Шатохин Т.А., Решетов Д.Н., Ларкин Ф.А., Кулов З.А., Федотов Р.Н., Карагозян А.Л., Крылов В.В. Хирургическое лечение двухсторонней каротидной параганглиомы. *Head and neck. Голова и шея. Российский журнал.* 2024;12(2):117–125

Doi: 10.25792/HN.2024.12.2.117-125

Авторы несут ответственность за оригинальность представленных данных и возможность публикации иллюстративного материала – таблиц, рисунков, фотографий пациентов.

我们展示了一个双侧颈动脉副神经节瘤（化学感受器瘤，球状瘤）外科治疗的罕见案例，并总结了关于诊断方法和治疗的科学文献数据。

病例报告。患者M，34岁，主诉右侧颈部前外侧区无痛性肿块逐渐增大。MRI扫描显示右侧颈部肿块大小为8x4x4厘米，左侧为3x2x1.7厘米。进行了分两阶段的颈部肿块外科切除。病理报告显示符合双侧颈动脉副神经节瘤的特征。

结论。由于双侧颈动脉副神经节瘤的罕见性，患者需要在术前进行详细检查，并选择合适的外科干预措施，以尽量减少神经和血管并发症的风险。

关键词：化学感受器瘤，颈动脉副神经节瘤，双侧颈动脉副神经节瘤，双侧颈动脉副神经节瘤的外科治疗

利益冲突声明。作者声明没有利益冲突。

资助情况。本研究没有资助。

引用本文：Lukyanchikov V.A., Shatokhin T.A., Reshetov D.N., Larkin F.A., Kulov Z.A., Fedotov R.N., Karagozyan A.L., Krylov V.V. Surgical treatment of bilateral carotid paraganglioma. *Head and neck. Russian Journal.* 2024;12(2):117–125

Doi: 10.25792/HN.2024.12.2.117-125

作者对所呈现数据的原创性和发表插图材料——表格、图纸、患者照片的可能性负责。

Введение

Параганглиомы (хемодектома, гломусная опухоль) представлены образованиями нейроэктодермального происхождения, возникающими из симпатических и парасимпатических параганглиев, с редкой встречаемостью.

На долю параганглиом, по данным литературы, приходится 0,016% среди всех опухолей головы и шеи. Среди всех внеорганных опухолей параганглиомы встречаются в 3% случаев [1]. По локализации параганглиомы делятся на каротидные (50%), вагальные (29%), яремно-барабанные (7%), атипичные (11%), пер-

вично-множественные (10–25%), двухсторонние (5%). Каротидные параганглиомы (КПГ) в два раза чаще встречаются у женщин, чем у мужчин. Двухсторонняя встречаемость КПГ среди семейных форм наследования составляет 31,8%, среди спорадических форм 4,4% от общего числа [2–4]. КПГ происходят из нехромаффинных параганглионарных клеток каротидного гломуса, локализованных в области бифуркации общей сонной артерии, диаметром около 5–6 мм [5].

Клиническая картина представлена длительным бессимптомным периодом. Пациенты обращаются за помощью после появления припухлости на шее, постепенного увеличения объ-

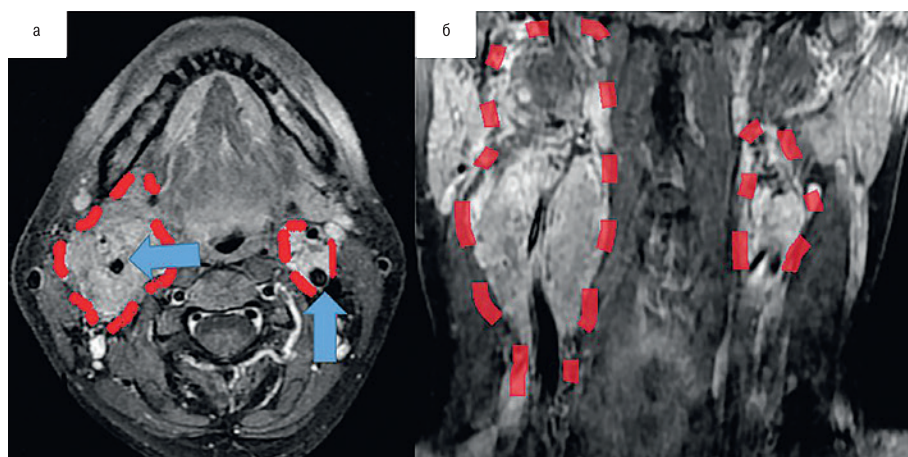


Рис. 1. МРТ с контрастным усилением

а – аксиальная проекция: двухсторонние объемные образования шеи (отмечены пунктирной линией). Внутренние сонные артерии (отмечены стрелкой), б – коронарная проекция: двухсторонние объемные образования шеи (отмечены пунктирной линией).

Figure 1. Contrast-enhanced MRI

а – axial plane: bilateral masses of the neck (marked with a dotted line). Internal carotid arteries (marked with an arrow); б – coronal plane: bilateral masses of the neck (marked by a dotted line)

ема, появления головной боли или локального болевого синдрома, затруднений при глотании, головокружения, охриплости голоса [6].

К методам лечения КПГ относят: хирургическое лечение, с возможной предоперационной эмболизацией сосудов, питающих опухоль, стереотаксическую радиохирургию (GammaKnife, CyberKnife и др.) и лучевую терапию [7]. Особого внимания, с хирургической точки зрения, заслуживают КПГ двусторонней локализации из-за двустороннего вовлечения в патологический процесс сосудисто-нервных пучков.

В данной публикации представлено клиническое наблюдение двухэтапного хирургического лечения КПГ двусторонней локализации.

Клинический случай

Пациентка А., 34 года, в 2019 г. заметила появление припухлости на передней поверхности шеи. По месту жительства была выполнена попытка удаления образования, оказавшаяся безуспешной ввиду выявленных интраоперационно анатомических особенностей расположения опухоли и развившегося кровотечения. Операция была ограничена выполнением биопсии. Гистологическая картина параганглиомы. Учитывая небольшие размеры опухоли, принято решение о динамическом наблюдении.

В 2022 г. пациентка обратилась в клинику с жалобами на увеличившееся в размерах образование, безболезненную «припухлость» в переднелатеральной области шеи справа. На момент

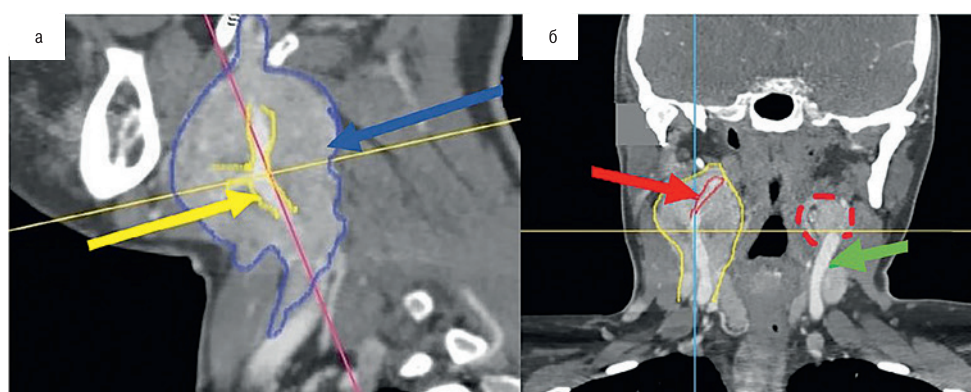


Рис. 2. КТ с контрастным усилением

а – сагиттальная проекция: объемное образование шеи справа: желтая стрелка – общая сонная артерия; синяя стрелка – объемное образование; б – коронарная проекция: двухсторонние объемные образования шеи: красная стрелка – внутренняя сонная артерия справа, желтая линия – объемное образование шеи справа, красная пунктирная линия – объемное образование шеи слева, зеленая стрелка – общая сонная артерия слева.

Figure 2. Contrast-enhanced CT scan

а – sagittal plane: a neck mass on the right: yellow arrow – common carotid artery; blue arrow – the mass; б – coronal plane. Bilateral neck masses: red arrow – internal carotid artery on the right; yellow line – a neck mass on the right; red dotted line – a neck mass on the left; green arrow – common carotid artery on the left.

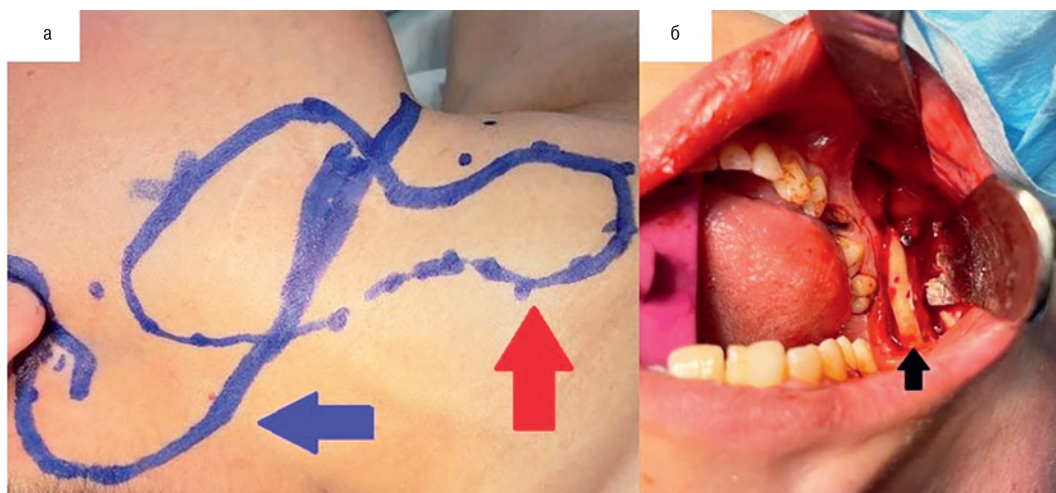


Рис. 3. Интраоперационные фотографии
 а – синяя стрелка – линия кожного разреза, красная стрелка – границы опухоли; б – внутриротовой доступ. Мобилизованный угол нижней челюсти (отмечено стрелкой).

Figure 3. Intraoperative pictures

a – blue arrow – skin incision line, red arrow – tumor margins; b – intraoral access. Mobilized angle of the mandible (marked with arrow).

поступления: общее состояние пациентки удовлетворительное, компенсированное по витальным функциям, без неврологического дефицита.

По данным магнитно-резонансной томографии (МРТ) с контрастным усилением (рис. 1) и компьютерно томографической ангиографии (рис. 2) выявлены двухсторонние объемные образования шеи, интенсивно накапливающие контрастное вещество: справа размером 8x4x4 см, опухоль оттесняет трахею и пищевод, латерально к капсуле опухоли интимно прилегают черепно-мозговые нервы, в строме объемного образования проходят наружная и внутренняя сонные артерии; слева – опухоль размером 3x2x1,7 см, расположена в области бифуркации общей сонной артерии, объемное образование раздвигает и «окутывает» наружную и внутреннюю сонные артерии.

Клинический диагноз до операции: «двухсторонние КПГ. Shamblin III» [8, 9].

Учитывая наличие у пациентки двухсторонних новообразований, вызывающих масс-эффект и компрессию магистральных артерий и нервных структур, для предотвращения дальнейшего роста опухоли с нарастанием необратимого неврологического дефицита, а также для определения гистологической структуры объемного образования, принято решение о поочередном удалении опухолей. Первым этапом, учитывая большие размеры объемного образования, проведенное ранее хирургическое вмешательство в данной области, прогрессивный рост, вовлечение в строму опухоли магистральных артерий шеи, принято решение об удалении новообразования справа.

Ход операции: Выполнена межкорткальная остеотомия с мобилизацией угла нижней челюсти, что позволило увеличить «рабочее пространство» в области верхней трети шеи на 3 см. Благодаря выполнению данной манипуляции, перед основным этапом операции удается минимизировать риски повреждения сосудисто-нервного пучка шеи в ее верхней трети и обеспечить радикальное удаление новообразования (рис. 3). Следующим этапом выполнен подчелюстной доступ, опухоль выделена и мобилизована от окружающих мягких тканей, IX, X, XII черепно-мозговые нервы пересечены ввиду вовлечения в спаянный

процесс и интимного сращения с капсулой образования. КПГ справа удалена totally. Выполнена резекция общей, наружной и внутренней сонных артерий с одномоментным протезированием внутренней сонной артерии при помощи тefлонового сосудистого протеза (рис. 4). Опухоль с окружающими тканями удалена единым блоком. Гистологический диагноз: «параганглиома».

В послеоперационном периоде состояние пациентки средней степени тяжести. В неврологическом статусе отмечается появление синдрома Горнера, дисфагии, дизартрии и девиации языка вправо. По данным МРТ после операции объемное образование шеи справа удалено totally (рис. 5). Пациентка выписана на 7-е сутки после операции, с частичным регрессом вышеперечисленных симптомов.

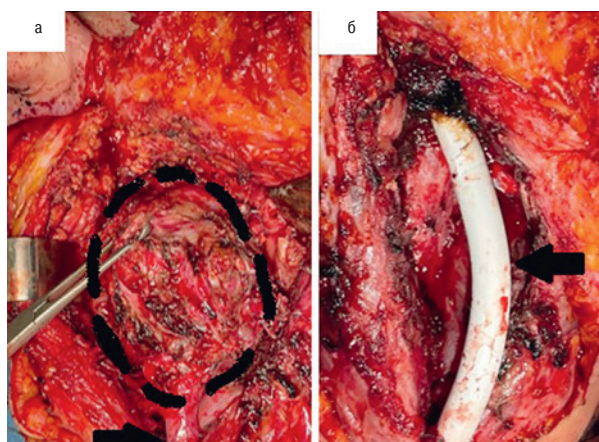


Рис. 4. Интраоперационные фотографии
 а – объемное образование (выделено пунктирной линией), внутренняя сонная артерия (отмечена стрелкой); б – тefлоновый сосудистый протез (отмечен стрелкой).

Figure 4. Intraoperative pictures

a – the mass (highlighted by a dotted line), internal carotid artery (marked with an arrow); b – Teflon vascular prosthesis (marked with an arrow).

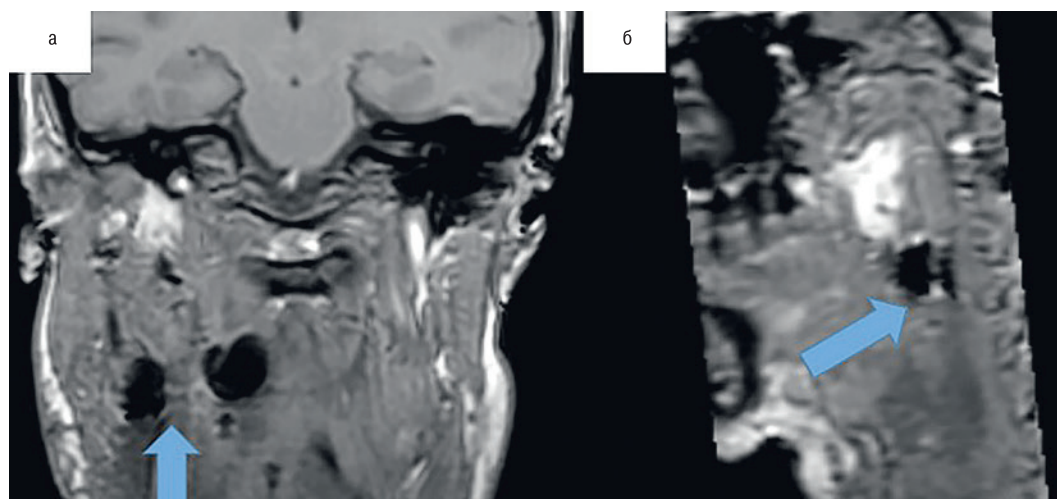


Рис. 5. МРТ после операции

а – коронарная проекция; стрелкой обозначено ложе удаленной опухоли; б – сагиттальная проекция, стрелкой обозначено ложе удаленной опухоли.

Figure 5. Postoperative MRI

а – coronal plane, the arrow indicates the bed of the removed tumor; б – sagittal plane, the arrow indicates the bed of the removed tumor.

Через 3 месяца пациентка повторно госпитализирована в нейрохирургическое отделение. Неврологический статус – парез языкоглоточного нерва справа, парез правой половины гортани. Сохраняется дизартрия. Выполнено второе хирургическое вмешательство: из линейного разреза осуществлен доступ к сосудисто-нервному пучку шеи слева. Опухоль в области бифуркации общей сонной артерии раздвигает и «окутывает» наружную и внутреннюю сонную артерии. Произведена мобилизация внутренней сонной артерии от капсулы опухоли на всем протяжении. Наружная сонная артерия, ввиду большей вовлеченности в строму опухоли, лигирована и пересечена. Опухоль удалена единым блоком (рис. 6).

После операции у больной отмечали появление двустороннего пареза языка, мягкого неба, паралича левой половины гортани. Для обеспечения дыхательной безопасности пациентке выполнена трахеостомия. Трахеостома ликвидирована на 7-е сутки послеоперационного периода. Дыхание самостоятельное. На

19-е сутки пациентка выписана в удовлетворительном состоянии по витальным функциям, с частичным регрессом дефицита черепно-мозговых нервов. Гистологическое исследование – параганглиома. По данным МРТ, выполненной на 10-е сутки послеоперационного периода, опухоль удалена тотально.

Обсуждение

Каротидный гломус относится к хеморецепторам, воспринимающих колебания Рн крови, парциальное давление кислорода и углекислого газа, оказывает влияние на функции сердечно-сосудистой и дыхательной систем организма, тем самым регулируя тонус гладкой мускулатуры, частоту сердечных сокращений и частоту дыхания. Кровоснабжение гломуса осуществляется за счет ветвей наружной, либо внутренней сонных артерий. За иннервацию каротидного гломуса отвеча-

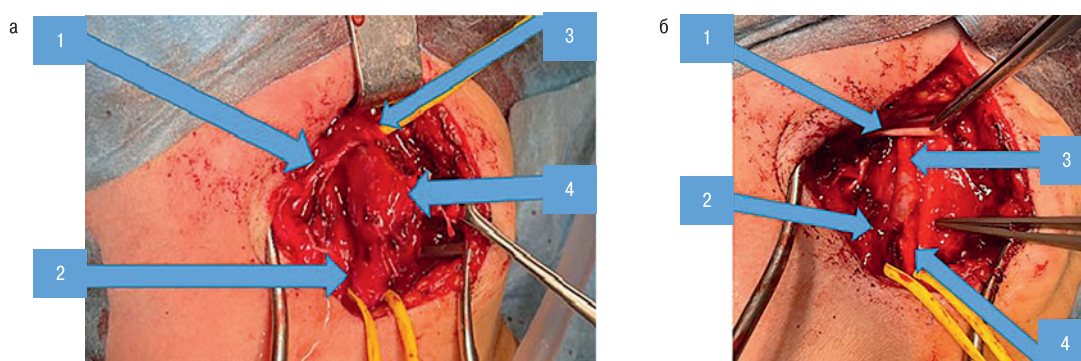


Рис. 6. Интраоперационные фотографии

а: 1 – ветви наружной сонной артерии, 2 – общая сонная артерия, 3 – внутренняя сонная артерия, 4 – объемное образование; б: 1 – подъязычный нерв, 2 – проксимальный конец наружной сонной артерии (перевязан), 3 – внутренняя сонная артерия, 4 – общая сонная артерия.

Figure 6. Intraoperative pictures

а: 1 – branches of the external carotid artery, 2 – common carotid artery, 3 – internal carotid artery, 4 – the mass; б: 1 – hypoglossal nerve, 2 – proximal end of the external carotid artery (ligated), 3 – internal carotid artery, 4 – common carotid artery.

ют сонная ветвь языкоглоточного нерва, ветви блуждающего нерва [10].

Этиологические аспекты возникновения КПП – до конца неизученный вопрос. В научной литературе выделяются 3 этиопатогенетических варианта развития КПП: спорадический, семейный и гиперпластический. Семейная форма возникновения параганглиом характеризуется мутациями в генах, кодирующих белки ферментного комплекса сукцинатдегидрогеназы. Наследование данного заболевания прослеживается по отцовской линии аутосомно-доминантного типа. Также наследственные формы параганглиом встречаются при некоторых наследственных синдромах (МЭН II типа, Гиппеля–Линдау, нейрофиброматоз 1 типа). Гиперпластический вариант возникновения данной патологии связан с синдромом хронической гипоксии (хроническая обструктивная болезнь легких, хроническая сердечная недостаточность), запускающим каскад последовательных процессов: гипертрофию, гиперплазию и неоплазию клеток каротидного гломуса [11–14]. Макроскопически КПП представлена четко ограниченным образованием, размер которого в среднем составляет от 3 до 5 см., в разрезе серого цвета, имеющего богатую васкуляризацию, за счет чего в литературе некоторые авторы считают КПП одной из самых богато кровоснабжаемых опухолей. Микроскопическая картина представлена дольчатой структурой с 2 типами клеток: гломерулярными и поддерживающими базальную мембрану [15].

Большинство параганглиом характеризуются доброкачественным течением. Злокачественное течение параганглиом выражается в появлении метастазов в тех местах, где отсутствуют параганглии. На долю метастатических параганглиом приходится менее 10% от общего числа [16–19].

Комплекс инструментальных исследований, направленных на постановку предварительного диагноза представлен ультразвуковым исследованием, КТ, КТ в режиме ангиографии, селективной ангиографией, МРТ [7, 20]. КТ помогает быстро определить локализацию, размеры и границы опухоли. КТ-ангиография и селективная ангиография брахиоцефальных артерий позволяют оценить сохранность магистрального кровотока по каротидным артериям, васкуляризацию опухоли и визуализировать степень вовлеченности в стromу опухоли каротидных артерий [21]. «Золотым стандартом» инструментальной диагностики для постановки предварительного диагноза является МРТ. При исследовании с контрастным усилением, на МРТ изображениях отмечается выраженное накопление опухолью контрастного вещества [4, 22].

В настоящее время, варианты лечения КПП представлены хирургическим удалением объемного образования с или без предварительной эмболизации питающих опухоль сосудов (при необходимости), стереотаксической радиохирургией (GammaKnife, CyberKnife и др.) и традиционной лучевой терапией [14, 23]. В тактике лечения предпочтение отдается тотальному хирургическому удалению как наиболее радикальному способу [14]. Предоперационная эмболизация КПП может быть полезна в связи с богатой васкуляризацией опухоли и высоким риском интраоперационной кровопотери. Предоперационную эмболизацию желательнее проводить за 24–48 часов до оперативного вмешательства, что значительно снижает объемы кровопотери. Помимо этого отмечается уменьшение времени оперативного вмешательства по сравнению с контрольной группой, в которой эмболизация не проводилась [24–26].

При противопоказаниях к хирургическому лечению по причине выраженного инфильтративного роста опухоли, при

множественном поражении, высоком оперативном риске, а также при обнаружении остаточной опухоли в месте резекции и при рецидивах опухоли, предпочтение отдается лучевой терапии [23, 24]. В свою очередь традиционная лучевая терапия характеризуется рядом осложнений. В 1–20% случаев происходит паренхиматозный радионекроз височной кости, нижней челюсти, переходящий в остеонекроз, мастоидит, алопеция, увеличение частоты нарушений мозгового кровообращения [23, 28–30]. Стереотаксическая радиохирургия (Gamma Knife, CyberKnife и др.) характеризуется относительно полным контролем роста опухоли, большей безопасностью для пациента и низкими рисками развития различного рода осложнений [14, 23, 31]. Оперативные вмешательства по поводу КПП относятся к категории сложных, из-за анатомических особенностей данной области, интимного контакта опухоли с сосудисто-невральными структурами и ее богатой васкуляризации. Тотальное хирургическое удаление является «золотым стандартом» в лечении КПП. Однако оно связано с высокими рисками повреждения сосудисто-нервного пучка и вытекающими отсюда осложнениями (повреждение черепно-мозговых нервов, острые нарушения мозгового кровообращения) [7, 14, 18]. Двухсторонняя локализация КПП требует тщательного предоперационного планирования с применением максимально нестандартных хирургических методов, которые позволяют нивелировать риски повреждения сосудисто-нервного пучка [14]. Для верификации рисков хирургического вмешательства в 1970 г. W. Shamblyn была предложена классификация, впоследствии модифицированная Luna-Ortiz (рис. 7) [8, 9]. Данная классификация характеризует степень «окутывания» опухолью сонных артерий и окружающих невралных структур [33]:

I тип – локальная опухоль, без вовлечения в стromу сосудов и нервов, характерны небольшие размеры образования.

II тип – опухоль частично окружает сонные артерии и спаяна с их адвентицией.

IIIa тип – характеризуется полным окутыванием опухолью сонных артерий и окружающих нервных структур.

IIIb тип включает опухоли любого размера, интимно спаянные с сонными артериями.

Хирургическое лечение опухолью по W. Shamblyn тип III сопряжено с высоким риском частичного или полного повреждения сосудов и черепно-мозговых нервов. Отсюда возникает необходимость в определении одномоментного реконструктивного вмешательства на сонных артериях во время удаления КПП W. Shamblyn тип III. Определение объема реконструкции сонной артерии зависит от величины дефекта, степени дегенеративных изменений артериальной стенки и степени избыточной длины артерии. Предпочтение отдается аутоартериальной пластике из-за меньшего риска развития тромбоза в послеоперационном периоде и отсутствия необходимости в назначении пожизненной антитромботической терапии. При недостатке условий для выполнения аутоартериальной пластики методом выбора является протезирование сонной артерии при помощи различных искусственных трансплантатов, однако отсюда возникает необходимость в неотъемлемой антитромботической пожизненной терапии [32].

Исходя из нашего клинического примера, пациентам с двухсторонними КПП в периоперационном периоде необходим тщательный контроль состояния гортани на предмет наличия или развития парезов и параличей голосовых связок и обеспечения дыхательной безопасности. При технической невозможности выполнения радикального хирургического вмешательства, свя-

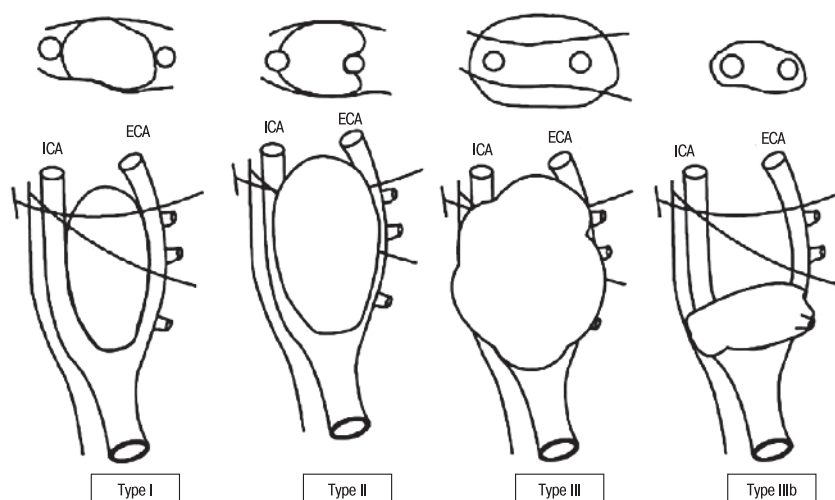


Рис. 7. Классификация W. Shamblin, Luna—Ortiz

Косые линии на изображениях представлены X и XII черепно-мозговыми нервами.

Figure 7. Classification by W. Shamblin, Luna-Ortiz

The oblique lines on the images represent cranial nerves X and XII.

занного со степенью распространения опухоли, риска развития летальных осложнений, коморбидности пациента предпочтение в лечении должно отдаваться стереотаксической радиохирургии. В виду особенностей, связанных с тонкостями хирургической техники, которая требует хорошего знания анатомии данной локализации, навыков работы с сосудистыми структурами и умения выполнять их реконструкцию, навыков работы с периферическими нервами и возможности проведения эндоваскулярных вмешательств, для достижения хороших результатов в лечении данной патологии и снижения послеоперационных осложнений хирургическое лечение КПГ должно проводиться полидисциплинарной бригадой в специализированных стационарах.

Заключение

Для обеспечения безрецидивного течения предпочтение в лечении КПГ отдается тотальной хирургической резекции. Альтернативным методом лечения КПГ является стереотаксическая радиохирургия, которая применяется при технической невозможности проведения расширенного хирургического вмешательства, у соматически отягощенных пациентов. Предоперационная эмболизация сосудов, питающих объемное образование, предпочтительна перед открытым хирургическим удалением опухоли. При поражении сосудов предпочтительнее прибегать к аутоартериальной пластике из-за минимального риска тромбоза сосудистого графта и отсутствия необходимости пожизненной антитромботической терапии.

Выполнить безопасное радикальное удаление опухоли и снизить частоту осложнений со стороны сосудисто-нервных структур удается благодаря лечению пациентов данной категории в условиях специализированных стационаров с участием полидисциплинарной бригады специалистов.

ЛИТЕРАТУРА/REFERENCES

1. Хамроев С.Ш., Батрашов В.А., Юдаев С.С. и др. Этапное хирургическое лечение параангиомы шеи. Вестник Национального медико-

хирургического центра им. Н.И. Пирогова. 2019;14(3):135–7. Doi: 10.25881/BPNMSC.2019.82.85.026. (Khamroev S.Sh., Batrashov V.A., Udaev S.S., et al. Stage surgical treatment of neck paraganglioma. Bulletin of Pirogov National Medical & Surgical Center. 2019;14(3):135–7. Doi: 10.25881/BPNMSC.2019.82.85.026. [In Russ.]

2. Дудицкая Т.К., Матякин Е.Г. Параангиомы шеи. Вестн. РОНЦ им. Н.Н. Блохина РАМН. 2004;15(3):25–9. (Т. К. Dudietskaya, E. G. Matyakin. Paragangliomas of the neck. Vestnik RONC imeni N.N. Blohina RAMN. 2004;15(3):25–9. [In Russ.]
3. Hoang V.T., Trinh C.T., Lai T.A.K., et al. Carotid body tumor: a case report and literature review. J. Radiol. Case Rep. 2019;13(8). Doi: 10.3941/jrcr.v13i8.3681. [PMID:31558967, PMCID: PMC6738487].
4. Moscona-Nissan A., Saldívar-Rodea C.A., Enríquez-García R., et al. Bilateral carotid body tumor case: A novel preoperative management. Radiol. Case Rep. 2021;17(3):1021–9. Doi:10.1016/j.radcr.2021.11.009. [PMID: 35140832, PMCID: PMC8813562].
5. Пинский, С.Б., Дворниченко В.В., Пенета О.Р. Параангиомы шеи. Сибирский медицинский журнал (Иркутск). 2009;85(2):9–15. (S.B. Pinsky, V.V. Dvornichenko, O.R. Repeta. Paragangliomas of the neck. Siberian Medical Journal (Irkutsk). 2009;85(2):9–15. [In Russ.]
4. Wieneke J.A., Smith A. Paraganglioma: carotid body tumor. Head Neck Pathol. 2009;3(4):303–6. Doi: 10.1007/s12105-009-0130-5. [Epub 2009 Aug 23, PMID: 20016787; PMCID: PMC2791477].
5. Paridaans M.P.M., van der Bogt K.E.A., Jansen J.C., et al. Results from craniocaudal carotid body tumor resection: Should it be the standard surgical approach? Eur. J. Vasc. Endovasc. Surg. 2013;46(6):624–9. Doi: 10.1016/j.ejvs.2013.08.010. [PMID: 24091094].
6. Connell J. Carotid body tumours. Aust. N. Z. J. Surg. 1977;47(4):495–500. Doi: 10.1111/j.1445-2197.1977.tb04334.x. [PMID: 271498].
7. Абдулгасанов Р.А., Газимагомедов З.И. Современные принципы диагностики и лечения параангиом (хемодектом) шеи. Комплексные проблемы сердечно-сосудистых заболеваний. 2016;(1):71–6. Doi: 10.17802/2306-1278-2016-1-71-76. (Abdulgasanov R.A., Gazimagomedov Z.I. Modern principles of diagnosis and treatment of paraganglioma (chemodektoma) neck. Complex Issues of Cardiovascular Diseases. 2016;(1):71-76. [In Russ.]

8. Shamblyn W.R., ReMine W.H., Sheps S.G., Harrison E.G. Carotid body tumor (chemodectoma). Clinicopathologic analysis of ninety cases. *Am. J. Surg.* 1971;122(6):732–9. Doi: 10.1016/0002-9610(71)90436-3. [PMID: 5127724].
9. Luna-Ortiz K., Rascon-Ortiz M., Villavicencio-Valencia V., Herrera-Gomez A. Does Shamblyn's classification predict postoperative morbidity in carotid body tumors? A proposal to modify Shamblyn's classification. *Eur. Arch. Otorhinolaryngol.* 2006;263(2):171–5. Doi: 10.1007/s00405-005-0968-4. [PMID: 16010570].
10. Poprachová A., Váchalová M., Filipčíková R., et al. Hemodektom – charakteristika, zkušenosti s léčbou. *Onkol.* 2012;6(6):338–40.
11. Wernick B.D., Furlough C.L., Patel U., et al. Contemporary management of carotid body tumors in a Midwestern academic center. *Surgery.* 2021;169(3):700–4. Doi: 10.1016/j.surg.2020.07.030. [PMID: 32868107].
12. Sajid M.S., Hamilton G., Baker D.M. Joint Vascular Research Group. A multicenter review of carotid body tumour management. *Eur. J. Vasc. Endovasc. Surg.* 2007;34(2):127–30. Doi: 10.1016/j.ejvs.2007.01.015. [PMID: 17400487].
13. Robertson V., Poli F., Hobson B., et al. A Systematic Review and Meta-Analysis of the Presentation and Surgical Management of Patients With Carotid Body Tumours. *Eur. J. Vasc. Endovasc. Surg.* 2019;57(4):477–86. Doi:10.1016/j.ejvs.2018.10.038. [PMID: 30902606].
14. Чупин А.В., Вердикханов Н.И., Головюк А.Л. Параганглиомы шеи. *Хирургия. Журнал им. Н.И. Пирогова.* 2022;7:64–70. Doi: 10.17116/hirurgia202207164. [PMID: 35775846]. (Chupin AV, Verdikhanov NI, Golovyuk AL. Modern conceptions on neck paragangliomas. *Pirogov Russian Journal of Surgery.* 2022;(7):64–70. [In Russ.]
15. Дружинин Д.С., Пицова Н.В. Каротидная хемодектома: дифференциальная диагностика по данным ультразвукового исследования. *Опухоли головы и шеи.* 2012;(1):46–50. Doi: 10.17650/2222-1468-2012-0-1-46-50. (Druzhinin D.S., Pizova N.V. Carotid chemodectoma: differential diagnosis according to ultrasound data. *Head and Neck Tumors (HNT).* 2012;(1):46–50. [In Russ.]
16. Bishop G.B., Urist M.M., Gammal T., et al. Paragangliomas of the neck. *Arch. Surg.* 1992;127(12):1441–5. Doi: 10.1001/archsurg.1992.01420120075014. [PMID: 1365691].
17. Bakoyiannis K.C., Georgopoulos S.E., Klonaris C.N., et al. Surgical treatment of carotid body tumors without embolization. *Int. Angiol.* 2006;25(1):40–5. [PMID: 16520723].
18. Алферова Ю.С., Сурина В.Д., Карпов Н.В. Современное представление о каротидной хемодектоме и эффективность методов ее лечения. *Казанский медицинский журнал.* 2017;98(5):792–6. Doi: 10.17750/KMJ2017-792. (Alferova J.S., Surina V.D., Karpov N.V. Current conception of carotid chemodectoma and efficiency of its treatment methods. *Kazan medical journal.* 2017;98(5):792–6. Doi: 10.17750/KMJ2017-792. [In Russ.]
19. Pryse-Davies J., Dawson I.P., Westbury G. Some morphological, histochemical, and chemical observations on chemodectomas and the normal carotid body, including a study of the chromaffin reaction and possible ganglion cell elements. *Cancer.* 1964;17:185–202. Doi: 10.1002/1097-0142(196402)17:23.0.co;2-1. [PMID: 14123679].
20. Harisankar C.N., Mittal B.R., Bhattacharya A., et al. Iodine-131 meta-iodobenzylguanidine single photon emission computed tomography/computerized tomography in diagnosis of neuro-endocrine tumors. *Indian J. Nucl. Med.* 2012;27(1):55–8. Doi: 10.4103/0972-3919.108877. [PMID: 23599604, PMID: PMC3628268].
21. Lim J.Y., Kim J., Kim S.H., et al. Surgical treatment of carotid body paragangliomas: outcomes and complications according to the shamblyn classification. *Clin. Exp. Otorhinolaryngol.* 2010;3(2):91–5. Doi: 10.3342/ceo.2010.3.2.91. [PMID: 20607078, PMID: PMC2896739].
22. Knight T.T., Gonzalez J.A., Rary J.M., Rush D.S. Current concepts for the surgical management of carotid body tumor. *Am. J. Surg.* 2006;191(1):104–10. Doi: 10.1016/j.amjsurg.2005.10.010. [PMID: 16399116].
23. Bianchi L.C., Marchetti M., Brait L., et al. Paragangliomas of head and neck: a treatment option with CyberKnife radiosurgery. *Neurol. Sci.* 2009;30:479–85. Doi: 10.1007/s10072-009-0138-3. [PMID: 19774334].
24. Гужин В.Э., Черепанов А.В., Джафаров В.М. Хирургическое лечение параангиом шеи. *Хирургия. Журнал им. Н.И. Пирогова.* 2018;(3):70–5. Doi: 10.17116/hirurgia2018370-75; [PMID: 29560963]. (Guzhin V.E., Cherepanov A.V., Dzhabarov V.M. Surgical treatment of cervical paragangliomas. *Pirogov Rus. J. Surg.* 2018;(3):70–5 (In Russ.)).
25. Халирахманов А.Ф., Шарафеев А.З., Кундакчян Г.Г. и др. Эндоваскулярная эмболизация хемодектомы левого каротидного тела (клиническое наблюдение). *Диагностическая и интервенционная радиология.* 2021;15(Suppl. 3.2.):45–50. Doi: 10.25512/DIR.2021.15.3(2).07. (Khalirakhmanov A.F., Sharafiev A.Z., Kundakchyan G.G., et al. Endovascular embolization of chemodectoma of the left carotid body (clinical review). *Diagnosticheskaya i intervencionnaya radiologiya.* 2021;15(Suppl. 3.2.):45–50. Doi: 10.25512/DIR.2021.15.3(2).07. [In Russ.]
26. Jackson R.S., Myhill J.A., Padhya T.A., et al. The Effects of Preoperative Embolization on Carotid Body Paraganglioma Surgery: A Systematic Review and Meta-analysis. *Otolaryngol. Head Neck Surg.* 2015;153(6):943–50. Doi: 10.1177/0194599815605323. [PMID: 26378186].
27. Del Guercio L., Narese D., Ferrara D., et al. Carotid and vagal body paragangliomas. *Transl. Med. UniSa.* 2013;6(6):11–5. [PMID: 24251239, PMID: PMC3829792].
28. Cole J.M., Beiler D. Long-term results of treatment for glomus jugulare and glomus vagale tumors with radiotherapy. *Laryngoscope.* 1994;104(12):1461–5. Doi: 10.1288/00005537-199412000-00006. [PMID: 7990634].
29. Lalwani A.K., Jackler R.K., Gutin P.H. Lethal fibrosarcoma complicating radiation therapy for benign glomus jugulare tumor. *Am. J. Otol.* 1993;14(4):398–402. [PMID: 8238279].
30. Jordan J.A., Roland P.S., McManus C., et al. Stereotactic radiosurgery for glomus jugulare tumors. *Laryngoscope.* 2000;110(1):35–8. Doi: 10.1097/00005537-200001000-00007. [PMID: 10646712].
31. Hinerman R.W., Amdur R.J., Morris C.G., et al. Definitive radiotherapy in the management of paragangliomas arising in the head and neck: a 35-year experience. *Head Neck.* 2008;30(11):1431–8. Doi: 10.1002/hed.20885. [PMID: 18704974].
32. Аракелян В.С., Газимагомедов З.И., Абдулгасанов Р.А. Диагностика и результаты хирургического лечения каротидных хемодектом. *Креативная кардиология.* 2015;2:72–80. Doi: 10.15275/kreatkard.2015.02.07. (Arakelyan V.S., Gazimagomedov Z.I., Abdulgasanov R.A. The results of diagnosis and surgical treatment of carotid chemodectomas. *Kreativnaya Kardiologiya.* 2015;2:72–80. Doi: 10.15275/kreatkard.2015.02.07. [In Russ.]
33. Михайлов И.П., Кунгурцев Е.В., Нефедова Г.А., Арустамян В.А. Хирургическое лечение больной с опухолью каротидного гломуса. *Кардиология и сердечно-сосудистая хирургия.* 2018;11(3):70–4. <https://doi.org/10.17116/kardio201811370>. [Mikhailov I.P., Kungurtsev E.V., Nefedova G.A., Arustamian V.A. Surgical treatment of patient with carotid body tumor. *Cardiol. Serdechno-Sosud. Surg.* 2018;11(3):70–4 (In Russ.)].

Поступила 23.01.2024

Получены положительные отзывы 25.03.24

Принята в печать 13.04.24

Received 23.01.2024

Positive reviews received 25.03.24

Accepted 13.04.24

Вклад авторов. В.В. Крылов – концепция работы, редактирование текста статьи. В.А. Лукьянчиков, Т.А. Шатахин, Д.Н. Решетов – концепция

работы, выполнение хирургической операции, редактирование статьи. Ф.А. Ларкин, Р.Н. Федотов — ассистирование на операции, подготовка материалов для статьи. З.А. Кулов: ассистирование на операции, подготовка материала для статьи, написание текста статьи. А.Л. Карагозян — подготовка материалов для статьи.

Contribution of the authors. V.V. Krylov — the concept of work, editing of the article. V.A. Lukyanchikov, T.A. Shatokhin, D.N. Reshetov — the concept of work, performing the surgical operation, editing of the article. F.A. Larkin, R.N. Fedotov — assisting in operation, preparation of materials for the article. Z.A. Kulov — assisting in operation, preparation of materials for the article, article writing. A.L. Karagozyan — preparation of materials for the article.

Информация об авторах:

Лукьянчиков Виктор Александрович — д.м.н., профессор кафедры фундаментальной нейрохирургии ФДПО ФГАОУ ВО Российский национальный исследовательский университет им. Н.И. Пирогова Минздрава РФ. Адрес: 117997 Москва, ул. Островитянова, д. 1; врач-нейрохирург ГБУЗ Научно-исследовательский институт скорой помощи им. Н.В. Склифосовского ДЗМ. Адрес: 129090 Москва, Большая Сухаревская пл., 3; ФГБНУ «Научный центр неврологии». Адрес: 125367 Москва, Волоколамское шоссе, д. 80; e-mail: vik-luk@yandex.ru. ORCID: 0000-0003-4518-9874.

Шатохин Тарас Андреевич — к.м.н., доцент фундаментальной нейрохирургии ФДПО ФГАОУ ВО Российский национальный исследовательский университет им. Н.И. Пирогова Минздрава РФ. Адрес: 117997 Москва, ул. Островитянова, д. 1.

Заведующий нейрохирургическим отделением Федеральное государственное бюджетное научное учреждение «Научный центр неврологии» 125367, Москва, Волоколамское шоссе, д. 80; врач-нейрохирург ГБУЗ Научно-исследовательский институт скорой помощи им. Н.В. Склифосовского ДЗМ. Адрес: 129090 Москва, Большая Сухаревская пл., 3; e-mail: xshatokhin@mail.ru. ORCID: 0000-0002-2864-9675.

Решетов Дмитрий Николаевич — к.м.н., доцент кафедры онкологии и лучевой терапии МГМСУ, врач-онколог Клинического центра челюстно-лицевой, пластической хирургии и стоматологии МГМСУ им. А.И. Евдокимова. Адрес: 127473 Москва, ул. Десятская, д.20, стр. 1; e-mail: reshetov1973@inbox.ru. ORCID: 0000-0002-9072-0655

Ларкин Филипп Александрович — старший лаборант кафедры фундаментальной нейрохирургии ФДПО ФГАОУ ВО Российский национальный исследовательский университет им. Н.И. Пирогова Минздрава РФ. Адрес: 117997 Москва, ул. Островитянова, д. 1; врач-нейрохирург ФГБНУ «Научный центр неврологии». Адрес: 125367 Москва, Волоколамское шоссе, д. 80; e-mail: larkin.ph@mail.ru. ORCID: 0009-0007-5729-626X.

Кулов Заурбек Аланович — врач нейрохирург ФГБНУ «Научный центр неврологии». Адрес: 125367 Москва, Волоколамское шоссе, д. 80; тел.: 8 (988) 836 42 57; e-mail: kulovza@mail.ru. ORCID: 0009-0009-4955-0234.

Федотов Роман Николаевич — к.м.н., доцент кафедры детской челюстно-лицевой хирургии ФГБОУ ВО МГМСУ им. А.И. Евдокимова, врач челюстно-лицевой хирург. Адрес: 127473 Москва, ул. Десятская, д. 20, стр.1; e-mail: Abilat@yandex.ru. ORCID: 0000-0003-1802-1080.

Карагозян Арсен Леонович — врач нейрохирург UNIClinic. Адрес: 127549 Москва ул. Мурановская д. 5; e-mail: arsenkaragozyann@gmail.com. ORCID: 0009-0002-9294-174X.

Крылов Владимир Викторович — д.м.н., профессор, академик РАН, заведующий кафедрой фундаментальной нейрохирургии ФДПО ФГАОУ ВО Российский национальный исследовательский университет им. Н.И. Пирогова Минздрава РФ. Адрес: 117997 Москва, ул. Островитянова, д. 1; врач-нейрохирург ГБУЗ Научно-исследовательский институт скорой помощи им. Н.В. Склифосовского ДЗМ. Адрес: 129090 Москва, Большая Сухаревская пл., 3; ФГБНУ «Научный центр неврологии». Адрес: 125367 Москва,

Волоколамское шоссе, д. 80; e-mail: manuscript@inbox.ru. ORCID: 0000-0001-7206-8926.

Information about the authors:

Victor Alexandrovich Lukyanchikov — Doctor of Medical Sciences, Professor of the Department of Fundamental Neurosurgery, FSAEI HE The Russian National Research Medical University named after N.I. Pirogov of the Ministry of Health of the Russian Federation. Address: 1 Ostrovityanova St., 117997 Moscow; Neurosurgeon, FBHI Sklifosovsky Research Institute for Emergency Medicine, Moscow, Russia. Address: 3 Bolshaya Sukharevskaya Ploshchad, 129090 Moscow; Federal State Budgetary Research Institution Research Center of Neurology, Moscow, Russia. Address: 80 Volokolamskoe shosse, 125367 Moscow; e-mail: vik-luk@yandex.ru. ORCID: 0000-0003-4518-9874.

Taras Andreevich Shatokhin — Candidate of Medical Sciences, Associate Professor of the Department of Fundamental Neurosurgery, FSAEI HE The Russian National Research Medical University named after N.I. Pirogov of the Ministry of Health of the Russian Federation. Address: 1, Ostrovityanova St., Moscow 117997; Head of the Neurosurgical Department, Federal State Budgetary Research Institution Research Center of Neurology, Moscow, Russia. Address: 80 Volokolamskoe shosse, 125367 Moscow; Neurosurgeon, FBHI Sklifosovsky Research Institute for Emergency Medicine, Moscow, Russia. Address: 3 Bolshaya Sukharevskaya Ploshchad, 129090 Moscow; e-mail: xshatokhin@mail.ru. ORCID: 0000-0002-2864-9675.

Dmitry Nikolaevich Reshetov — Candidate of Medical Sciences, Associate Professor of the Department of Oncology and Radiation Therapy, FSBEI HE Moscow State University of Medicine and Dentistry named after A.I. Evdokimov of the Ministry of Health of the Russian Federation, Moscow, Russia; Oncologist at the Clinical Center of Maxillofacial, Reconstructive, and Plastic Surgery, A.I. Evdokimov Moscow State Medical University. Address: 20 Delegatskaya str., bldg. 1, 127473 Moscow; e-mail: reshetov1973@inbox.ru. ORCID: 0000-0002-9072-0655

Philip Alexandrovich Larkin — Senior Laboratory Assistant, Department of Fundamental Neurosurgery, FSAEI HE The Russian National Research Medical University named after N.I. Pirogov of the Ministry of Health of the Russian Federation. Address: 1 Ostrovityanova St., 117997 Moscow; Neurosurgeon, Federal State Budgetary Research Institution Research Center of Neurology, Moscow, Russia. Address: 80 Volokolamskoe shosse, 125367 Moscow; e-mail: larkin.ph@mail.ru. ORCID: 0009-0007-5729-626X.

Zaurbek Alanovich Kulov — Neurosurgeon, Federal State Budgetary Research Institution Research Center of Neurology, Moscow, Russia. Address: 80 Volokolamskoe shosse, 125367 Moscow; tel: 8 (988) 836 42 57; e-mail: kulovza@mail.ru. ORCID: 0009-0009-4955-0234.

Roman Nikolaevich Fedotov — Candidate of Medical Sciences, Associate Professor of the Department of Pediatric Maxillofacial Surgery, FSBEI HE Moscow State University of Medicine and Dentistry named after A.I. Evdokimov of the Ministry of Health of the Russian Federation, Moscow, Russia; Maxillofacial Surgeon. Address: 20 Delegatskaya str., bldg. 1, 127473 Moscow; e-mail: Abilat@yandex.ru. ORCID: 0000-0003-1802-1080.

Arsen Levonovich Karagozyan — Neurosurgeon, UNIClinic LLC. Address: 5 Muranovskaya st., 127549 Moscow; e-mail: arsenkaragozyann@gmail.com. ORCID: 0009-0002-9294-174X.

Vladimir Viktorovich Krylov — Doctor of Medical Sciences, Professor, Academician of the Russian Academy of Sciences, Head of the Department of Fundamental Neurosurgery, FSAEI HE The Russian National Research Medical University named after N.I. Pirogov of the Ministry of Health of the Russian Federation. Address: 1 Ostrovityanova st., 117997 Moscow; Neurosurgeon, FBHI Sklifosovsky Research Institute for Emergency Medicine, Moscow, Russia. Address: 3 Bolshaya Sukharevskaya Ploshchad, 129090 Moscow; Federal State Budgetary Research Institution Research Center of Neurology, Moscow, Russia. Address: 80 Volokolamskoe shosse, 125367 Moscow; e-mail: manuscript@inbox.ru. ORCID: 0000-0001-7206-8926.