

© Коллектив авторов, 2020

Краниометафизарная дисплазия: клинические проявления, трудности дифференциальной диагностики и варианты лечения

А.В. Лопатин^{1,2,3}, С.А. Ясонов¹, А.Ю. Кугушев^{1,2}, Д.В. Рогожин^{1,2}¹РДКБ ФГБОУ ВО РНИМУ им. Н.И. Пирогова Минздрава РФ, Москва, Россия²ФГБУ НМИЦ ДГОИ им. Дмитрия Рогачева Минздрава РФ, Москва, Россия³ФГАОУ ВО Российский университет дружбы народов, Москва, Россия

Контакты: Кугушев Александр Юрьевич – e-mail: kugushev@ya.ru

Cranio-metaphyseal dysplasia: clinical manifestations, differential diagnosis difficulties and treatment options

A.V. Lopatin^{1,2,3}, S.A. Yasonov¹, A.Yu. Kugushev^{1,2}, D.V. Rogozhin^{1,2}¹Russian Children's Clinical Hospital FSBEI HE RSMU n.a. N.I. Pirogov of the Ministry of Health of the Russian Federation, Moscow, Russia²FSBI NMSC CHOI n.a. Dmitry Rogachev of the Ministry of Health of the Russian Federation, Moscow, Russia³FSAEI HE Peoples' Friendship University of Russia, Moscow, Russia

For correspondence: Alexander Kugushev – e-mail: kugushev@ya.ru

颅骨干发育不良: 临床表现, 鉴别诊断的困难和治疗选择

A.V. Lopatin^{1,2,3}, S.A. Yasonov¹, A.Yu. Kugushev^{1,2}, D.V. Rogozhin^{1,2}¹Russian Children's Clinical Hospital FSBEI HE RSMU n.a. N.I. Pirogov of the Ministry of Health of the Russian Federation, Moscow, Russia²FSBI NMSC CHOI n.a. Dmitry Rogachev of the Ministry of Health of the Russian Federation, Moscow, Russia³FSAEI HE Peoples' Friendship University of Russia, Moscow, Russia

通讯作者: Alexander Kugushev – e-mail: kugushev@ya.ru

Doi: 10.25792/HN.2020.8.2.22-32

Введение. Краниометафизарная дисплазия (КМД) – редкое наследственное заболевание, характеризующиеся гиперостозом костей черепа и увеличением метафизов длинных трубчатых костей. Гиперостоз приводит к деформации лба и параназальной области, гипертелоризму, уплощению спинки носа, облитерация околоносовых пазух и сосцевидного отростка. Компрессия каналов, вызванная гиперостозом основания черепа, приводит к таким симптомам, как слепота, глухота и паралич лицевого нерва.

Материал и методы. Проведен ретроспективный анализ наблюдения и лечения детей с КМД, получавших лечение в отделение челюстно-лицевой хирургии РДКБ за период 2002–2018 гг.

Результаты. Во всех случаях направляющий диагноз не соответствовал конечному, что свидетельствует о малой осведомленности о данном заболевании. Наблюдательная тактика наиболее предпочтительна, однако единичный опыт раннего оперативного лечения показал стабильный отсроченный результат.

Заключение. КМД является редким заболеванием, которое часто неправильно диагностируется. Точная и ранняя диагностика и знание характера течения этого заболевания важны для установления профилактических схем лечения и надлежащего лечения осложнений, а также для оценки прогноза.

Ключевые слова: краниометафизарная дисплазия, ANKH, фиброзно-костные поражения, диффузный гиперостоз, челюстно-лицевая область, компьютерная томография, гипертелоризм, нарушение носового дыхания, атрезия хоан, аутосомно-доминантная форма, краниотубулярные заболевания костей

Конфликт интересов. Авторы заявляют об отсутствии конфликта интересов.

Финансирование. Работа выполнена без спонсорской поддержки

Для цитирования: Лопатин А.В., Ясонов С.А., Кугушев А.Ю., Рогожин Д.В. Краниометафизарная дисплазия: клинические проявления, трудности дифференциальной диагностики и варианты лечения. Голова и шея. Российский журнал = Head and neck. Russian Journal. 2020;8(2):22–32

Авторы несут ответственность за оригинальность представленных данных и возможность публикации иллюстративного материала – таблиц, рисунков, фотографий пациентов.

ABSTRACT

Introduction. Cranio-metaphyseal dysplasia is a rare congenital disease characterized by hyperostosis of the skull bones and an elongation of metaphyses of long tubular bones. Hyperostosis leads to deformation of the forehead and paranasal region, hypertelorism, flattening of the nasal dorsum, obliteration of the paranasal sinuses and mastoid process. Channels compression caused by hyperostosis of the base of the skull leads to symptoms such as blindness, deafness, and facial nerve paralysis.

Material and methods: A retrospective analysis of data on treatment and follow-up of children with cranio-metaphyseal dysplasia who were admitted to the Department of Maxillofacial Surgery of the Russian Children's Clinical Hospital in the period 2002–2018 was carried out.

Results. In all cases, the referral diagnosis did not correspond to the final one, which indicates a low awareness of this disease. Observation is the method of choice, but a single experience of early surgical treatment has shown a stable long-term result.

Conclusion. Craniometaphyseal dysplasia is a rare disease that is often misdiagnosed. Precise and early diagnosis and knowledge of the nature of the disease are important for establishing preventive treatment and the proper treatment of complications, as well as for assessing the prognosis.

Key words: craniometaphyseal dysplasia, ANKH, fibro-bone lesions, diffuse hyperostosis, maxillofacial region, computed tomography, hypertelorism, nasal breathing disorder, choanal atresia, autosomal dominant, craniotubular bone disease

Conflicts of interest. The authors have no conflicts of interest to declare.

Funding. There was no funding for this study.

For citation: A.V. Lopatin, S.A. Yasonov, A.Yu. Kugushev, D.V. Rogozhin. Craniometaphyseal dysplasia: clinical manifestations, differential diagnosis difficulties and treatment options. *Golova i sheya. Rossijskij zhurnal = Head and neck. Russian Journal.* 2020;8(2):22–32 (in Russian).

The authors are responsible for the originality of the data presented and the possibility of publishing illustrative material – tables, figures, photographs of patients.

摘要

背景：颅骨骨干发育不良是一种罕见的先天性疾病，其特征是颅骨骨质增生和长管状骨干端的延长。骨质增生会导致额头和鼻旁区域变形，过度肌肉痉挛，鼻背变平，鼻旁窦闭塞和乳突。颅底过度增生引起的通道压缩会导致失明，耳聋和面神经麻痹等症状。

资料和方法：回顾性分析了2002年至2018年间在俄罗斯儿童临床医院颌面部外科住院的颅骨骨干发育不良的儿童的治疗和随访数据。

结果：在所有情况下，转诊诊断均与最终诊断不符，这表明对这种疾病的认识较低。观察是选择的方法，但是早期手术治疗的单一经验显示出稳定的长期效果。

结论：颅骨骨干发育不良是一种罕见的疾病，经常被误诊。准确和早期诊断以及对疾病性质的了解对于建立预防性治疗和并发症的正确治疗以及评估预后至关重要。

关键词：颅骨骨干发育不良，纤维骨病变，弥漫性骨增生，颌面部区域，计算机断层扫描，超硬性，鼻呼吸障碍，胸膜闭锁，常染色体显性遗传，颅管骨疾病

利益冲突：作者没有利益冲突要声明。

资金：没有这项研究的资金。

引用 A.V. Lopatin, S.A. Yasonov, A.Yu. Kugushev, D.V. Rogozhin. Craniometaphyseal dysplasia: clinical manifestations, differential diagnosis difficulties and treatment options. *Golova i sheya. Rossijskij zhurnal = Head and neck. Russian Journal.* 2020;8(2):22–32 (in Russian).

作者对所提供数据的独创性以及发布说明性材料（表格，图表，患者照片）负责。

Актуальность

Краниометафизарная дисплазия (КМД) является редким генетическим заболеванием, которое характеризуется прогрессирующим утолщением черепно-лицевых костей и аберрантным развитием метафизов в длинных трубчатых костях [1]. В результате диффузного гиперостоза основания черепа могут возникнуть неврологические симптомы, связанные с компрессией черепных нервов, такие как снижение зрения, паралич черепных нервов и глухота [2]. Черепно-лицевые аномалии являются заметными и включают в себя гипертелоризм, фронтоназальное расширение, широкую переносицу, нижнечелюстную прогнатию и мальокклюзию [1]. В доступной литературе имеются лишь единичные описания данных диспластических поражений [3–5].

КМД относится к группе заболеваний костных краниотубулярных дисплазий, которые имеют сходный патогенез патологического ремоделирования скелета [6]. Выделяют две формы КМД: более распространенная и относительно легкая, аутосомно-доминантная форма (OMIM#123000) и редкая, тяжелая – аутосомно-рецессивная (OMIM#218400). Аутосомно-доминантная

форма имеет мутацию гена *ANKH*, связанную с хромосомой 5p15.2-p14.1 [7]. Трансмембранный белок, кодируемый *ANKH*, помогает транспортировать пирофосфат-ионы во внеклеточную среду [2]. Концентрация пирофосфат-иона в костно-клеточном матриксе играет важную роль в минерализации костей. В результате нарушения концентрации пирофосфата развивается диффузный гиперостоз основания черепа с возможными неврологическими нарушениями, такими как снижение зрения, паралич черепно-мозговых нервов и глухота, обусловленными компрессией в костных каналах [2].

Материал и методы

Проведен ретроспективный анализ данных пациентов с КМД, получавших лечение в отделении челюстно-лицевой хирургии Российской детской клинической больницы за период 2002–2018 гг. В архиве найдены 5 пациентов: 3 мальчика и 2 девочки в возрасте от 2 до 12 лет. Всем пациентам при поступлении проводили компьютерную томографию (КТ) головы и рентгенографию бедренных костей. Кроме того, все

пациенты были осмотрены офтальмологом, неврологом и оториноларингологом для оценки влияния компрессии естественных отверстий черепа на слух, зрение и функцию черепных нервов. Радикальное хирургическое лечение было проведено в одном случае. Одному пациенту с неясной клинико-рентгенологической картиной образования костной ткани провели поисковую биопсию. Резецированный материал подвергнулся патологоанатомическому анализу со стандартной окраской гематоксилин-эозином и иммуногистохимическому анализу с антителами SATB2, MDM2, CDK-4, SMA, Podoplanin. Анализ костных изменений на КТ проводился с использованием специализированного программного обеспечения, установленного как на сервер больницы (Meddialog), так и с помощью портативных программ (Amira 5.33 – построение 3D моделей и Vidar Dicom viewer – оценка размера и плотности образований). Включение в группу исследования проводилось при выявлении гиперостоза костей черепа и изолированном расширении метафизарной зоны в длинных трубчатых костях.

Во всех случаях при поступлении диагноз не соответствовал заключительному, что связано с редкостью заболевания и трудностью дифференциальной диагностики. Основной жалобой, наряду с деформацией спинки носа и челюстей, было нарушение носового дыхания, по поводу которого в двух случаях детям по месту жительства проведена аденотомия (табл. 1). Деформация и/или нарушение носового дыхания возникали

преимущественно в течение первого года жизни. Сопутствующая патология или компрессия черепно-мозговых нервов выявлена в четырех случаях (табл. 2). При этом из сопутствующей патологии преимущественно встречалась задержка психоречевого развития.

При внешнем осмотре у всех пациентов было характерное западение и расширение спинки носа по типу гипертелоризма с различной степенью нарушения носового дыхания (рис. 1). При рентгенографии нижних конечностей – колбовидное расширение в нижней трети бедренной кости и утолщение ключиц (рис. 2).

Во всех наблюдаемых нами случаях первичным методом лучевой диагностики по месту жительства были рентгенологические снимки, на которых проявлялся диффузный гиперостоз, позволяющий отнести данное заболевание к группе костных диспластических заболеваний (рис. 3). При проведении КТ выявлялось диффузное утолщение костей основания черепа, пониженная пневматизация клеток сосцевидного отростка и сужение каналов черепно-мозговых нервов из-за гиперостоза, кортикальный и губчатый слои дифференцировались не во всех костях. При трехмерной реконструкции КТ головы отмечалось увеличение скул, обеих челюстей, межорбитального расстояния и расширение спинки носа (рис. 4). Межорбитальное расстояние между передними слезными гребнями в 3 случаях составляло 36 мм, а в 2 других случаях – 24 мм. Средние величины плотности костей свода

Таблица 1. Возрастно-половой состав пациентов с КМД
Table 1. Age and gender composition of patients with CMD

| N | Пол Gender | Возраст, лет Age, years | Направляющий диагноз Referral diagnosis | Первые признаки First symptoms |
|---|---------------|----------------------------|--|---|
| 1 | Муж Male | 6,0 | Гиперостоз Hyperostosis | С 3 лет заложенность носа Nasal congestion from 3 years old |
| 2 | Жен Female | 11,6 | Фиброзная дисплазия Fibrous dysplasia | С 10 лет деформация Deformation from 10 years old |
| 3 | Муж Male | 4,0 | Мраморная болезнь Marble disease | С рождения деформация черепа Skull deformation since birth |
| 4 | Жен Female | 2,8 | Атрезия хоан Choanal atresia | С рождения затруднение носового дыхания, самостоятельно разрешившееся From birth, nasal breathing difficulty resolved spontaneously |
| 5 | Муж Male | 4,1 | Фиброзная дисплазия Fibrous dysplasia | С рождения нарушение носового дыхания, с 1-го года появилась деформация Violation of nasal breathing since birth, deformation appeared from 1 year old |

Таблица 2. Сопутствующая патология у детей с КМД
Table 2. Comorbidities in children with CMD

| N | Пол Gender | Возраст, лет Age, years | Сопутствующие заболевания Comorbidities |
|---|---------------|----------------------------|--|
| 1 | Муж Male | 6,0 | Клинических данных за внутричерепную гипертензию, снижение зрения и слуха нет. Психомоторное развитие по возрасту. There are no clinical data for intracranial hypertension, decreased vision or hearing. Psychomotor development according to age standards. |
| 2 | Жен Female | 12,6 | Детский церебральный паралич. Центральный тетрапарез. Симптоматическая генерализованная эпилепсия. Грубая задержка моторного и речевого развития. Ангиопатия сетчатки глаз. Аденоидные вегетации 2 ст. Гипоплазия правой почки. Cerebral palsy. Central tetraparesis. Symptomatic generalized epilepsy. Gross delay in motor and speech development. Retinal angiopathy. Adenoid vegetation 2 degree. Hypoplasia of the right kidney. |
| 3 | Муж Male | 4,0 | Резидуально-органическое поражение центральной нервной системы. Гипертензионно-гидроцефальный синдром, субкомпенсация. Задержка психоречевого развития. Residual-organic damage to the central nervous system. Hypertension-hydrocephalic syndrome, subcompensation. Delay in psycho-speech development. |
| 4 | Жен Female | 2,8 | Невропатия лицевого нерва справа. Клинических данных за внутричерепную гипертензию нет. Психомоторное развитие по возрасту. Neuropathy of the right facial nerve. There is no clinical evidence for intracranial hypertension. Psychomotor development according to the age standards. |
| 5 | Муж Male | 4,1 | Задержка речевого развития, синдром гипервозбудимости центральной нервной системы Delayed speech development, central nervous system hyper-excitability syndrome |

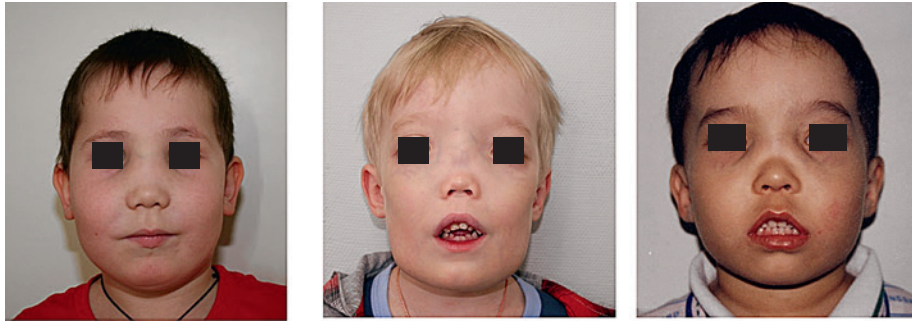

Рис. 1. Внешний вид пациентов
Fig.1. Appearance of the patients

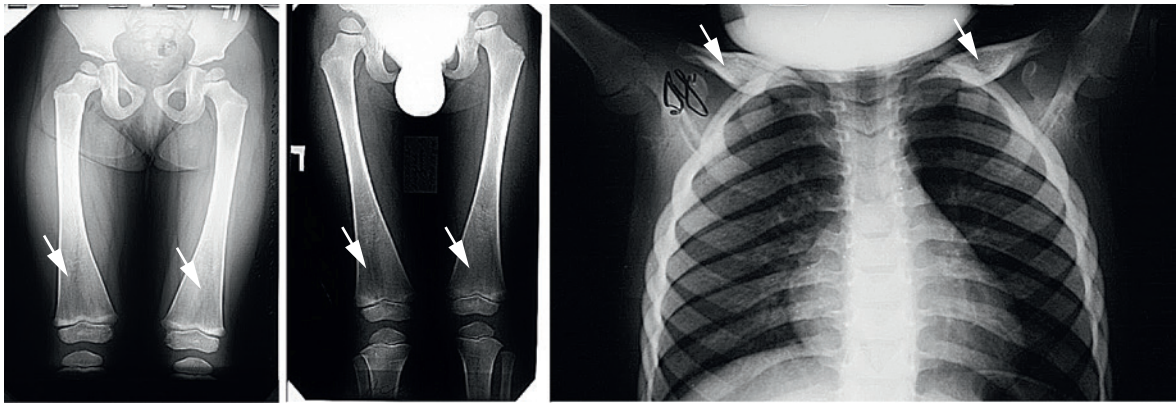


Рис. 2. Типичная рентгенологическая картина деформации бедренной кости и ключиц
Fig. 2. Typical X-ray picture of the deformation of the femur and clavicles

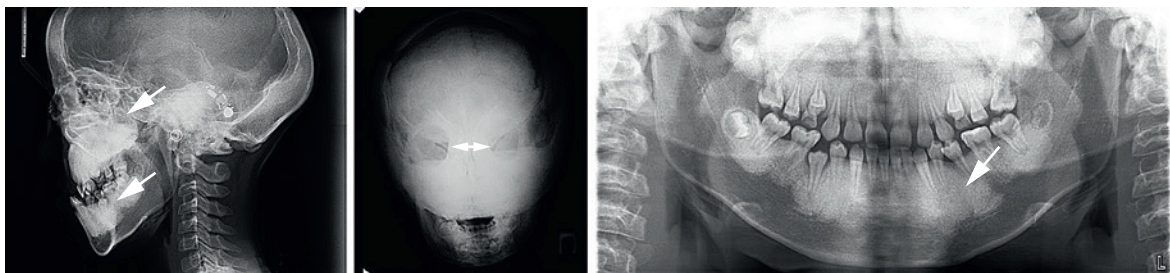


Рис. 3. Типичные рентгенологические проявления КМД
Fig. 3. Typical radiological manifestations of CMD

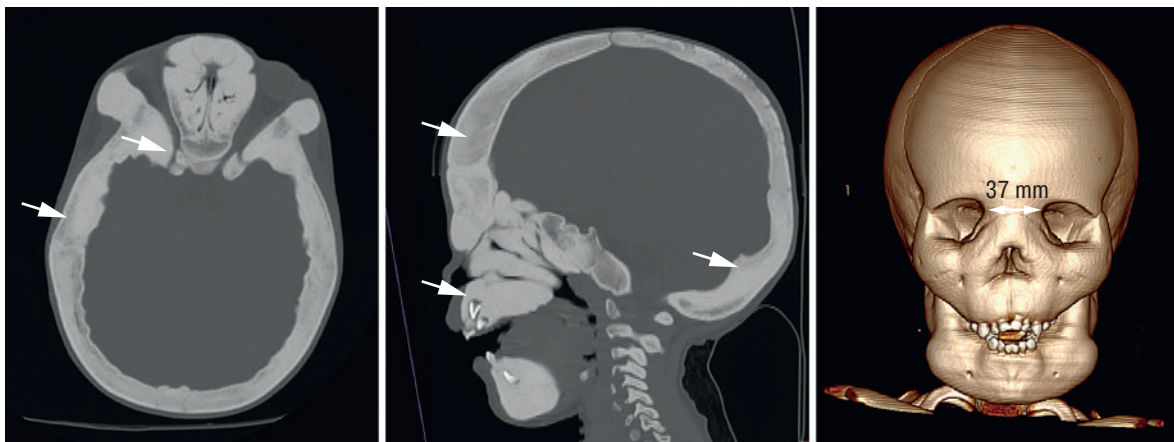


Рис. 4. Характерные изменения на КТ
Fig. 4. Characteristic changes on CT scan

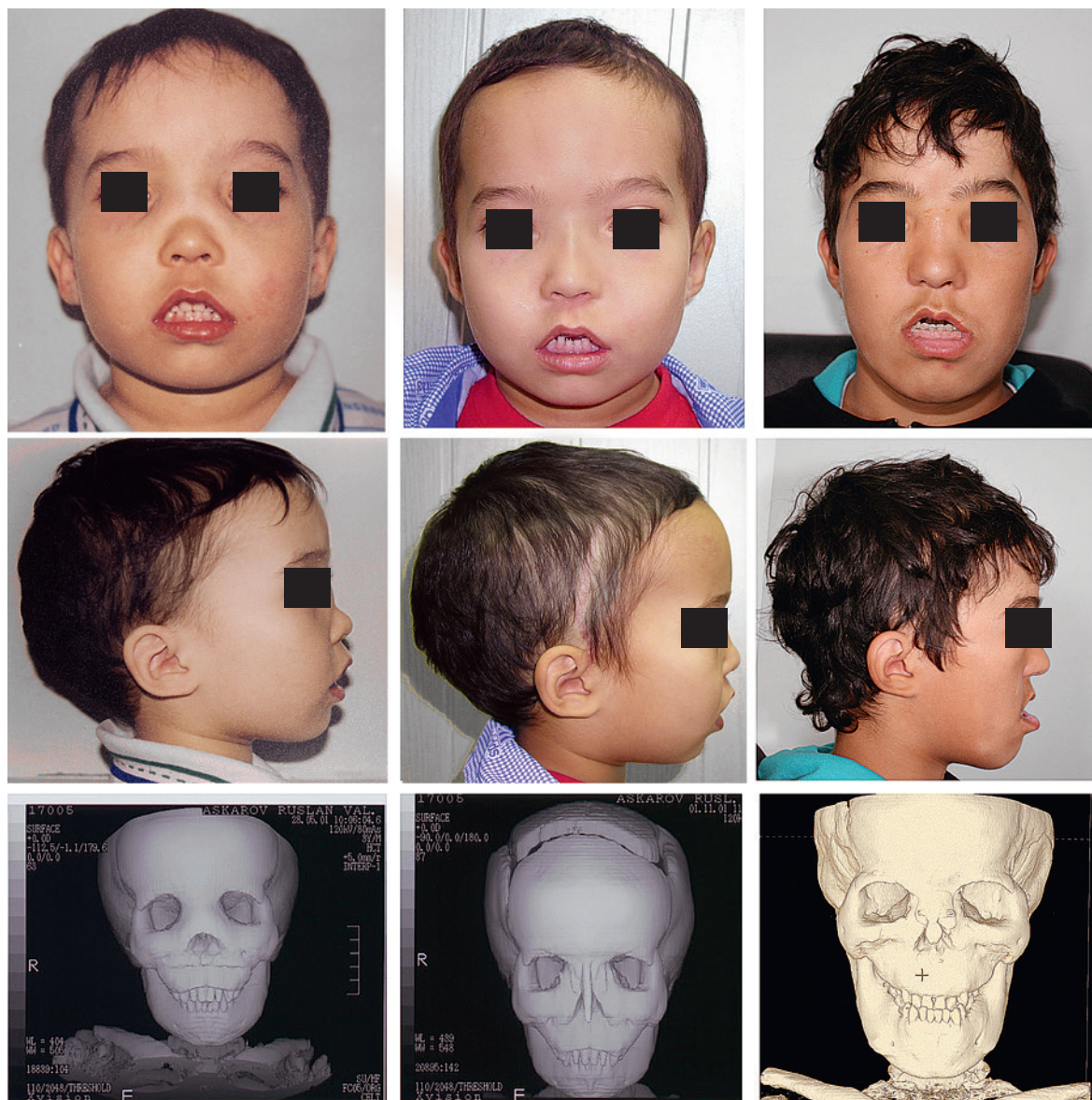

Рис. 5. Динамика внешнего вида пациента А. до, после коррекции спинки носа и через 10 лет

Fig. 5. Dynamics of the appearance of patient A. before treatment, after correction of the nasal dorsum and after 10 years

череп варьируются от 332 до 1234 HU, однако максимальная плотность во всех случаях была 1425 ± 271 HU.

В одном случае мальчику А. 4 лет была проведена реконструктивная операция с целью коррекции гипертелоризма и внутричерепной гипертензии с пластикой спинки носа формализированной аллоксью. Через год после операции у ребенка появилось резкое нарушение носового дыхания, снижение слуха, контурируемость под кожей спинки носа металлической пластины и минишурупов, по поводу чего ребенок обследован в отделении челюстно-лицевой хирургии. При обследовании отмечено снижение зрения на оба глаза до $-0,8$, снижение слуха по типу смешанной тугоухости 2-й степени с двух сторон, сужение большого затылочного отверстия. С целью улучшения носового дыхания ребенку выполнено удаление нижних носовых раковин с рассверливанием боковых стенок носа, а также снятие контурируемой металлоконструкции на спинке носа. Получен стабильный результат в области спинки носа, в т.ч. спустя 10 лет, однако наблюдалось недоразвитие верхней челюсти, вероятнее всего,

обусловленное резекцией нижних носовых раковин (рис. 5).

Трудности с постановкой правильного диагноза были у девочки Т. 11 лет с поражением свода черепа и локально выраженным увеличением верхней челюсти. Она в течение двух лет наблюдалась по месту жительства с диагнозом полиосальная фиброзная дисплазия. Данный диагноз был поставлен на основании КТ костей черепа и проведенной биопсии, результаты которой расценены как фиброзная дисплазия. При внешнем осмотре у ребенка отмечалась выраженная экспансивная деформация альвеолярного гребня верхней челюсти с расширением спинки носа и расщеплением кончика носа (рис. 6). Дебют заболевания в 10 лет и костно-фиброзный характер гистологической картины с места жительства не противоречил диагнозу фиброзной дисплазии при поступлении [8]. Однако при оценке КТ, проведенной по месту жительства, ряд фактов не укладывался в этот диагноз: изолированная кистозная трансформация верхней челюсти с низкой плотностью ($80+26$ HU) в отличие от осталь-

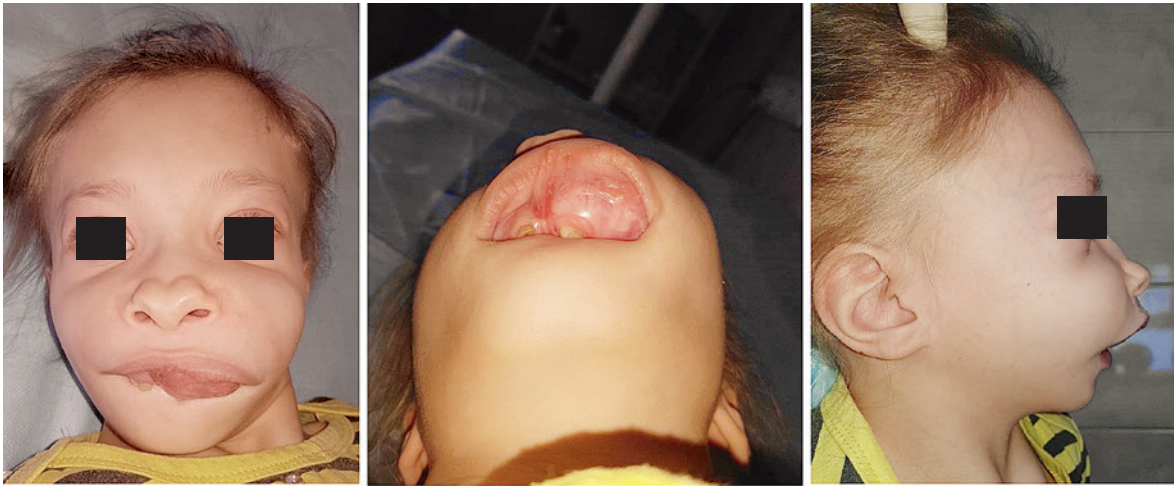

Рис. 6. Внешний вид девочки Т. 11 лет
Fig. 6. Appearance of the girl T. 11 years old

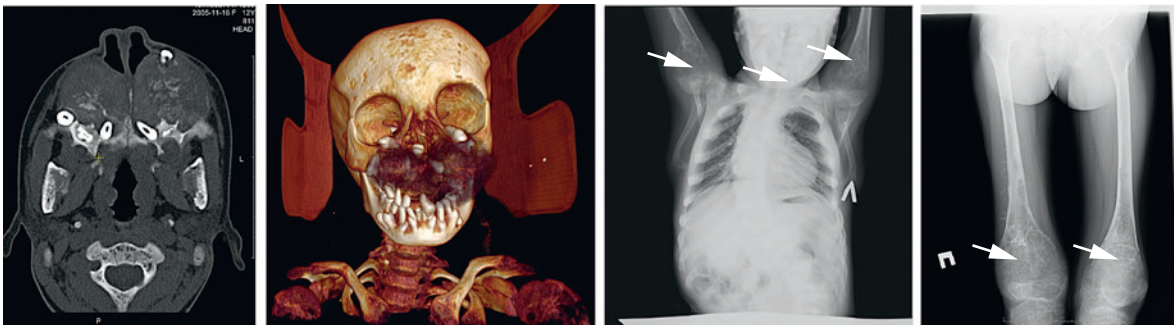


Рис. 7. КТ и обзорные рентгенограммы грудной клетки и бедер девочки Т. 12 лет (стрелками обозначены колбовидные расширения в проекции метафизарных зон)
Fig. 7. CT and survey radiographs of the chest and hips of a girl T. 12 years old (arrows indicate the bulbous extensions in the projection of metaphyseal zones)

ных пораженных отделов черепа [9]. Кроме того, на обзорной рентгенограмме грудной клетки с места жительства отмечалось наличие колбовидного расширения метафизарных зон в ключицах и плечевых костях. При выполнении дополнительных рентгенологических снимков грудной клетки и бедер обнаружены поражения и других метафизарных зон со спикулами (рис. 7).

Ребенку было проведено оперативное лечение в объеме расширенной биопсии в связи с неясной причиной низкоплотного образования верхней челюсти, несоответствующего заболеваниям фиброзно-костной группы [8]. Биопсия сопровождалась выраженным кровотечением, а верхняя челюсть по плотности и внешнему виду была похожа на хрящевую ткань (рис. 8).

При гистологическом исследовании образование состояло из двух компонентов – костного и фиброзного с пролиферативной активностью по уровню экспрессии Ki-67 менее 1%. При иммуногистохимическом исследовании с антителами SATB2, MDM2, CDK-4, SMA, Podoplanin положительная реакция получена только на SATB2. Учитывая гистологические данные, соответствующие доброкачественному фиброзно-костному поражению, а также анамнез и данные лучевой диагностики, выставлен диагноз КМД. Поражение верхней челюсти расценено как гипертрофированная метафизарная зона до момента перестройки костей на фоне закрытия зон роста, которое встречается при данном заболевании. Низкие антропометрические показатели по сопутствующему

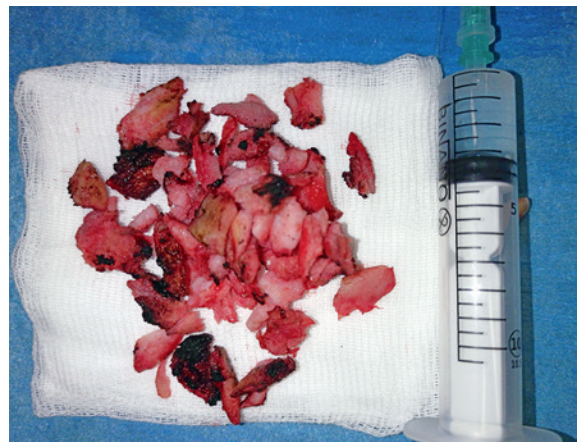


Рис. 8. Удаленный материал при расширенной биопсии верхней челюсти

Fig. 8. The removed material of an expanded biopsy of the upper jaw

у ребенка детскому церебральному параличу с тетрапарезом осложняли течение данного заболевания. Тонкий слой подкожно-жировой клетчатки и низкий индекс массы тела (12,8 кг/м²) не позволили ребенку войти в период начала полового созре-

вания и закрытия зон роста костей, поэтому девочка была направлена под наблюдение эндокринологов-гинекологов для дальнейшего лечения.

В трех наблюдаемых случаях оперативное лечение не проводилось в связи с отсутствием отрицательной динамики при наблюдении офтальмологом, отоларингологом и неврологом, а также возможностью спонтанного регресса деформации по мере полового созревания. Проведения гистологической верификации в четырех из пяти случаев не требовалось в связи с характерными клинико-рентгенологическими проявлениями заболевания. Всем детям было рекомендовано продолжение наблюдения у невролога, отоларинголога и окулиста. Вопрос о необходимости хирургической контурной коррекции спинки носа был отложен до окончания полового созревания.

Обсуждение

КМД – это редкое генетическое заболевание костей, характеризующееся гиперостозом и склерозом лицевого и мозгового черепа, а также аномальным расширением метафизов трубчатых костей [11]. Данное заболевание относится к группе краниотубулярных дисплазий, имеющих сходный патогенез [1]. Термин «краниометафизарная дисплазия» впервые был введен W.P. Jackson [6] в 1954 г. для описания редкого наследственного заболевания костей, при котором отмечалось расширение метафизов трубчатых костей, склероз и разрастание костей лицевого и мозгового черепа [1, 11, 12].

В 1969 г. R.J. Gorlin выделил отдельные клинические формы КМД с аутосомно-доминантным и аутосомно-рецессивным типами наследования, требующие обязательного проведения генетического анализа для определения прогноза [12–14]. Аутосомно-доминантная форма связана с мутацией гена *ANKH* в хромосоме 5p15.2-p14.1 [12, 15, 16]. Ген *ANKH* кодирует многопроходный трансмембранный белок из 429 аминокислот, который участвует в транспорте или котранспорте внутриклеточного пирофосфата (PPi) во внеклеточный матрикс [7, 15, 17]. Экспериментальные исследования показали, что мутации при КМД в ANK приводят к снижению уровня PPi во внеклеточном матриксе кости, что в свою очередь вызывает увеличение плотности и прогрессирующее утолщение костей черепа [6, 15, 18].

Аутосомно-рецессивная форма КМД также связана с мутацией белка ANK, который располагается на интервале 7 сМ хромосомы 6q21–22 [15, 19]. Эта форма является редкой, более тяжелой по течению и диагностике [12].

Клинические проявления аутосомно-доминантной формы КМД характеризуются аберрантным изменением метафизов, легким или умеренным разрастанием костей черепа и различной степенью компрессии черепных нервов. У людей с типичной неосложненной аутосомно-доминантной формой КМД продолжительность жизни не изменена, кроме того, клинические проявления могут уменьшаться с ростом, что может быть связано с изменением уровня гормонов. Пациенты имеют хорошее общее состояние и физическое развитие, ведут активный образ жизни, интеллект сохранен, однако в нашем наблюдении у трех из пяти детей интеллект был снижен. В анамнезе отсутствуют эпизоды ломкости костей. Клинически у пациентов может быть прогнатизм нижней челюсти и неправильный прикус, вызванные прогрессирующим избыточным ростом костей, как в случае оперированного нами мальчика. Параназальные бугры, возникающие в детстве, имеют тенденцию к регрессу с ростом [20].

Аутосомно-рецессивная форма КМД протекает тяжелее и с негативным прогнозом в связи с прогрессивно нарастающими клиническими проявлениями. Деформация лицевого скелета при аутосомно-рецессивной форме выражена сильнее [11]. Аномальный рост лицевых костей может привести к сдавливанию седьмой и восьмой пар черепных нервов с развитием пареза или паралича лицевой мускулатуры и глухоты. Кроме того, возможна потеря зрения как результат компрессии зрительного нерва [11, 13]. В 66% случаев имеются жалобы на снижение слуха и затруднение дыхания через нос. При тяжелых формах заболевания сужение большого отверстия со сдавлением мозгового вещества может вызвать квадрипарез или смерть [12, 21].

Диагностика аутосомно-доминантного типа КМД всегда должна включать проведение КТ, т.к. клинических данных недостаточно для постановки диагноза. Рентгенологические признаки аутосомно-рецессивного типа КМД включают несклеротическое расширение метафиза с истончением кортикального слоя и склерозом костей черепа; в зрелом возрасте склероз может быть особенно заметен вдоль швов черепа [7]. Параназальные костные выступы в детстве могут давать вид гипертелоризма, по поводу которого дети поступают в отделение и с которым проводится дифференциальная диагностика. Облитерирование пазух и прогнатизм нижней челюсти являются общими для обоих типов КМД [11]. Двустороннее сужение хоан, вторичное к нарастающему костному склерозу и увеличению придаточных пазух, является наиболее распространенным проявлением заболевания в период младенчества. Расширение метафизарной зоны наиболее заметно в нижнем отделе бедренной кости и приводит к появлению колбы Эрленмейера у детей и клюшкообразной деформации у взрослых [12, 21]. Кости таза и позвоночника не поражаются, а в грудной клетке обнаруживается небольшой дефект моделирования медиальной части ключиц и костохондральных соединений [11], которые мы наблюдали у четырех из пяти пациентов.

Несмотря на то что рентгенологические исследования необходимы для постановки диагноза КМД, выявленные аномалии костей не являются патогномоничными. КМД относится к группе диспластических поражений костей в составе фиброзно-костных поражений [8], в связи с чем мы проводили дифференциальную диагностику с другими диспластическими процессами, имеющими схожую рентгенологическую картину, такими как метафизарная дисплазия (болезнь Пайла), краниодиафизарная дисплазия, болезнь Педжета, остеопетроз, фиброзная дисплазия и др. (табл. 3).

Некоторые авторы синонимизируют КМД и болезнь Пайля, несмотря на то что это разные заболевания [22], а также с другими фиброзно-костными поражениями черепа [6].

Болезнь Пайля – это аутосомно-рецессивное заболевание, характеризующееся расширением метафиза, а также расширением тазовых костей и грудной клетки, что не встречается при КМД [23, 24]. Череп при данном заболевании не поражен, за исключением характерного расширения надбровных дуг [24, 25]. Других клинических проявлений заболевания, кроме вальгусных деформаций колен, нет.

Для краниодиафизарной дисплазии характерно более выраженное расширение диафизарной области без метафизарного поражения, с тяжелым склерозом и гиперостозом черепа [20]. Большинство пациентов с краниодиафизарной дисплазией имеют умственную отсталость и умирают в течение второго десятилетия жизни по сравнению с больными КМД с нормальным интеллектом [26]. Однако при трудностях дифференциаль-

Таблица 3. Дифференциальный диагноз при склерозе костей черепа с вовлечением конечностей у детей
 Table 3. Differential diagnosis for sclerosis of the skull bones involving the extremities in children

| Заблевание <i>Disease</i> | Генетический дефект <i>Genetic abnormality</i> | Тип наследования <i>Type of inheritance</i> | Патогенез <i>Pathogenesis</i> | Ключевые клинические проявления <i>Key clinical manifestations</i> |
|---|--|--|--|---|
| Фронтметафизарная дисплазия <i>Frontometaphyseal dysplasia</i> | <i>FNLA</i> ген Xq28 <i>FNLA gene Xq28</i> | X-сцепленный доминантный <i>X-linked dominant</i> | Неизвестен; <i>FNLA</i> кодирует филамин А <i>Unknown; FNLA encodes filamine A</i> | Изолированный склероз лобной кости и основания черепа; передняя нижнечелюстная шпора; расширение метафиза длинных трубчатых костей; изогнутые длинные трубчатые кости; сколиоз; арахнодактилия; скрученные диспластические ребра <i>Isolated sclerosis of the frontal bone and the skull base; anterior mandibular spur; expansion of the metaphysis of long tubular bones; curved long tubular bones; scoliosis; arachnodactyly; twisted dysplastic ribs</i> |
| Краниометадиафизарная дисплазия <i>Cranioetadiaphysial dysplasia</i> | Локус гена не определен <i>Gene locus not determined</i> | Аутосомно-рецессивный <i>Autosomal recessive</i> | Аномальное строение костей <i>Abnormal bone structure</i> | Склероз костей черепа, включая швы; длинные диафизы без метафизарного расширения; метафизарный склероз; широкие короткие трубчатые кости; широкие ребра и ключицы <i>Sclerosis of the skull bones, including sutures; long diaphysis without metaphysal expansion; metaphysal sclerosis; wide short tubular bones; wide ribs and clavicles</i> |
| Краниодиафизарная дисплазия <i>Cranodiaphyseal dysplasia</i> | Локус гена не определен <i>Gene locus not determined</i> | Аутосомно-рецессивный <i>Autosomal recessive</i> | Аномальное строение костей <i>Abnormal bone structure</i> | Тяжелый склероз и гиперостоз костей черепа; ранний краниосиноз, склероз и расширение диафиза без значительного участия метафиза; умственная отсталость. <i>Severe sclerosis and hyperostosis of the skull bones; early craniostynostosis, sclerosis and expansion of the diaphysis without significant involvement of the metaphysis; mental retardation.</i> |
| Болезнь Ван Буше <i>Van Boucher disease</i> | <i>SOST</i> ген на хромосоме 17q12-q21 <i>SOST gene on chromosome 17q12-q21</i> | Аутосомно-рецессивный <i>Autosomal recessive</i> | Активное разрастание костной ткани вследствие гиперактивности остеобластов <i>Active bone proliferation due to osteoblastic hyperactivity</i> | Двустороннее, симметричное утолщение кортикального слоя диафизов; мягкий склероз и утолщение костей голени, нижней челюсти, грудной клетки, плечевого и тазового пояса; нижнечелюстная прогнатия <i>Bilateral, symmetrical thickening of the cortical layer of the diaphysis; mild sclerosis and thickening of the bones of the lower leg, lower jaw, chest, shoulder and pelvic girdle; mandibular prognathy</i> |
| Склеростеоз <i>Sclerosteosis</i> | <i>SOST</i> ген на хромосоме 17q12-q21 <i>SOST gene on chromosome 17q12-q21</i> | Аутосомно-рецессивный <i>Autosomal recessive</i> | Гиперактивность остеобластов <i>Osteoblast hyperactivity</i> | Более выраженное двустороннее, симметричное утолщение кортикального слоя диафизов длинных и коротких трубчатых костей; выраженный склероз костей черепа и утолщение нижней челюсти; синдактилия второго и третьего пальцев с гиперфалангией; высокий рост <i>A more pronounced bilateral, symmetrical thickening of the cortical layer of the diaphyses of long and short tubular bones; severe sclerosis of the bones of the skull and thickening of the lower jaw; syndactyly of the second and third fingers with hyperphalangia; high height</i> |

| | | | | |
|--|---|--|--|--|
| <p>Инфантильный остеопетроз <i>Infantile osteopetrosis</i></p> | <p><i>ATP6i</i> гомозиготная мутация в хлоридном 7 канале <i>ATP6i homozygous mutation in chloride 7 channel</i></p> | <p>Аутосомно-рецессивный, новорожденные <i>Autosomal recessive, newborns</i></p> | <p>Дефект, приводящий к дефекту подкисления границы кость- остеокласт в резорбционных лакунах, что приводит к нарушению растворения остеоидного матрикса. <i>A defect leading to a defect in acidification of the bone-osteoclast border in resorption lacunae, which leads to a violation of the dissolution of the osteoid matrix.</i></p> | <p>Диффузный склероз костей черепа, начинающийся с основания черепа и приводящий к прогрессирующему сужению каналов нервов; диффузное поражение скелета, включая позвоночник; кости плотные и склеротические с узкой костно-мозговой полостью; повышенная хрупкость костей <i>Diffuse sclerosis of the bones of the skull, starting from the base of the skull and leading to a progressive narrowing of the nerve channels; diffuse damage to the skeleton, including the spine; bones are dense and sclerotic with a narrow bone marrow cavity; increased bone fragility</i></p> |
| <p>Краниофациальная форма фиброзной дисплазии <i>Craniofacial form of fibrous dysplasia</i></p> | <p><i>GNAS</i> на хромосоме 20q13 <i>GNAS on chromosome 20q13</i></p> | <p>Соматическая мутация <i>Somatic mutation</i></p> | <p>Локальный дефект дифференцировки и созревания остеобластов с замещением нормальной кости фиброзной стромой с островками незрелой костной ткани. <i>A local defect in the differentiation and maturation of osteoblasts with the replacement of a normal bone with a fibrous stroma with islands of immature bone tissue.</i></p> | <p>Моно- или полиоссальная; характеризуется диффузным расширением кости, на рентгенограмме от однородного непрозрачного матового стекла до различной степени склероза; обычно одиночное, асимметричное поражение длинных трубчатых костей с матовым стеклом, склеротической, литической или смешанной плотностью. <i>Mono - or polyossal; characterized by diffuse expansion of the bone, from a uniform opaque frosted glass to various degrees of sclerosis on x-ray scan; usually a single, asymmetric lesion of long tubular bones with frosted glass, sclerotic, lytic or mixed density.</i></p> |
| <p>Пикнодисостоз (болезнь Марто-Лами) <i>Pycnodisostosis (Maroteaux-Lamy disease)</i></p> | <p>Катепсин К <i>Cathepsin K</i></p> | <p>Аутосомно-рецессивный <i>Autosomal recessive</i></p> | <p>Аномальная функция лизосомальной цистеин-протеиназы в остеокластах, необходимая для деградации коллагена <i>Abnormal function of lysosomal cysteine proteinase in osteoclasts, which is necessary for collagen degradation</i></p> | <p>Диффузный склероз и утолщение костей черепа; широкие лямбдоидные швы и роднички, сесамовидные кости; гипоплазия нижней челюсти; воронкообразная грудная клетка; утолщение тел позвонков с разнесенными поперечными отростками; невысокий рост; диффузный гиперостоз длинных трубчатых костей с сохранением костно-мозгового канала; акро-osteолиз <i>Diffuse sclerosis and thickening of the bones of the skull; wide lambdoid sutures and fontanelles, sesamoid bones; hypoplasia of the lower jaw; funnel chest; thickening of the vertebral bodies with spaced transverse processes; short height; diffuse hyperostosis of long tubular bones with preservation of the bone marrow canal; acroosteolysis</i></p> |
| <p>Болезнь Камурати-Энгельмана (прогрессирующая диафизарная дисплазия) <i>Kamurati-Engelman disease (progressive diaphyseal dysplasia)</i></p> | <p>Трансформирующий фактор роста B1 на хромосоме 19q13.1 <i>Transforming Growth Factor B1 on Chromosome 19q13.1</i></p> | <p>Аутосомно-доминантный <i>Autosomal dominant</i></p> | <p>Вызывает преждевременную активацию TGF1, что приводит к пролиферации костного матрикса вдоль периостальной и эндостальной поверхностей длинных трубчатых костей <i>Causes premature activation of TGF1, which leads to proliferation of the bone matrix along the periosteal and endosteal surfaces of long tubular bones</i></p> | <p>Симметричное периостальное и эндостальное диафизарное утолщение длинных трубчатых костей; может быть вовлечено основание черепа, но нижняя челюсть и свод черепа интактны <i>Symmetric periosteal and endosteal diaphyseal thickening of long tubular bones; the base of the skull may be involved, but the lower jaw and cranial vault are intact</i></p> |
| <p>Остеосклероз <i>Osteosclerosis</i></p> | <p><i>LRP5</i> на хромосоме e11q13.4 <i>LRP5 on chromosome e11q13.4</i></p> | <p>Аутосомно-доминантный <i>Autosomal dominant</i></p> | <p>Аномальная дифференцировка остеобластов <i>Abnormal differentiation of osteoblasts</i></p> | <p>Диффузный симметричный склероз костей голени, трубчатых костей и тазового пояса <i>Diffuse symmetric sclerosis of the bones of the leg, tubular bones and pelvic girdle</i></p> |

ной диагностики всегда помогает молекулярно-генетический анализ последовательности ANKA мутации, которая выявляется примерно у 90% пораженных людей КМД [20].

Пациенты с КМД нуждаются в регулярном наблюдении невролога, офтальмолога и отоларинголога, т.к. прогрессирующее утолщение костей может приводить к сужению каналов и полостей черепа. В настоящее время существует два подхода к лечению КМД: медикаментозный и хирургический. Медикаментозная терапия основана на контроле гомеостаза кальция и регуляции активности остеокластов и остеобластов с помощью соматостатина, кальцитриола, кальцитонина или путем снижения потребления кальция [7, 12, 27]. При использовании соматостатина описано замедление прогрессирования гиперостоза [7, 21]. Терапия кальцитонином ингибирует резорбцию костной ткани, главным образом, путем подавления остеокластов и препятствует формированию кости за счет обратной связи, ограничивающей активность остеобластов [28]. Долгосрочным результатом такой терапии является снижение ремоделирования кости без изменения ее плотности. Другим потенциальным методом лечения является диета с низким содержанием кальция, что способствует развитию гипокальциемии, которая стимулирует активацию остеокластов, что ведет к уменьшению костной массы [29]. Терапия с использованием кальцитриола стимулирует резорбцию кости, способствуя рекрутированию и дифференцировке моноцитарных предшественников с образованием многоядерных остеокластов на активно ремоделирующихся поверхностях кости [30]. Сочетание данного подхода с низким потреблением кальция, вероятно, предотвращает дальнейшее отложение минералов в костях и позволяет остеокластам, индуцированным кальцитриолом, уменьшать массу костной ткани черепа [31].

Хирургическое лечение показано для исправления деформаций черепа и декомпрессии черепно-мозговых нервов, а также при сужении большого затылочного отверстия. Однако удаление склеротической кости довольно сложно и часто не дает желаемых результатов, приводя к рецидиву [31]. Декомпрессия каналов лицевого и зрительного нервов представляет собой сложную операцию, которая не обходится без осложнений и рисков. Тем не менее хирургическое лечение имеет хорошие результаты при кондуктивной потере слуха из-за фиксации косточек [7, 21]. D.R. Millard первым описал 2 случая хирургической коррекции при КМД. Первая операция была выполнена 17-летнему мальчику, у которого был достигнут стойкий эстетический результат с улучшением качества жизни. Второй случай – комбинированная коррекция избытков костной ткани черепа и проведение декомпрессии у младшей сестры первого пациента. Однако пациентка скончалась в течение 24 часов в послеоперационном периоде из-за вклинения продолговатого мозга в суженое большое затылочное отверстие [32]. A. Richards не рекомендовал проведение хирургического вмешательства, т.к. результат часто краткосрочный, а технические трудности и риск огромны [29]. Таким образом, хирургическое вмешательство возможно рассматривать только в паллиативных целях для облегчения тяжелых симптомов компрессии черепных нервов, т.к. другие клинические проявления могут уменьшаться с ростом.

Заключение

КМД является редким заболеванием, которое часто неправильно диагностируется на амбулаторно-поликлиническом уров-

не. Точная и ранняя диагностика и знание характера течения КМД важны для установления профилактических схем лечения и своевременного предупреждения осложнений, а также для оценки прогноза.

ЛИТЕРАТУРА/REFERENCES

- Gorlin R.J., Spranger J., Koszalka M.F. Genetic craniotubular bone dysplasias and hyperostosis. A critical analysis. *Birth. Defects Orig. Article Ser.* 1969;5(4):79–95.
- Reichenberger E., Tiziani V., Watanabe S., Park L., Ueki Y., Santanna C., Baur S.T., Shiang R., Grange D.K., Beighton P., Gardner J., Hamersma H., Sellars S., Ramesar R., Lidral A.C., Sommer A., Raposo do Amaral C.M., Gorlin R.J., Mulliken J.B., Olsen B.R. Autosomal dominant craniometaphyseal dysplasia is caused by mutations in the transmembrane protein ANK. *Am. J. Hum. Genet.* 2001;68:1321–6.
- Piskunov I.S., Piskunov V.S., Emelyanova A.N., Kononenko N.I. A case of familial agenesis of the maxillary sinuses in frontal nasal dysplasia syndrome. *Rossiyskaya rinologia.* 2010;4:28–30. (In Russ.). [Пискунов И.С., Пискунов В.С., Емельянова А.Н., Кононенко Н.И. Случай семейной агенезии верхнечелюстных пазух при синдроме фронтоназальной дисплазии. *Российская ринология.* 2010;4:28–30. (In Russ.).]
- Thomas Bergeron R., William W., Swardt J.D. Head and Neck Imaging Chapter 13. The temporal Bone. Congenital syndromes involving the ear. Ed. P.M. Som, R.T. Bergeron. USA: Mosby Year Book, 1991. P. 987–90.
- Carter B.L. Computed Tomography of the Whole Body. V.1. Chapter 15. Upper aerodigestive tract and neck. Congenital anomalies. Ed. J.R. Haaga, R.J. Alfidi. USA: Mosby Company, 1988.
- Singh S., Qin C., Medarametla S., Hegde S.V. Craniometaphyseal dysplasia in a 14-month old: a case report and review of imaging differential diagnosis. *Radiol. Case Rep.* 2016;11(3):260–5.
- Sheppard W.M., Shprintzen R.J., Tatum S.A., Woods C.I. Craniometaphyseal dysplasia: a case report and review of medical and surgical management. *Int. J. Pediatric Otorhinolaryngol.* 2003;67:687–93.
- Kugushev A.Yu., Lopatin A.V. Modern approaches to the diagnosis and treatment of fibrous dysplasia of the craniofacial region. *Detskaya hirurgiya.* 2017;21(2):93–98 (In Russ.). [Кугушев А.Ю., Лопатин А.В. Современные подходы к диагностике и лечению фиброзной дисплазии черепно-лицевой области. *Детская хирургия.* 2017;21(2):93–98 (In Russ.).]
- Kugushev A.Yu., Lopatin A.V., Yasonov S.A., Bolotin M.V., Rogozhin D.V. Fibrous dysplasia of the maxillofacial region: a clinical and radiological analysis of 15 years of experience. *Opuholi glavy i shei.* 2018;8(3):12–20 (In Russ.). [Кугушев А.Ю., Лопатин А.В., Ясонов С.А., Болотин М.В., Рогожин Д.В. Фиброзная дисплазия челюстно-лицевой области: клико-рентгенологический анализ 15-летнего опыта. *Опухоли головы и шеи.* 2018;8(3):12–20 (In Russ.).]
- Eversole R., Su L., El-Mofty S. Benign fibro-osseous lesions of the craniofacial complex. A review. *Head and Neck Pathol.* 2008;2:177–202.
- Feingold M. 28-year follow-up of the craniofacial findings in a patient with craniometaphyseal dysplasia. *Am. J. Med. Genet.* 1999;86:501–2.
- Lamazza L., Messina A., D'Ambrosio F., Spink M., De Biase A. Craniometaphyseal dysplasia: a case report. *Oral Surg. Oral Med. Oral Pathol. Oral Radiol. Endod.* 2009;107(5):23–7.
- Gorlin R.J., Koszalka M.F., Spranger J. Pyle's disease (familial metaphyseal dysplasia). A presentation of two cases and argument for its separation from craniometaphyseal dysplasia. *J. Bone Joint Surg. Am.* 1970;52(2):347–54.
- McKay D.R., Fialkov J.A. Autosomal dominant craniometaphyseal dysplasia with atypical features. *Br. J. Plast. Surg.* 2002;55(2):144–8.
- Reichenberger E., Tiziani V., Watanabe S., Park L., Ueki Y., Santanna C. Autosomal dominant craniometaphyseal dysplasia is caused by mutations in the transmembrane protein ANK. *Am. J. Hum. Genet.* 2001;68(6):1321–6.

16. Nürnberg P., Thiele H., Chandler D., Höhne W., Cunningham M.L., Ritter H., Leschik G., Uhlmann K., Mischung C., Harrop K., Goldblatt J., Borochowitz Z.U., Kotzot D., Westermann F., Mundlos S., Braun H.S., Laing N., Tinschert S. Heterozygous mutations in ANKH, the human ortholog of the mouse progressive ankylosis gene, result in craniometaphyseal dysplasia. *Nat. Genet.* 2001;28(1):37–41.
17. Ho A.M., Johnson M.D., Kingsley D.M. Role of the mouse ank gene in control of tissue calcification and arthritis. *Sci.* 2000;289(5477):265–70.
18. Gurley K.A., Reimer R.J., Kingsley D.M. Biochemical and genetic analysis of ANK in arthritis and bone disease. *Am. J. Hum. Genet.* 2006;79(6):1017–29.
19. Iughetti P., Alonso L.G., Wilcox W., Alonso N., Passos-Bueno M.R. Mapping of the autosomal recessive (AR) craniometaphyseal dysplasia locus to chromosome region 6q21–22 and confirmation of genetic heterogeneity for mild AR spondylocostal dysplasia. *Am. J. Med. Genet.* 2000;95(5):482–91.
20. Novelli G., Ardito E., Mazzoleni F., Bozzetti A., Sozzi D. An atypical case of craniometaphyseal dysplasia. Case report and surgical treatment. *Ann. Stomatol. (Roma).* 2017;8(2):89–94.
21. Ahmad F.U., Mahapatra A.K., Mahajan H. Craniofacial surgery for craniometaphyseal dysplasia. *Neurol. India.* 2006;54(1):97–9.
22. Minenkov G.O., Shalabaev B.D. Features of the maxillofacial region injury in craniometaphyseal dysplasia syndrome (clinical and diagnostic observation) *Med. vizualizatsiya: 2012; 1: 51–55 (In Russ.)*. [Миненков Г.О., Шалабаев Б.Д. Особенности поражения челюстно-лицевой области при синдроме краниометафизарной дисплазии (клинико-диагностическое наблюдение) *Мед. визуализация: 2012;1:51–55 (In Russ.)*].
23. Beighton P. Craniometaphyseal dysplasia (CMD), autosomal dominant form. *J. Med. Genet.* 1995;32(5):370–4.
24. Ahmad F.U., Mahapatra A.K., Mahajan H. Craniofacial surgery for craniometaphyseal dysplasia. *Neurol. India.* 2006;54(1):97–9.
25. McKay D.R., Fialkov J.A. Autosomal dominant craniometaphyseal dysplasia with atypical features. *Br. J. Plast. Surg.* 2002;55(2):144–8.
26. Dhar Su, Taylor T., Trinh C., Sutton V.R. Cranio-meta-diaphyseal dysplasia: 25-year follow-up and review of literature. *Am. J. Med. Genet.* 2010; 152A:2335–8.
27. Jackson W.P., Albright F., Drewry G., Hanelin J., Rubin M.I. Metaphyseal dysplasia, epiphyseal dysplasia, diaphyseal dysplasia, and related conditions. Familial metaphyseal dysplasia and craniometaphyseal dysplasia; their relation to leontiasis ossea and osteopetrosis; disorders of bone remodeling. *AMA. Arch. Intern. Med.* 1954;94:871–85.
28. Rydzawski B., Lukowiak G. A case of congenital absence of maxillary and frontal sinuses. *Otolaryng. Pol.* 1996;50(4):445–50.
29. Richards A., Brain C., Dillon M.J., Bailey C. M. Craniometaphyseal and craniodiaphyseal dysplasia, head and neck manifestations and management. *J. Laryngol. Otol.* 1996;110:328–38.
30. Key L.L. Jr, Volberg F., Baron R., Anast C.S. Treatment of craniometaphyseal dysplasia with calcitriol. *J. Pediatr.* 1988;112:583–7.
31. Kim Y.H., Roh D.H., Choi B.Y., Oh S.H. Craniometaphyseal dysplasia. *Acta Otolaryngol.* 2005;125(7):797–800.
32. Millard D.R., Maisels D.O., Batstone J.H., Yates B.W. Craniofacial surgery in craniometaphyseal dysplasia. *Am. J. Surg.* 1967;113(5):615–21.

Поступила 01.11.19

Принята в печать 01.12.19

Received 01.11.19

Accepted 01.12.19

Вклад авторов: Лопатин А.В. — разработка дизайна исследования; проведение хирургического лечения; Ясонов С.А. — предоставление архивных

данных для анализа, проведение хирургического лечения; Кузусhev А.Ю. — написание текста рукописи, анализ данных, обзор публикаций по теме статьи, анализ полученных данных; Рогожин Д.В. — патологоанатомическое исследование гистологического материала.

Authors' contributions. Lopatin A.V. — development of research design; surgical treatment; Yasonov S.A. — providing archival data for analysis, surgical treatment; Kugushev A.Yu. — writing manuscript text, data analysis, review of publications on the article topic, analysis of the data obtained; Rogozhin D.V. — pathological examination of histological material.

Информация об авторах:

А.В. Лопатин — д.м.н., профессор, заведующий отделением челюстно-лицевой хирургии РДКБ ФГБОУ ВО РНИМУ им. Н.И. Пирогова Минздрава РФ, Москва, ФГАОУ ВО Российский университет дружбы народов, Москва, ФГБУ НМИЦ ДГОИ им. Дмитрия Рогачева Минздрава РФ, Москва <https://orcid.org/0000-0003-0043-9059>

А.Ю. Кузусhev — к.м.н., врач-детский онколог отделения челюстно-лицевой хирургии РДКБ ФГБОУ ВО РНИМУ им. Н.И. Пирогова Минздрава РФ, ФГБУ НМИЦ ДГОИ им. Дмитрия Рогачева Минздрава РФ, ФГБУ НМИЦ АПП им. В.И. Кулакова, Москва; e-mail: drkugushev@gmail.com <https://orcid.org/0000-0002-6881-7709>

С.А. Ясонов — к.м.н., доцент, врач челюстно-лицевой хирург отделения челюстно-лицевой хирургии РДКБ ФГБОУ ВО РНИМУ им. Н.И. Пирогова Минздрава РФ, Москва <https://orcid.org/0000-0003-0319-3103>

Д.В. Рогожин — д.м.н., заведующий отделением патологической анатомии ФГАОУ ВО Российский университет дружбы народов, РДКБ ФГБОУ ВО РНИМУ им. Н.И. Пирогова Минздрава РФ, Москва; e-mail: pathol.777@mail.ru

<https://orcid.org/0000-0003-0777-9152>

Information about the authors:

A.V. Lopatin — Doctor of Medicine, professor, head of the Department of Maxillofacial Surgery, Russian Children's Clinical Hospital FSBEI HE RSMU n.a. N.I. Pirogov of the Ministry of Health of the Russian Federation, Moscow, Russia; FSAEI HE Peoples' Friendship University of Russia, Moscow, Russia; FSBI NMSC CHOI n.a. Dmitry Rogachev of the Ministry of Health of the Russian Federation, Moscow, Russia <https://orcid.org/0000-0003-0043-9059>

A.Y. Kugushev — PhD, pediatric oncologist, Maxillofacial Surgery Department, Russian Children's Clinical Hospital FSBEI HE RSMU n.a. N.I. Pirogov of the Ministry of Health of the Russian Federation, Moscow, Russia; FSBI NMSC CHOI n.a. Dmitry Rogachev of the Ministry of Health of the Russian Federation, Moscow, Russia; FSBI NMSC OGP n.a. Kulakov V.I., Moscow, Russia; e-mail: drkugushev@gmail.com <https://orcid.org/0000-0002-6881-7709>

S.A. Yasonov — PhD, associate professor, maxillofacial surgeon at the Department of Maxillofacial Surgery Russian Children's Clinical Hospital FSBEI HE RSMU n.a. N.I. Pirogov of the Ministry of Health of the Russian Federation, Moscow, Russia <https://orcid.org/0000-0003-0319-3103>

D.V. Rogozhin — Doctor of Medicine, Head of the Department of Pathological Anatomy, FSAEI HE Peoples' Friendship University of Russia, Moscow, Russia; Russian Children's Clinical Hospital FSBEI HE RSMU n.a. N.I. Pirogov of the Ministry of Health of the Russian Federation, Moscow, Russia; e-mail: pathol.777@mail.ru

<https://orcid.org/0000-0003-0777-9152>