

© Team of authors, 2022 / © Коллектив авторов, 2022

Fungal osteomyelitis of the skull in patients after COVID-19 associated pneumonia

V.D. Volodina¹, A.A. Babkova¹, N.S. Serova¹, I.V. Reshetov^{1,2}

¹I.M. Sechenov First Moscow State Medical University (Sechenov University), Moscow, Russia

²Academy of Postgraduate Education of the Federal Medical and Biological Agency of Russia, Moscow, Russia

Contact: Volodina Viktoriia Dmitrievna – e-mail: dr.volodinavd.rg@gmail.com

Грибковый остеомиелит черепа у пациентов после перенесенной COVID-19 пневмонии

В.Д. Володина¹, А.А. Бабкова¹, Н.С. Серова¹, И.В. Решетов^{1,2}

¹ФГАОУ ВО Первый МГМУ им. И.М. Сеченова Минздрава РФ (Сеченовский Университет), Москва, Россия

²Академия постдипломного образования ФНКЦ Федерального медико-биологического агентства России, Москва, Россия

Контакты: Володина Виктория Дмитриевна – e-mail: dr.volodinavd.rg@gmail.com

与COVID-19相关的肺炎患者的颅骨真菌性骨髓炎

V.D. Volodina¹, A.A. Babkova¹, N.S. Serova¹, I.V. Reshetov^{1,2}

¹I.M. Sechenov First Moscow State Medical University (Sechenov University), Moscow, Russia

²Academy of Postgraduate Education of the Federal Medical and Biological Agency of Russia, Moscow, Russia

通讯作者: Volodina Viktoriia Dmitrievna – e-mail: dr.volodinavd.rg@gmail.com

Doi: 10.25792/HN.2022.10.3.53-59

Purpose. To demonstrate possibilities of multispiral computed tomography in the detection of fungal osteomyelitis in two patients with second type of diabetes mellitus two and six months after COVID-19 associated pneumonia.

Material and methods. We present two clinical observations of patients with second type of diabetes mellitus who complained about pain in the upper jaw, nasal purulent discharge, difficulty in nasal breathing which appeared two and six months after COVID-19 associated pneumonia. To identify pathological changes, patients were directed to the department of radiology for the purpose of performing MSCT of the skull.

Results. In the presented clinical cases, using MSCT, the features of the radiological semiotics of skull bone changes were studied in patients with fungal infection on the background of type 2 diabetes mellitus, the use of corticosteroids and after the viral COVID-19 associated pneumonia. The diagnosis was verified by histological and cytological studies of biopsy (surgical) material.

Discussion. Recently, there has been an increase in the number of cases of fungal osteomyelitis of the jaws and paranasal sinuses in patients after viral pneumonia caused by SARS-CoV-2. The most common fungal infection is mucormycosis, caused by fungi belonging to the order Mucorales. The rhinocerebral form of mucormycosis is common in patients with diabetes mellitus after treatment with corticosteroids with the background of immunosuppression. This form of mucormycosis contributes to the appearance of extensive bone-destructive changes in the middle and upper zones of the maxillofacial region, requiring further surgical treatment.

Conclusion. The 2019 coronavirus infection (COVID-19) caused by SARS-CoV-2 and type 2 diabetes remain urgent healthcare problems worldwide. This combination in a patient after treatment of COVID-19 associated pneumonia with corticosteroids leads to immunosuppression and the development of concomitant infections, including fungal ones. Fungal osteomyelitis in such patients, as a rule, affects the skull and is characterized by an aggressive course and requires surgical treatment. The use of modern and high-tech methods of radiation imaging, such as MSCT, allows to obtain complete diagnostic information about the localization and prevalence of the lesion, which, in the future, determines the management tactics and surgical treatment of patients of this category.

Key words: multispiral computed tomography, MSCT, skull, COVID-19, jaw, pneumonia, viral pneumonia, type 2 diabetes mellitus, coronavirus infection, fungal osteomyelitis, corticosteroids, maxillofacial region

Source of funding and conflict of interest. The work is presented as part of the implementation of the Grant of the President of the Russian Federation to support the Leading Scientific School NSH-599.2022.3 «Noninvasive functional technologies of radiation medicine in screening, early diagnosis, monitoring of treatment and control of rehabilitation of socially significant diseases» (head N.S. Serova).

For citation: Volodina V.D., Babkova A.A., Serova N.S., Reshetov I.V. Fungal osteomyelitis of the skull in patients after COVID-19 associated pneumonia. Head and neck. Russian Journal. 2022;10(3):53–59

The authors are responsible for the originality of the data presented and the possibility of publishing illustrative material – tables, drawings, photographs of patients.

Цель. Показать возможности мультиспиральной компьютерной томографии (МСКТ) в выявлении грибкового остеомиелита черепа у двух пациенток с сахарным диабетом 2 типа (СД2) через 2 и 6 месяцев после перенесенной COVID-19 пневмонии.

Материал и методы. Представлено клиническое наблюдение двух пациенток с СД2 с жалобами на боль в области верхней челюсти, наличие гнойных выделений из носовой полости, затруднение носового дыхания, появившимися через 2 и 6 месяцев после перенесенной COVID-19 пневмонии. Для выявления патологических изменений пациентки были направлены в отделение лучевой диагностики с целью проведения МСКТ черепа.

Результаты. В представленном клиническом наблюдении с помощью МСКТ изучены особенности рентгенологической семиотики изменений костей черепа у пациентов с грибковой инфекцией на фоне СД2, развившихся на фоне применения ГКС, после перенесенной вирусной COVID-19 пневмонии (через 2 и 6 месяцев). Диагноз верифицирован при гистологическом и цитологическом исследованиях биопсийного (операционного) материала.

Обсуждение. В последнее время отмечается увеличение числа случаев развития грибкового остеомиелита челюстей и околоносовых синусов у пациентов после перенесенной вирусной пневмонии, вызванной SARS-CoV-2. Наиболее распространенной грибковой инфекцией является мукормикоз, вызываемый грибами, относящимися к отряду *Mucorales*. Риноцеребральная форма мукормикоза характерна для пациентов с СД после лечения глюкокортикостероидами (ГКС) на фоне иммуносупрессии. Данная форма мукормикоза способствует появлению обширных костно-деструктивных изменений средней и верхней зон челюстно-лицевой области, требующих в дальнейшем хирургической коррекции.

Заключение. Коронавирусная инфекция 2019 г. (COVID-19), вызванная SARS-CoV-2, и СД2 остаются актуальными проблемами в сфере здравоохранения во всем мире. Данное сочетание у пациента после лечения COVID-19-ассоциированной пневмонии при помощи ГКС приводит к снижению иммунитета и развитию сопутствующих инфекций, в т.ч. грибковых. Грибковый остеомиелит у таких пациентов, как правило, поражает череп, характеризуется агрессивным течением и требует хирургического лечения. Применение современных и высокотехнологичных методов лучевого обследования, таких как МСКТ, позволяет получить полноценную диагностическую информацию о локализации и распространенности поражения, что в дальнейшем определяет тактику ведения и оперативного лечения пациентов данной категории.

Ключевые слова: мультиспиральная компьютерная томография, МСКТ, череп, челюстно-лицевая область, COVID-19, пневмония, коронавирусная инфекция, вирусная пневмония, грибковый остеомиелит, сахарный диабет 2 типа, глюкокортикостероиды

Источник финансирования и конфликт интересов. Работа представлена в рамках реализации Гранта Президента РФ по поддержке Ведущей научной школы НШ-599.2022.3 «Неинвазивные функциональные технологии лучевой медицины в скрининге, ранней диагностике, мониторинге лечения и контроле реабилитации социально значимых заболеваний» (руководитель Н.С. Серова).

Для цитирования: Володина В.Д., Бабкова А.А., Серова Н.С., Решетов И.В. Грибковый остеомиелит черепа у пациентов после перенесенной COVID-19 пневмонии. Head and neck. Голова и шея. Российский журнал. 2022;10(3):53–59

Авторы несут ответственность за оригинальность представленных данных и возможность публикации иллюстративного материала – таблиц, рисунков, фотографий пациентов.

目的：为了证明多螺旋计算机断层扫描在两名患有COVID-19相关性肺炎后两个月和六个月的第二类糖尿病患者中检测真菌性骨髓炎的可能性。

材料与方法：我们对第二类糖尿病患者进行了两项临床观察，他们抱怨上颌疼痛，鼻腔脓性分泌物，COVID-19相关性肺炎后2个月和6个月出现鼻呼吸困难。为了确定病理变化，为了进行颅骨MSCT，将患者导向放射科。

结果：在所提出的临床病例中，使用MSCT，在2型糖尿病背景下，使用皮质类固醇和病毒性COVID-19相关性肺炎后的真菌感染患者中研究了颅骨变化的放射学符号学特征。活检（手术）材料的组织学和细胞学研究证实了诊断。

讨论：最近，由SARS-CoV-2引起的病毒性肺炎后，患者的颌骨和副鼻窦的真菌性骨髓炎的病例有所增加。最常见的真菌感染是粘菌病，由属于粘菌纲的真菌引起。粘菌病的犀牛脑形式常见于在免疫抑制背景下使用皮质类固醇治

疗后的糖尿病患者。这种形式的粘液菌病会导致颌面部中上区出现广泛的骨质破坏性改变，需要进一步手术治疗。

结论：由SARS-CoV-2引起的2019年冠状病毒感染（COVID-19）和2型糖尿病仍然是世界范围内紧迫的医疗保健问题。用皮质类固醇治疗COVID-19相关的肺炎后，患者的这种组合导致免疫抑制和并发感染的发生，包括真菌感染。在这类病人中，真菌性骨髓炎通常会影响到颅骨，其特点是病程凶险，需要手术治疗。使用现代高科技的放射成像方法，如MSCT，可以获得关于病变的定位和流行的完整诊断信息，这在将来决定了对这类病人的管理策略和手术治疗。

关键词：多螺旋计算机断层扫描，MSCT，头骨，COVID-19，颌骨，肺炎。病毒性肺炎、2型糖尿病、冠状病毒感染、真菌性骨髓炎。皮质类固醇，颌面区域

资金来源和利益冲突：该工作是实施俄罗斯联邦总统拨款支持领先科学学校NSH-599.2022.3 “辐射医学的无创功能技术在社会重大疾病的筛查、早期诊断、治疗监测和康复控制中的作用”的一部分。负责人N.S. Serova）。

引用：Volodina V.D., Babkova A.A., Serova N.S., Reshetov I.V. Fungal osteomyelitis of the skull in patients after COVID-19 associated pneumonia. Head and neck. Russian Journal. 2022;10(3):53–59

作者对所提交数据的独创性和发表说明性材料——表格、图画、病人照片的可能性负责。

Коронавирусная инфекция COVID-19 – пандемия, поразившая мир с момента ее появления в декабре 2019 г. в г. Ухань (Китай), вызванная коронавирусом SARS-CoV-2, способствующим развитию респираторного синдрома различной степени тяжести [1–3].

Известно, что диабет (как правило, сахарный диабет 2 типа – СД2) и гипергликемия входят в число сопутствующих заболеваний у пациентов с COVID-19, приводящих к тяжелым последствиям [3]. Пациенты с СД2 и COVID-19 подвержены риску развития осложнений, включая острый респираторный дистресс-синдром, полиорганную недостаточность и летальный исход [4]. Согласно имеющимся в настоящее время эпидемиологическим данным, СД не является непосредственным фактором риска заражения SARS-CoV-2, но способствует развитию более тяжелого течения пневмонии [5]. Также СД и иммунодефицитное состояние могут способствовать присоединению грибковой инфекции и приводить к различным осложнениям, связанным с гипергликемией, протекающей особенно тяжело при COVID-19 [6]. Значительная часть летальных исходов при COVID-19 связана с тромботическими осложнениями [7, 8].

Также существует ряд исследований, описывающих пациентов с атипичным течением синуситов после перенесенной пневмонии COVID-19 [9–11]. Наиболее частыми осложнениями бактериального синусита у таких пациентов являются пресептальный целлюлит, интраорбитальный абсцесс, тромбоз кавернозного синуса, в ряде случаев развивается остеомиелит верхней челюсти и околоносовых синусов [12].

Одним из серьезных последствий перенесенной пневмонии COVID-19 все чаще является оппортунистическая грибковая инфекция челюстно-лицевой области: мукормикоз, кандидоз, аспергиллез, криптококкоз, пневмоцистоз и др. Среди них кандидоз является наиболее частым грибковым поражением орофациальной области.

Однако в последнее время в клинической практике выявляется все больше случаев развития у пациентов остеомиелита челюстно-лицевой области, связанного с мукормикозом. Условно-патогенные грибы, в т.ч. мукормикоз, проникают в артерии, что приводит к развитию тромбоза и дальнейшему нарушению нормального кровоснабжения мягких и твердых тканей пораженной области, в дальнейшем вызывая развитие остеомиелита [14–16].

Чаще всего грибковый остеомиелит поражает верхнечелюстные кости (более 52%). Соотношение мужчин и женщин составляет 2,1:1, а возраст варьируется от 10 до 65 лет [17, 18].

Из вышеизложенного можно сделать вывод, что грибковый остеомиелит представляет серьезную угрозу для пациентов, перенесших пневмонию COVID-19, является агрессивным заболеванием, приводящим к инвалидизации пациентов в дальнейшем.

Таким образом, в настоящее время крайне актуальным остается вопрос о своевременной диагностике грибкового остеомиелита черепа у пациентов после перенесенной COVID-19-ассоциированной пневмонии на фоне СД с помощью высокотехнологичных и высокоинформативных методов лучевой диагностики, таких как мультиспиральная компьютерная томография (МСКТ).

Клинический случай 1

Пациентка К., 71 год, в ноябре 2021 г. обратилась за консультацией в отделение реконструктивной пластической хирургии УКБ №1 Сеченовского Университета в связи с жалобами на дискомфорт в области правой половины верхней челюсти, затруднение носового дыхания, гнойные выделения из носовой полости, периодическую головную боль.

Из анамнеза известно, что в апреле 2021 г. пациентка перенесла коронавирусную пневмонию средней тяжести (КТ 2–3), после чего, спустя 3 месяца впервые появились вышеописанные жалобы. В июле-августе 2021 г. проходила лечение по месту жительства с диагнозом: «Хронический гнойный полисинусит, обострение». Сопутствующим заболеванием явился СД2. Были выполнены полисинусотомия, гайморотомия. В связи с сохраняющимися жалобами в ноябре 2021 г. пациентка К. обратилась в УКБ №1 (Сеченовский Университет) для консультации и дальнейшего обследования.

При проведении МСКТ черепа были выявлены костно-деструктивные изменения, вздутие и истончение кортикальной пластины лобного синуса. Лобные синусы субтотально заполнены содержимым. Также определялись костно-деструктивные изменения клеток решетчатого лабиринта, носовой перегородки, стенок клиновидного синуса с переходом на тело и крыловидный отросток клиновидной кости слева и скат затылочной кости слева. Клетки решетчатого лабиринта, преимущественно слева, клино-

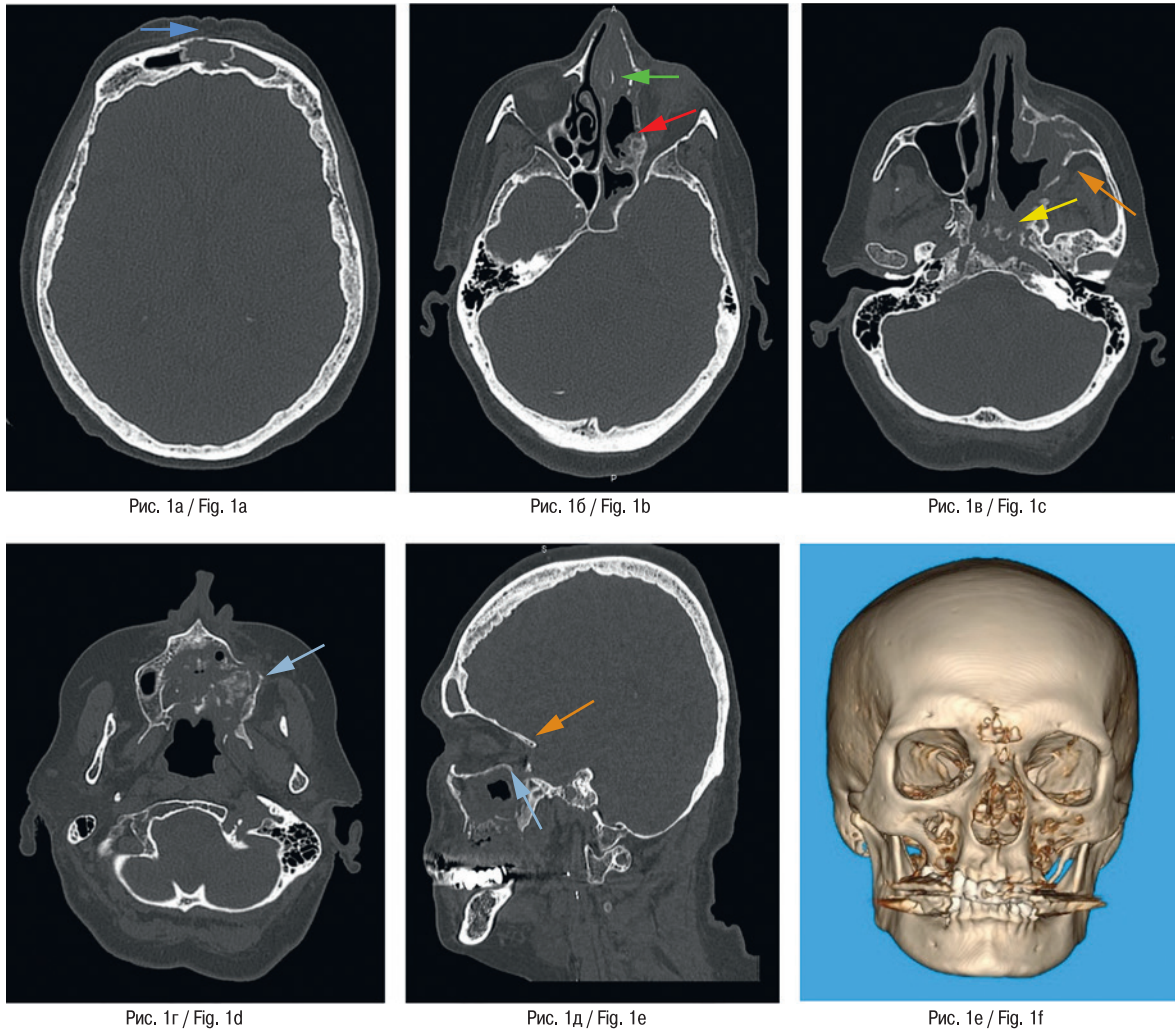


Рис. 1а / Fig. 1а

Рис. 1б / Fig. 1б

Рис. 1в / Fig. 1с

Рис. 1г / Fig. 1д

Рис. 1д / Fig. 1е

Рис. 1е / Fig. 1ф

Рис. 1. МСКТ, аксиальные проекции (а, б, в, г), сагитальная реконструкция (д), 3D-реконструкция (е)

Отмечаются костно-деструктивные изменения, вздутие и истончение кортикальной пластины правого лобного синуса (синяя стрелка). Определяются костно-деструктивные изменения клеток решетчатого лабиринта (красная стрелка), носовой перегородки (зеленая стрелка), стенок клиновидного синуса (желтая стрелка), левого верхнечелюстного синуса (оранжевая стрелка). Визуализируются костно-деструктивные изменения альвеолярного отростка верхней челюсти слева, небных отростков слева и справа (голубая стрелка). – носовые раковины слева не дифференцируются. Правый верхнечелюстной синус воздушен.

Fig. 1. Multispiral computed tomography

a, b, c, d – axial views, d – sagittal reconstruction, e – 3D-reconstructions.

bone-destructive changes, swelling and thinning of the cortical plate of the right frontal sinus (blue arrow). Bone-destructive changes in the cells of the lattice labyrinth (red arrow), nasal septum (green arrow), walls of the sphenoid sinus (yellow arrow), left maxillary sinus (orange arrow). Bone-destructive changes of the alveolar process of the left upper jaw, palatine processes on the left and on the right are visualized (blue arrow) – the nasal shells on the left are not differentiated. The right maxillary sinus is airy.

видный синус слева субтотально заполнены содержимым, соустья не воздушны. Передние отделы носовой перегородки вздуты, с костно-деструктивными изменениями, заполнены патологическим содержимым. Носовые раковины слева не дифференцировались. Выявлены костно-деструктивные изменения сошника. Стенки левого верхнечелюстного синуса утолщены, разволокнены, вздуты, фрагментированы. Задняя и медиальная стенки субтотально не прослеживаются. Полость синуса субтотально заполнена содержимым (толщиной до 18 мм). Также выявлены костно-деструктивные изменения альвеолярного отростка верхней челюсти слева, небных отростков слева и справа, признаки

периимплантита в области имплантата 4.5: снижение высоты альвеолярной части нижней челюсти по вестибулярной поверхности до 6 мм, по лингвальной – до 3,5 мм. Заключение: КТ-картина костно-деструктивных изменений лобных костей, клиновидной кости, клеток решетчатого лабиринта, носовой перегородки, носовых раковин слева, сошника, ската затылочной кости, альвеолярного отростка верхней челюсти слева, небных отростков верхней челюсти. Периимплантит 4.5. Фронтит, этмоидит, сфеноидит, левосторонний верхнечелюстной синусит (рис. 1).

Далее пациентка была направлена на повторное хирургическое лечение, после которого было проведено микробиологи-

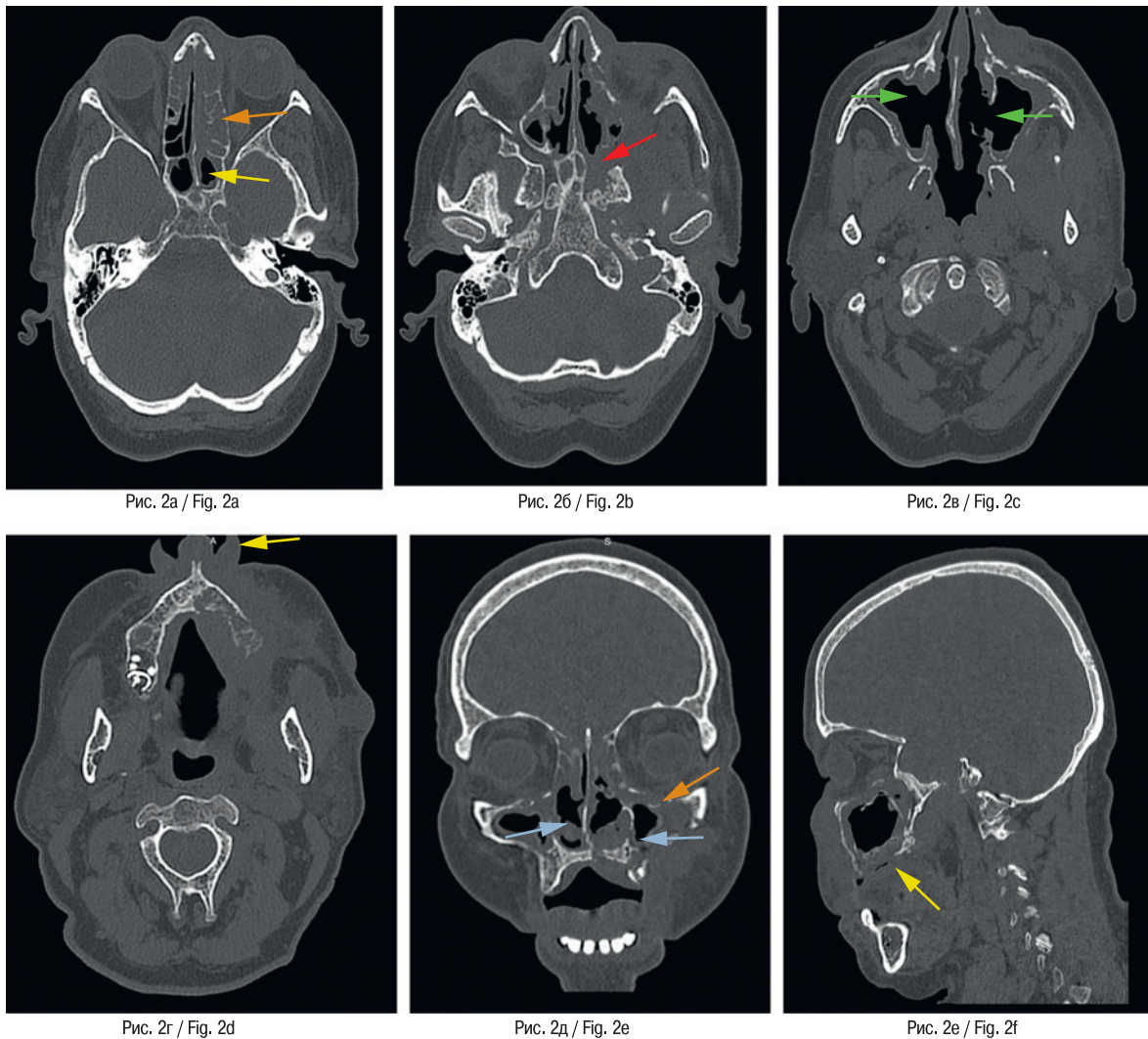


Рис. 2. МСКТ, аксиальные проекции (а, б, в, г), корональная (д), сагиттальная (е) реконструкции
Отмечаются костно-деструктивные изменения клеток решетчатого лабиринта (оранжевая стрелка), стенок клиновидного синуса (желтая стрелка), с переходом на большое крыло и крыловидный отросток слева (красная стрелка). Носовые раковины субтотально не дифференцируются (голубые стрелки), медиальные стенки верхнечелюстных синусов с обеих сторон субтотально не прослеживаются (зеленые стрелки). Определяются костно-деструктивные изменения нижней стенки левой орбиты (красная стрелка), альвеолярного и небного отростков верхней челюсти слева (с вовлечением стенок резцового канала) (желтые стрелки).

Fig. 2. Multispiral computed tomography of the facial skeleton.

a, b, c, d – axial views, e – coronal reconstruction, f – sagittal reconstruction.

bone-destructive changes in the cells of the lattice labyrinth (orange arrow), the walls of the sphenoid sinus (yellow arrow) with a transition to the large wing and the pterygoid process on the left (red arrow). The nasal shells are not subtotally differentiated (blue arrows), the medial walls of the maxillary sinuses on both sides are not subtotally traced (green arrows). Bone-destructive changes of the lower wall of the left orbit (red arrow), the alveolar and palatine processes of the left upper jaw (involving the walls of the incisor canal) (yellow arrows) are determined.

ческое (культуральное) исследование биоптата на аэробные и факультативно-анаэробные микроорганизмы. При микроскопии с окраской кальфлуором белым был обнаружен несептированный мицелий, характерный для грибов *Mucorales*.

Клинический случай 2

Пациентка Б., 1962 г.р. (59 лет), в ноябре 2021 г. обратилась за консультацией пластического хирурга в отделение реконструктивной пластической хирургии УКБ №1 Сеченовского

Университета в связи с жалобами на выделения из носа, головную боль, затруднение носового дыхания, дискомфорт в области верхней челюсти.

Из анамнеза известно, что в августе 2021 г. перенесла коронавирусную пневмонию (COVID-19), тяжелого течения (КТ 3–4). Сопутствующим заболеванием явился СД2.

При проведении МСКТ черепа были выявлены костно-деструктивные изменения клеток решетчатого лабиринта, носовой перегородки, стенок клиновидного синуса, с переходом на большое крыло и крыловидный отросток слева, нижнюю стенку левой орбиты.

Клетки решетчатого лабиринта, преимущественно слева, тотально, клиновидный синус субтотально заполнены содержимым, соустья не воздушны. Носовые раковины частично не определялись. Отмечались костно-деструктивные изменения сошника. Стенки верхнечелюстных синусов местами были утолщены, разволокнены, фрагментированы. Медиальные стенки верхнечелюстных синусов с обеих сторон субтотально не прослеживались. Во всех отделах верхнечелюстных синусов также отмечалось утолщение слизистой оболочки: справа – до 11 мм, слева – до 10 мм. Также выявлены костно-деструктивные изменения альвеолярного и небного отростков верхней челюсти слева (с вовлечением стенок резцового канала). Мягкие ткани щечной и скуловой областей слева уплотнены, местами малодифференцированы, с включением участков округлой, овальной форм с четкими, преимущественно ровными контурами, размерами до 17,5х15,5 мм, средней плотностью +8,3 HU – абсцессы (?). Регионарные лимфатические узлы слева размерами до 9х12 мм. Заключение: КТ-картина костно-деструктивных изменений средней зоны лица. Полисинусит. Абсцессы (?) в мягких тканях скуловой и щечной областей слева (рис. 2).

Данная пациентка также была направлена на хирургическое лечение, после которого при микроскопии с окраской каль-флуором белым в биоптате был обнаружен несептированный мицелий, характерный для грибов *Mucorales*.

Обсуждение

В настоящее время на фоне пандемии коронавирусной инфекции, вызванной коронавирусом SARS-CoV-2, частота неврологических и внутричерепных осложнений, вторичных по отношению к бактериальному синуситу, составляет 3,7%. Так, начиная с конца 2020 г. увеличилось число пациентов с грибковым остеомиелитом челюстей и околоносовых синусов, с СД после перенесенной вирусной пневмонии, вызванной SARS-CoV-2. Наиболее распространенной грибковой инфекцией у таких пациентов является мукормикоз, вызываемый грибами, относящимися к отряду *Mucorales*. Именно риноцеребральная форма мукормикоза характерна для иммуноупрессивных пациентов с СД, получавших лечение глюкокортикостероидами (ГКС), что способствует развитию обширных костно-деструктивных изменений средней и верхней зон челюстно-лицевой области, требующих неотложного хирургического лечения.

Развитие костно-деструктивных изменений черепа, описанных в клинических наблюдениях, можно объяснить распространением инфекции двумя путями: за счет ретроградного распространения тромбов или септического эмбола, а также за счет прямого воздействия и распространения инфекции через структурные нарушения в костной ткани. К наиболее частым осложнениям бактериального синусита относятся орбитальные осложнения: от пресептального целлюлита до интраорбитального абсцесса и тромбоза кавернозного синуса.

При это гипергликемия является основным предрасполагающим фактором возникновения ассоциированного грибкового остеомиелита у данных пациентов, а использование ГКС во время лечения инфекции COVID-19 также в значительной степени повышает риск заболеваемости инвазивными грибковыми инфекциями, такими как мукормикоз.

Заключение

Таким образом, грибковый остеомиелит челюстей и околоносовых синусов, развившийся у пациентов с иммуносупрессией

на фоне СД, перенесших вирусную инфекцию COVID-19, представляет серьезную угрозу и является агрессивным, быстро прогрессирующим заболеванием.

Сочетание данных анамнеза и клинического осмотра, жалоб пациента, применение высокоинформативных методов лучевой диагностики, таких как МСКТ, позволяет оценить характерную рентгенологическую семиотику патологического процесса, определить точную локализацию остеомиелита, что впоследствии позволяет челюстно-лицевым хирургам спланировать ход и объем необходимого хирургического вмешательства в каждом конкретном случае.

ЛИТЕРАТУРА/REFERENCES

1. Wu Z., McGoogan J.M. Characteristics of and important lessons from the coronavirus disease 2019 (COVID-19) outbreak in China: summary of a report of 72 314 cases from the Chinese Center for Disease Control and Prevention. *JAMA*. 2020. Doi: 10.1001/jama.2020.2648. [Published on-line February 24, 2020].
2. Zhu N., Zhang D., Wang W., et al. China Novel Coronavirus Investigating and Research Team A novel coronavirus from patients with pneumonia in China, 2019. *N. Engl. J. Med.* 2020;382:727–33.
3. Guan W.J., Ni Z.Y., Hu Y., et al. China Medical Treatment Expert Group for Covid-19 Clinical characteristics of coronavirus disease 2019 in China. *N. Engl. J. Med.* 2020. Doi: 10.1056/NEJMoa2002032. [Published on-line February 28, 2020].
4. Forbes A., Murrells T., Mulnier H., Sinclair A.J. Mean HbA1c, HbA1c variability, and mortality in people with diabetes aged 70 years and older: a retrospective cohort study. *Lancet Diab. Endocrinol.* 2018;6:476–86.
5. Yang J.K., Feng Y., Yuan M.Y., et al. Plasma glucose levels and diabetes are independent predictors for mortality and morbidity in patients with SARS. *Diab. Med.* 2006;23:623–8.
6. Anjana R.M., Deepa M., Pradeepa R., et al. Prevalence of diabetes and prediabetes in 15 states of India: results from the ICMR–INDIAB population-based cross-sectional study. *Lancet Diab. Endocrinol.* 2017;5:585–96.
7. Gąsecka A., Borovac J.A., Guerreiro R.A., et al. Thrombotic Complications in Patients with COVID-19: Pathophysiological Mechanisms, Diagnosis, and Treatment. *Cardiovasc. Drugs Ther.* 2021;35(2):215–29. Doi: 10.1007/s10557-020-07084-92.
8. Becker R.C. COVID-19 update: Covid-19-associated coagulopathy. *J. Thromb. Thrombolysis.* 2020;50(1):54–67. Doi: 10.1007/s11239-020-02134-3.
9. Frazier K.M., Hooper J.E., Mostafa H.H., Stewart C.M. SARS-CoV-2 virus isolated from the mastoid and middle ear: implications for COVID-19 precautions during ear surgery. *JAMA. Otolaryngol. Neck Surg.* 2020;146(10):964–6. Doi: 10.1001/jamaoto.2020.1922.
10. Leon A., Debry C., Renaud M. SARS-CoV-2 infection may mask another infection. *Eur. Ann. Otorhinolaryngol. Head Neck Dis.* 2020;137(4):349–50. Doi: 10.1016/j.anorl.2020.05.005.
11. Turbin R.E., Wawrzusins P.J., Sakla N.M., et al. Orbital cellulitis, sinusitis and intracranial abnormalities in two adolescents with COVID-19. *Orbit. Amst. Neth.* 2020;39(4):305–10. Doi: 10.1080/01676830.2020.1768560.
12. Ziegler A., Patadia M., Stankiewicz J. Neurological Complications of Acute and Chronic Sinusitis. *Curr. Neurol. Neurosci. Rep.* 2018;18:5. Doi: 10.1007/s11910-018-0816-8.
13. Rosen P.P. Opportunistic fungal infections in patients with neoplastic diseases. *Pathol. Ann.* 1976;11:255–315.
14. Aljanabi K.S.K., Almqabali T., Alkildar A.A.H. A covid-19 Patient with Cavernous Sinus Thrombosis Post Dental Extraction a Diagnostic Dilemma. *Indian J. Otolaryngol. Head Neck Surg.* 2021;1–4. Doi: 10.1007/s12070-021-02460-9.
15. Yang J.K., Lin S.S., Ji X.J., Guo L.M. Binding of SARS coronavirus to its receptor damages islets and causes acute diabetes. *Acta Diabetol.* 2010;47:193–9.

16. Ceriello A. Hyperglycemia and COVID-19: what was known and what is really new? *Diab. Res. Clin. Pract.* 2020;108383:167.
17. Garg D., Muthu V., Sehgal I.S., et al. Coronavirus disease (Covid-19) associated mucormycosis (CAM): case report and systematic review of literature. *Mycopathol.* 2021;1–10.
18. Skiada A., Pavleas I., Drogari-Apiranthitou M. Epidemiology and diagnosis of mucormycosis: an update. *J. Fungi.* 2020;6:265.

Поступила 25.05.22

Получены положительные рецензии 15.06.22

Принята в печать 20.06.22

Received 25.05.22

Positive reviews received 15.06.22

Accepted 20.06.22

Вклад авторов: В.Д. Володина, А.А. Бабкова, Н.С. Серова, И.В. Решетов – концепция и дизайн исследования. В.Д. Володина – сбор и обработка материала. В.Д. Володина, А.А. Бабкова – написание текста. И.В. Решетов, Н.С. Серова – редактирование.

Contribution of the authors: V.D. Volodina, A.A. Babkova, N.S. Serova, I.V. Reshetov – concept and design of the study. V.D. Volodina – collection and processing of the material. V.D. Volodina, A.A. Babkova – writing of the text. I.V. Reshetov, N.S. Serova – editing.

Информация об авторах:

Виктория Дмитриевна Володина – врач-рентгенолог, аспирант кафедры лучевой диагностики и лучевой терапии Института клинической медицины им. Н.В. Склифосовского ФГАОУ ВО Первый МГМУ им. И.М. Сеченова Минздрава РФ, Москва; e-mail: dr.volodinavd.rg@gmail.com. ORCID: <https://orcid.org/0000-0003-1302-4557>.

Анна Анатольевна Бабкова – к.м.н., врач-рентгенолог, доцент кафедры лучевой диагностики и лучевой терапии Института клинической медицины им. Н.В. Склифосовского ФГАОУ ВО Первый МГМУ им. И.М. Сеченова Минздрава РФ, Москва; e-mail: babkova_a_a@staff.sechenov.ru. ORCID: <https://orcid.org/0000-0003-4857-8621>.

Серова Наталья Сергеевна – д.м.н., член-корреспондент РАН, профессор кафедры лучевой диагностики и лучевой терапии Института клинической медицины им. Н.В. Склифосовского ФГАОУ ВО Первый МГМУ им. И.М. Сеченова Минздрава РФ, Москва; e-mail: serova_n_s@staff.sechenov.ru. ORCID: <https://orcid.org/0000-0001-6697-7824>.

Игорь Владимирович Решетов – д.м.н., академик РАН, профессор кафедры онкологии, радиотерапии и пластической хирургии Института клинической медицины им. Н.В. Склифосовского ФГАОУ ВО Первый МГМУ им. И.М. Сеченова Минздрава РФ, директор института кластерной онкологии им. Л.Л. Левшина ФГАОУ ВО Первый МГМУ им. И.М. Сеченова Минздрава РФ, заведующий кафедрой онкологии и пластической хирургии Академии постдипломного образования ФГБУ ФНКЦ ФМБА России, научный руководитель медицинского факультета ЧОУВО «МУ им. С.Ю. Витте», Москва; e-mail: reshetoviv@mail.ru. ORCID: <https://orcid.org/0000-0002-0909-6278>.

Information about the authors:

Volodina Viktoriia Dmitrievna – radiologist, graduate student Federal State Autonomous Educational Institution of Higher Education I.M. Sechenov First Moscow State Medical University of the Ministry of Health of the Russian Federation (Sechenov University), Moscow; e-mail: dr.volodinavd.rg@gmail.com. ORCID: <https://orcid.org/0000-0003-1302-4557>.

Babkova Anna Anatol'evna – radiologist, candidate of Medical Sciences, assistant professor, Federal State Autonomous Educational Institution of Higher Education I.M. Sechenov First Moscow State Medical University of the Ministry of Health of the Russian Federation (Sechenov University), Moscow; e-mail: babkova_a_a@staff.sechenov.ru. ORCID: <https://orcid.org/0000-0003-4857-8621>.

Serova Natalia Sergeevna – Corresponding Member of the Russian Academy of Sciences, MD-PhD in Medicine, Professor, Federal State Autonomous Educational Institution of Higher Education I.M. Sechenov First Moscow State Medical University of the Ministry of Health of the Russian Federation (Sechenov University), Moscow; e-mail: serova_n_s@staff.sechenov.ru. ORCID: <https://orcid.org/0000-0001-6697-7824>.

Reshetov Igor Vladimirovich – MD, Grand Ph.D. in Medicine, Professor, Academician of the Russian Academy of Sciences, Director of L.L. Levshin Institute of Cluster Oncology, Head of the Department of Oncology, Radiotherapy and Plastic Surgery, Federal State Autonomous Educational Institution of Higher Education I.M. Sechenov First Moscow State Medical University of the Ministry of Health of the Russian Federation (Sechenov University), Moscow, Russia, Academy of postgraduate education under FSBU FSCC of FMBA of Russia, Moscow; e-mail: reshetoviv@mail.ru. ORCID: <https://orcid.org/0000-0002-0909-6278>.