

© Team of authors, 2022 / © Коллектив авторов, 2022

## Juvenile paraganglioma

Kh.M. Diab, N.A. Daikhes, V.S. Saydulaev, A.S. Yunusov,  
O.A. Pashchinina, P.U. Umarov, O.S. Panina

National Medical Research Center for Otorhinolaryngology, FMBA of Russia, Moscow, Russia  
Contacts: Saydulaev Vakharsolta Alievich – sultan070487@mail.ru

## Юношеская параганглиома

Х.М. Диаб, Н.А. Дайхес, В.А. Сайдулаев, А.С. Юнусов,  
О.А. Пашинина, П.У. Умаров, О.С. Панина

Национальный медицинский исследовательский центр оториноларингологии ФМБА РФ, Москва, Россия  
Контакты: Сайдулаев Вахарсолта Алиевич – sultan070487@mail.ru

## 青少年副神经节瘤

Kh.M. Diab, N.A. Daikhes, V.S. Saydulaev, A.S. Yunusov,  
O.A. Pashchinina, P.U. Umarov, O.S. Panina

National Medical Research Center for Otorhinolaryngology, FMBA of Russia, Moscow, Russia  
通讯作者: Saydulaev Vakharsolta Alievich – sultan070487@mail.ru

**Doi: 10.25792/HN.2022.10.3.76–80**

Juvenile paraganglioma is an extremely rare condition of the temporal bone. Due to the lack of specific symptoms, timely diagnosis is delayed, and the disease is detected at late stages. Inflammatory diseases of the middle and external ear commonly mask the clinic of paraganglioma in children. Juvenile paraganglioma is characterized by aggressive growth. Treatment depends on many factors; in most cases, surgical treatment is used.

**Clinical case description.** The two-year-old patient was admitted for treatment to the Ear and Skull Base Disease Department of the Federal State Budgetary Institution of the National Medical Research Center of Otorhinolaryngology of the FMBA of the Russian Federation in January 2019 with complaints on hearing loss, pulsatile tinnitus, discomfort in the left ear. Diagnosis: Juvenile paraganglioma. Surgical treatment was performed: removal of the tumor using a combined micro-endoscopic transotic approach. The erosion of bony walls of internal carotid artery and internal jugular vein was observed. Using angiolytic laser helped the surgeon to minimize intraoperative bleeding. Pathological examination of the removed tissue confirmed the diagnosis of juvenile paraganglioma.

**Conclusion.** Paraganglioma is an extremely rare tumor in pediatric patients. Many authors consider juvenile paraganglioma in children to be a congenital condition. Paraganglioma in children is characterized by an extremely high frequency of diagnostic errors, as evidenced by the clinical cases described in the literature. Every otorhinolaryngologist should be aware of this rare condition.

**Key words:** juvenile paraganglioma, middle ear, angiolytic laser, tympanic cavity

**Conflict of interest.** The authors declare that there is no conflict of interest.

**Funding.** There was no funding for this study.

**For citation:** Diab Kh.M., Daikhes N.A., Saydulaev V.S., Yunusov A.S., Pashinina O.A., Umarov P.U., Panina O.S. Juvenile paraganglioma. Head and neck. Russian magazine = Head and neck. Russian Journal. 2022;10(3):76–80

The authors are responsible for the originality of the data presented and the possibility of publishing illustrative material – tables, drawings, photographs of patients.

Ювенильная параганглиома (ПГ) – крайне редкая патология височной кости (ВК). Из-за отсутствия специфических симптомов своевременная диагностика затягивается, и патология выявляется на поздних стадиях. Часто воспалительные заболевания среднего и наружного уха маскируют клинику ПГ у детей. Ювенильная ПГ характеризуется агрессивным ростом. Лечение зависит от многих факторов, в большинстве случаев используется хирургическое лечение.

**Клинический случай.** Пациент П., 2 года, поступил на лечение в отдел патологии уха и основания черепа ФГБУ Национального медицинского исследовательского центра оториноларингологии ФМБА РФ в январе 2019 г. с жалобами на снижение слуха, пульсирующий шум, дискомфорт в правом ухе. Диагноз: «Ювенильная ПГ». Было проведено хирургическое лечение: удаление опухоли с использованием комби-

нированного микро-эндоскопического доступа. Наблюдалась эрозия костной стенки внутренней сонной артерии и внутренней яремной вены. Использование ангиолитического лазера помогло хирургу минимизировать интраоперационное кровотечение. Гистологическое исследование удаленной патологической ткани подтвердило диагноз: «Ювенильная ПГ».

**Заключение.** ПГ в детском возрасте – крайне редкая опухоль. Многие авторы считают ювенильную ПГ у детей врожденной патологией. ПГ у детей характеризуется чрезвычайно высоким процентом диагностических ошибок, о чем свидетельствует описание клинических случаев в литературе. Каждый оториноларинголог должен быть осведомлен об этой редкой патологии.

**Ключевые слова:** ювенильная параганглиома, среднее ухо, ангиолитический лазер, барабанная полость

**Конфликт интересов.** Авторы заявляют об отсутствии конфликта интересов.

**Финансирование.** Работа выполнена без спонсорской поддержки.

**Для цитирования:** Диаб Х.М., Дайхес Н.А., Сайдулаев В.А., Юнусов А.С., Пашинина О.А., Умаров П.У., Панина О.С. Юношеская параганглиома. *Head and neck. Голова и шея. Российский журнал=Head and neck. Russian Journal.* 2022;10(3):76–80

Авторы несут ответственность за оригинальность представленных данных и возможность публикации иллюстративного материала – таблиц, рисунков, фотографий пациентов.

青少年副神经节瘤是一种极为罕见的颞骨疾病。由于缺乏特定症状，及时诊断被延迟，疾病在晚期才被发现。中耳和外耳炎性疾病通常掩盖了儿童副神经节瘤的临床。青少年副神经节瘤以攻击性生长为特征。治疗取决于许多因素；在大多数情况下，采用手术治疗。

**临床病例描述：**该名两岁患者于2019年1月因听力损失、搏动性耳鸣、左耳不适等主诉，被俄罗斯联邦FMBA国家耳鼻喉医学研究中心联邦国家预算机构耳颅底疾病科收治。

**诊断：**青少年副神经节瘤。手术治疗：采用显微内窥镜联合经耳入路切除肿瘤。观察到颈内动脉和颈内静脉骨壁的侵蚀。使用血管溶解激光有助于外科医生减少术中出血。切除组织的病理检查证实诊断为青少年副神经节瘤。

**结论：**副神经节瘤在儿科患者中是一种极为罕见的肿瘤。许多作者认为儿童青少年副神经节瘤是一种先天性疾病。儿童副神经节瘤的特征是诊断错误率极高，文献中描述的临床病例证明了这一点。每个耳鼻喉科医生都应该意识到这种罕见的情况。

**关键词：**青少年副神经节瘤，中耳，血管溶解激光，鼓室

**利益冲突：**作者声明没有利益冲突。

**基金：**这项研究没有资金。

**引用：**Diab Kh.M., Daikhes N.A., Saydulaev V.S., Yunusov A.S., Pashinina O.A., Umarov P.U., Panina O.S. Juvenile paraganglioma. *Head and neck. Russian magazine = Head and neck. Russian Journal.* 2022;10(3):76–80

作者负责所提供数据的原创性，并负责出版说明性材料–表格、图纸、患者照片。

Параганглиома – ПГ (глумусная опухоль, нехромаффинная параганглиома, хемодектома) является вторым по распространенности (после вестибулярной шванномы) новообразованием височной кости (ВК) у взрослых [1, 2]. Встречается у лиц 50–60 лет и чаще у лиц женского пола [3, 4]. Соотношение женщин и мужчин, по данным литературы, составляет 3:1 [5, 6]. Частота встречаемости у взрослого населения составляет 1:30 000 [2]. По данным Zaki Lawson, 10 из 4416 операций на среднем ухе приходится на операции по поводу ПГ ВК [7].

Среди множества названий D.I. Choa и соавт. наиболее подходящим термином считают именно «параганглиома» [8]. В некоторых случаях ПГ может продуцировать катехоламины [9].

Частыми симптомами являются: пульсирующий шум, заложенность уха, кондуктивная тугоухость [10–12]. Реже бывают кровотечения из уха, боль в ухе, сенсоневральная тугоухость, вестибулярная симптоматика [13]. ПГ, исходящая из параганглиев верхней луковичи внутренней яремной вены (bulbus venae

jugularis superior), может привести к параличу черепно-мозговых нервов IX, X, XI и XII [14].

При гистологическом исследовании опухоли выявляют богатую густую сеть сосудов и соединительную ткань, также опухоль содержит глумусные клетки [15]. ПГ представляет собой проблему как с точки зрения диагностики, так и лечения. Лечение строго индивидуально, зависит от стадии опухоли, а также от возраста и сопутствующих заболеваний [16].

Что же касается детского возраста, ПГ является одним из самых редких новообразований ВК у детей, частота встречаемости которой составляет 1:1 300 000 в год [17]. Гистологически соответствия доброкачественной опухоли, ПГ у детей (или т.н. юношеская ПГ) клинически характеризуется инфильтративным ростом, деструкцией окружающих тканей, характерных для злокачественной опухоли.

Диагностика, так же как и у взрослых, основывается на жалобах (пульсирующий шум в ухе, заложенность уха, сни-

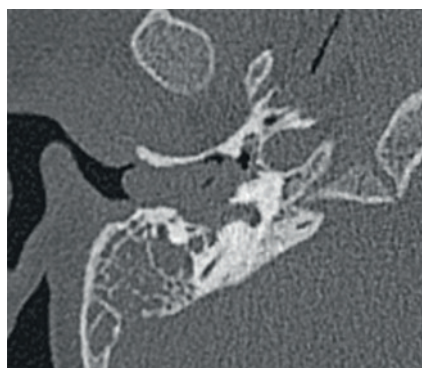


Рис. 1. Предоперационная КТ височных костей в аксиальной проекции  
Figure 1. Preoperative CT of the temporal bones in axial plane

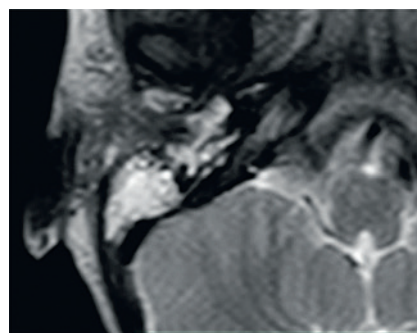


Рис. 2. Предоперационная МРТ в T2 режиме: новообразование гиперинтенсивно  
Figure 2. Preoperative MRI, T2 WI: the tumor is hyper intensive

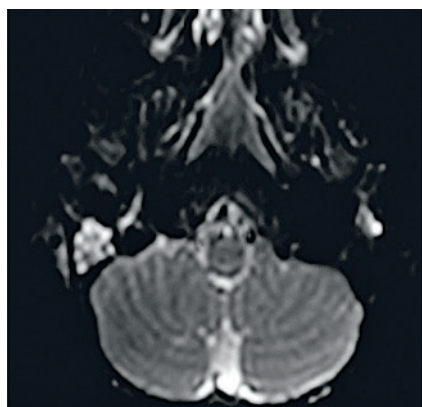


Рис. 3. Предоперационная МРТ, DWI режим  
Figure 3. Preoperative MRI, DWI mode

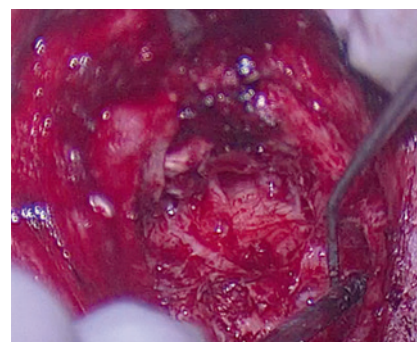


Рис. 4. Интраоперационная картина после полного удаления новообразования из среднего уха  
Figure 4. Intraoperative view after complete resection of the tumor

жение слуха), отоскопической картине (розовая или красная пульсирующая опухоль за барабанной перепонкой), данных методов визуализации (компьютерная томография – КТ с контрастированием, магнитно-резонансная томография – МРТ с контрастированием, ангиография). С помощью КТ относительно легко обнаружить опухоли среднего уха размером более 8 мм. Возможности МРТ превосходят возможности КТ. МРТ способна обнаружить опухоли размером менее 5 мм, а также позволяет лучше оценить любое поражение области внутренней сонной артерии или внутренней яремной вены. Признак «соль и перец», который часто выявляется из-за хорошего кровоснабжения опухоли, можно ожидать только при диаметре опухоли около 1 см и не всегда является патогномичным [3].

Ангиография используется для выявления питающих опухоль сосудов с целью их эмболизации или выявления ПГ других локализаций (т.н. синхронные ПГ). Биопсия практически не используется из-за риска кровотечения [8, 13].

### Клинический случай

Пациент П., 2 года, поступил на лечение в отдел патологии уха и основания черепа ФГБУ Национальный медицинский исследовательский центр оториноларингологии ФМБА России в январе 2019 г. с жалобами на снижение слуха, пульсирующий шум, дискомфорт в правом ухе. Диагноз: «Ювенильная ПГ».

На одном из медицинских осмотров врачом-оториноларингологом выявлена пульсирующая масса, латерализующая

барабанную перепонку. При отомикроскопии в правом ухе за барабанной перепонкой выявлена ткань красно-бурого цвета, пульсирующая, незначительно латерализующая барабанную перепонку. Признаков невралгии лицевого нерва не выявлено. По данным КТ височных костей выявлено тотальное заполнение всех отделов среднего уха патологическим субстратом без деструкции костных стенок, внутренней сонной артерии и внутренней яремной вены (рис. 1). По данным МРТ выявлена патологическая ткань в полостях среднего уха (рис. 2). На T1 и T2 взвешенном изображении имелись точечные очаги повышенной интенсивности сигнала и множественные очаги отсутствия сигнала на месте сосудов (картина «соль и перец») (рис. 2). В DWI режиме – умеренное нарушение диффузии, но только в сосцевидном отростке, не там, где опухоль (рис. 3).

Операция выполнена заушным доступом с трансмастоидальным подходом. В ходе операции выполнено удаление задней стенки наружного слухового прохода и разобщение слуховых косточек для адекватного контроля переднего эпитимпанума и синусов барабанной полости. Опухоль поражала всю барабанную полость с эрозией стенки луковицы внутренней сонной артерии и внутренней яремной вены. В ходе операции был использован ангиолитический лазер («TruBlue») с целью минимизации интраоперационного кровотечения. Стремля сохранено, визуально достигнута тотальная резекция опухоли (рис. 4). На головку стремени уложена пластинка аутохряща, мирингопластика выполнена аутофасциальным лоскутом по технике underlay. Гистологически у данного ребенка подтверждена ПГ ВК.

Исход операции – верификация диагноза, тотальная резекция опухоли, реконструкция звукопроводящей системы уха. В дальнейшем было рекомендовано динамическое наблюдение у отоларинголога.

## Обсуждение

ПГ у детей до 14 лет встречается крайне редко. Из-за ограниченного числа наблюдений невозможно сделать какие-либо выводы, как в случае ПГ у взрослых. Magliulo и соавт. по данным анализа англоязычной литературы сообщили о 12 случаях ПГ ВК у детей по 1996 г. Также авторы приводят собственное клиническое наблюдение ПГ ВК у ребенка 13 лет [18]. По мнению I.N. Jacobs и W.P. Potsic, соотношение лиц женского и мужского пола в случае с ПГ у детей составило 1,4:1 [13], в то время как у взрослых это соотношение отличается – 3,0–3,5:1 [19]. L.J. Bartels и соавт. считают, что ПГ у детей имеет более высокую частоту секреторных форм: 25% случаев у детей, по данным авторов, секретировали вазоактивные вещества по сравнению с 3% опухолей, диагностированных у взрослых [20]. Вазоактивные вещества, такие как катехоламины, выбрасываются в кровеносное русло, что повышает артериальное давление. По мнению I.N. Jacobs и соавт., следует рассмотреть возможность регулярного скрининга мочи на наличие ванилманделевой кислоты и метанефрина [13]. Особенностью ПГ у детей является их мультифокальность, в т.ч. и для ПГ ВК, которая встречается в 25% случаев (двухстороннее поражение или сочетание с сосудистыми опухолями другой локализации) [21]. R.A. Bückingham и соавт. отмечают, что частота встречаемости мультифокальных форм ПГ у детей в 10 раз больше. Еще одной особенностью у детей является агрессивный рост новообразования [22]. Об их агрессивности говорит и тот факт, что у 3 пациентов из 14, описанных ранее в литературе, был летальный исход. Это может быть связано с особенностями роста детского организма и с тем фактом, что эти опухоли трудно распознать у маленьких детей. Им нелегко выразить свои жалобы словами, а острый или рецидивирующий средний отит может легко замаскировать клинику ПГ. Некоторые авторы считают ПГ ВК у детей врожденной патологией, основываясь на том, что 2 случая были диагностированы в возрасте 6 и 11 месяцев [8, 13]. Таким образом, юношеская ПГ отличается от ПГ у взрослых по ряду признаков, что должно быть учтено у детей.

## Заключение

ПГ в детском возрасте – чрезвычайно редкая опухоль. Соотношение лиц женского и мужского пола в случае с юношеской ПГ составляет 1,4:1,0, в то время как у взрослых это соотношение отличается и составляет 3,0–3,5:1. Многие авторы считают юношескую ПГ ВК у детей врожденной патологией. Для ПГ у детей характерен чрезвычайно высокий процент диагностических ошибок. Юношеская ПГ отличается более высокой частотой секреторных форм. Еще одной особенностью ПГ у детей является их мультифокальность, которая встречается в 25% случаев. Тщательное послеоперационное наблюдение важно из-за высокой частоты мультифокальности. Агрессивность роста является еще одной особенностью юношеской ПГ. Каждый отоларинголог как амбулаторного, так и стационарного звена должен быть осведомлен об этой редкой патологии.

## ЛИТЕРАТУРА/REFERENCES

1. Диаб Х.М., Дайхес Н.А., Нажмутдинов И.И. и др. Особенности хирургического лечения параганглиом латерального основания черепа. *Рос. оториноларингология*. 2016;2(87):30–5. Doi: 10.18692/1810-4800-2017-2-30-35. [Diab K.M., Daikhes N.A., Najmudinov I.I., et al. Peculiarities of surgical treatment of paraganglioma of lateral skull base. *Rus. Otorhinolaryngol.* 2016;2(87):30–5. (In Russ.). Doi: 10.18692/1810-4800-2017-2-30-35.
2. Дайхес Н.А., Диаб Х.М., Пашина О.А. и др. Редкие доброкачественные опухоли латерального основания черепа с поражением височной кости: клинический опыт хирургического лечения 15 пациентов. *Оториноларингология. Восточная Европа*. 2021;4(11):370–404. Doi: 10.34883/PI.2021.11.4.016. [Daikhes N.A., Diab K.M., Pashinina O.A., et al. Rare benign tumors of lateral skull base with lesion of temporal bone: clinical experience of surgical treatment of 15 patients. *Otorhinolaryngol. East. Eur.* 2021;4(11):370–404.
3. Дайхес Н.А., Диаб Х.М., Пашина О.А. и др. Редкие злокачественные опухоли латерального основания черепа с поражением височной кости: клинический опыт хирургического лечения 6 пациентов. *Оториноларингология. Восточная Европа*. 2021;4(11):405–30. Doi: 10.34883/PI.2021.11.4.017. [Daikhes N.A., Diab K.M., Pashinina O.A., et al. Rare malignant tumors of lateral skull base with lesion of temporal bone: clinical experience of surgical treatment of 6 patients. *Otorhinolaryngol. East. Eur.* 2021;4(11):405–30.
4. Walker D.D., Babu S. Temporal Bone Paraganglioma: Hearing Outcomes and Rehabilitation. *J. Neurol. Surg. B. Skull Base*. 2019;80(2):209–13. Doi: 10.1055/s-0039-1679890.
5. Matsushima K., Kohno M., Hashimoto T., et al. Extradural Transjugular Transsigmoid Approach with High Cervical Exposure for Glomus Jugulare Tumor. *J. Neurol. Surg. B. Skull Base*. 2019;80(4):382–4. Doi: 10.1055/s-0039-1695057.
6. Isaacson B., Bullova P., Frone M., et al. An aggressive temporal bone sdhc paraganglioma associated with increased hif-2α signaling. *Endocr. Pract.* 2016;22(2):190–5. Doi: 10.4158/EPI15889.
7. Zak F.G., Lawson W. Glomus jugulare tumors. In: *The Paraganglionic Chemoreceptor System*. New York, NY: Springer-Verlag NY Inc. 1982. P. 339–91.
8. Choa D.I., Colmann B.H. Paraganglioma of the temporal bone in infancy: a congenital lesion? *Arch. Otolaryngol. Head Neck Surg.* 1987;113(4):421–4.
9. Yildiz E., Dahm V., Gstoettner W., et al. Long-Term Outcome and Comparison of Treatment Modalities of Temporal Bone Paragangliomas. *Cancers (Basel)*. 2021;13(20):5083. Doi: 10.3390/cancers13205083.
10. Thompson J.W., Cohen S.R. Management of bilateral carotid body tumors and a glomus jugulare tumor in a child. 1989;17(1):75–87. Doi: 10.1016/0165-5876(89)90296-6.
11. O'Connell B.P., Hunter J.B., Carlson M.L., et al. Utility of an Ultrasonic Aspirator in Transcanal Endoscopic Resection of Temporal Bone Paraganglioma. *J. Neurol. Surg. B. Skull Base*. 2017;78(1):96–8. Doi: 10.1055/s-0036-1585090.
12. Pradhan P., Samal S., Preetam C., Parida P. External Auditory Canal Paraganglioma with Chronic Otitis Media of Ear: A Rare Coexistence. *Indian J. Otolaryngol. Head Neck Surg.* 2019;71(2):1217–20. Doi: 10.1007/s12070-018-1277-8.
13. Jacobs I.N., Potsic W.P. Glomus Tympanicum in Infancy. *Arch. Otolaryngol. Head and Neck Surg.* 1994;120(2):203–5.
14. Dall'Igna C., Antunes M.B., Dall'Igna D.P. Radiation therapy for glomus tumors of the temporal bone. *Braz. J. Otorhinolaryngol.* 2005;71(6):752–7. Doi: 10.1016/s1808-8694(15)31244-1.
15. Fukushima H., Hara H., Paparella M.M., et al. Bilateral glomus tympanicum tumors: Human temporal bone study. *Clin. Pract.* 2018;8(3):1035. Doi: 10.4081/cp.2018.1035.
16. Yaniv E., Sadé J. Glomus tympanicum tumors in a child. *Int. J. Pediatr. Otorhinolaryngol.* 1983;5(1):93–7. Doi: 10.1016/s0165-5876(83)80011-1.
17. Богомыльский М.П., Турусов Д.А., Кушель Ю.В. и др. Гломусные опухоли среднего уха у детей. *Вестн. оториноларингологии*. 2007;5:4–7. [Bogomilski M.R.,

- Tursov D.A., Kushel Yu.V., et al. Glomus tumors of middle ear in children. *Vestn. Otorhinolaryngol.* 2007;5:4–7].
18. Magliulo G., Cristofari P., Terranova G. Glomus tumor in pediatric age. *Int. J. Pediatr. Otorhinolaryngol.* 1996;38(1):77–80. Doi: 10.1016/s0165-5876(96)01394-8.
  19. Stewart K.L. Paragangliomas of the temporal bone. *Am. J. Otolaryngol.* 1993;14(4):219–26. Doi: 10.1016/0196-0709(93)90064-e.
  20. Bartels L.J., Gurucharri M. Pediatric glomus tumors. *Otolaryngol. Head and Neck Surg.* 1988;98:392–5.
  21. Gibbs N.K., Camey, J.A., Hoyles A.B., Simultaneous adrenal and cervical field chromocytomas in childhood. *Ann. Surg.* 1977;185:273–8.
  22. Buckingham R.A., Aimi K., Perrelli S.I. Multicentric origin of glomus jugulare tumors. *Arch. Otolaryngol.* 1959;70:104–7. Doi: 10.1001/archotol.1959.00730040098015.

Поступила 07.02.22

Получены положительные рецензии 02.06.22

Принята в печать 20.06.22

Received 07.02.22

Positive reviews received 02.06.22

Accepted 20.06.22

**Вклад авторов:** Х.М. Диаб, О.А. Пашина — написание и редактирование статьи. Н.А. Дайхес, А.С. Юнусов — редактирование статьи. В.А. Сайдулаев — сбор и анализ литературных данных. П.У. Умаров — сбор и анализ литературных данных. О.С. Панина — сбор литературных данных и редактирование статьи.

**Contribution of the authors:** Kh. M. Diab, O.A. Pashchinina — editing and writing the article. N.A. Daikhes, A.S. Yunusov — editing the article. V.S. Saydulaev — collecting and analyzing literature data. P.U. Umarov — collecting and analyzing literature data. O.S. Panina — editing the article, collecting data.

### Информация об авторах:

Диаб Хассан Мохамад Али — д.м.н., профессор, заместитель директора ФГМУ Национальный медицинский исследовательский центр оториноларингологии ФМБА РФ. Адрес: 123182, Москва, Волоколамское шоссе, 30, корп. 2; e-mail: hasandiab@mail.ru.

ORCID: <https://orcid.org/0000-0001-5337-3239>. 57114987900.

Дайхес Николай Аркадьевич — д.м.н., член-корр. РАН, профессор, главный внештатный оториноларинголог РФ, директор ФГМУ Национальный медицинский исследовательский центр ФМБА РФ. Адрес: 123182, Москва, Волоколамское шоссе, 30, корп. 2; e-mail: otolar@fmbamail.ru.

ORCID: <https://orcid.org/0000-0001-5636-5082>. 6603347127.

Сайдулаев Вахарсолта Алиевич — к.м.н., старший научный сотрудник отдела патологии уха и основания черепа ФГМУ Национальный медицинский исследовательский центр ФМБА РФ. Адрес: 123182, Москва, Волоколамское шоссе, 30, корп. 2; e-mail: sultan070487@mail.ru.

ORCID: <https://orcid.org/0000-0003-0644-0528>.

Юнусов Аднан Султанович — д.м.н., профессор, заместитель директора ФГМУ Национальный медицинский исследовательский центр ФМБА РФ по детству, руководитель научно-клинического отдела детской ЛОР патологии. Адрес: 123182, Москва, Волоколамское шоссе, 30, корп. 2; e-mail: doctoradnan@mail.ru.

ORCID: <https://orcid.org/0000-0001-7864-5608>. 6603040201.

Пашина Ольга Александровна — к.м.н., руководитель научно-клинического отдела патологии уха и основания черепа ФГМУ Национальный медицинский

исследовательский центр ФМБА РФ. Адрес: 123182, Москва, Волоколамское шоссе, 30, корп. 2; e-mail: OlgaP83@mail.ru.

ORCID: <https://orcid.org/0000-0002-7188-3280>.

Умаров Парвиз Уктамович — к.м.н., старший научный сотрудник отдела патологии уха и основания черепа ФГМУ Национальный медицинский исследовательский центр ФМБА РФ, главный врач ФГМУ Национальный медицинский исследовательский центр ФМБА РФ. Адрес: 123182, Москва, Волоколамское шоссе, 30, корп. 2; e-mail: otolar@fmbamail.ru.

ORCID: <https://orcid.org/0000-0001-5483-0139>.

Панина Ольга Сергеевна — научный сотрудник отдела патологии уха и основания черепа ФГМУ Национальный медицинский исследовательский центр ФМБА РФ. Адрес: 123182, Москва, Волоколамское шоссе, 30, корп. 2; e-mail: dr.panina@gmail.com.

ORCID: <https://orcid.org/0000-0002-5177-4255>. 57204630327.

### Information about the authors:

Diab Khassan Mohamad Ali — Doctor of Medical Sciences, Professor, Deputy Director of the FMBA National Medical Research Center of Otorhinolaryngology. Address: 123182, Moscow, Volokolamskoe highway, 30, bldg. 2; e-mail: hasandiab@mail.ru.

ORCID: <https://orcid.org/0000-0001-5337-3239>. 57114987900.

Daikhes Nikolai Arkadievich — Doctor of Medical Sciences, Professor, Corresponding Member of RAS, Chief Freelance Otorhinolaryngologist of the Russian Federation, Director of the Federal State Medical Research Center, FMBA RF. Address: 123182, Moscow, Volokolamskoe highway, 30, bld. 2; e-mail: otolar@fmbamail.ru.

ORCID: <https://orcid.org/0000-0001-5636-5082>. 6603347127.

Saydulaev Vakharsolta Alievich — Candidate of Medical Sciences, Senior Researcher of the Ear and Skull Base Disease Department of the FMBA National Medical Research Center. Address: 123182, Moscow, Volokolamskoe highway, 30, bld. 2; e-mail: sultan070487@mail.ru.

ORCID: <https://orcid.org/0000-0003-0644-0528>.

Yunusov Adnan Sultanovich — Doctor of Medical Sciences, Professor, Deputy Director of the Federal State Medical Research Center of the Federal Medical and Biological Agency on Childhood, Head of the Scientific and Clinical Department of Pediatric ENT Diseases. Address: 123182, Moscow, Volokolamskoe highway, 30, bld. 2; e-mail: doctoradnan@mail.ru.

ORCID: <https://orcid.org/0000-0001-7864-5608>. 6603040201.

Pashchinina Olga Aleksandrovna — Candidate of Medical Sciences, Head of the Ear and Skull Base Disease Research Department, Federal State Medical Research Center of the Russian Federal Medical and Biological Agency. Address: 123182, Moscow, Volokolamskoe highway, 30, bld. 2; e-mail: OlgaP83@mail.ru.

ORCID: <https://orcid.org/0000-0002-7188-3280>.

Umarov Parviz Uktamovich — Candidate of Medical Sciences, Senior Researcher of the Ear and Skull Base Disease Research Department, of the FMBA National Medical Research Center, Chief Medical Officer of the FMBA National Medical Research Center. Address: 123182, Moscow, Volokolamskoe highway, 30, bld. 2; e-mail: otolar@fmbamail.ru.

ORCID: <https://orcid.org/0000-0001-5483-0139>.

Panina Olga Sergeevna — Researcher at the Ear and Skull Base Disease Department, Federal State Medical Research Center of the Federal Medical and Biological Agency. Address: 123182, Moscow, Volokolamskoe highway, 30, bldg. 2; e-mail: dr.panina@gmail.com.

ORCID: <https://orcid.org/0000-0002-5177-4255>. 57204630327.