

Февраль 2015

ISSN 2310-5194

HEAD & NECK

RUSSIAN JOURNAL



ГОЛОВА И ШЕЯ

ЖУРНАЛ ФЕДЕРАЦИИ СПЕЦИАЛИСТОВ ПО ЛЕЧЕНИЮ ЗАБОЛЕВАНИЙ ГОЛОВЫ И ШЕИ

05

РЕКОНСТРУКТИВНО-ПЛАСТИЧЕСКИЕ ОПЕРАЦИИ НА ШЕЙНОМ ОТДЕЛЕ ПОЗВОНОЧНИКА

RECONSTRUCTIVE AND PLASTIC SURGERIES ON
CERVICAL PART OF VERTEBRA COLUMN

10

ХИРУРГИЯ ПАРАЛИЧА ГОРТАНИ И ГОРТАННО-ТРАХЕАЛЬНОГО СТЕНОЗА

LARYNGEAL PARESIS AND LARYNGEAL AND TRACHEAL
STENOSIS SURGERY

17

ЛЕЧЕНИЕ КСЕРОСТОМИИ У БОЛЬНЫХ РАКОМ ГОЛОВЫ И ШЕИ

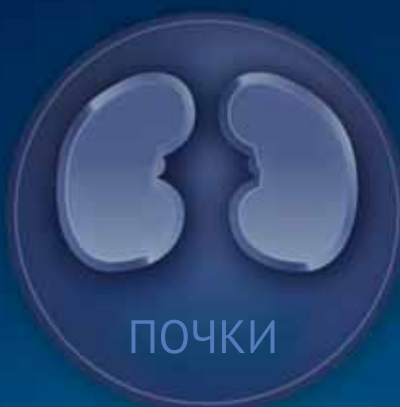

XEROSTOMIA TREATMENT IN HEAD AND NECK CANCER
PATIENTS

31

РАДИОЧАСТОТНАЯ ТЕРМОАБЛЯЦИЯ СОСУДИСТОЙ ПАТОЛОГИИ ЧЕЛЮСТНО- ЛИЦЕВОЙ ОБЛАСТИ

RADIOFREQUENCY THERMOABLATION OF
MAXILLOFACIAL VASCULAR DISEASES

И ДРУГОЕ/ ETC.



Нексавар — первый таргетный препарат с доказанной эффективностью у пациентов с дифференцированным раком щитовидной железы, резистентным к терапии радиоактивным йодом

Препарат Нексавар показан для лечения пациентов с метастатическим почечно-клеточным, печеночно-клеточным раком и для лечения пациентов с распространенным дифференцированным раком щитовидной железы, резистентным к терапии радиоактивным йодом¹

Нексавар (Nexavar), Международное непатентованное название: сорафениб (sorafenib). Показания: Метастатический почечно-клеточный рак, печеночно-клеточный рак, местно-распространенный или метастатический дифференцированный рак щитовидной железы, резистентный к радиоактивному йоду. Противопоказания: Повышенная чувствительность к сорафенибу или к любому другому компоненту препарата, беременность и период кормления грудью, детский возраст (эффективность и безопасность применения не установлены). Побочное действие: Очень часто ($\geq 1/10$): лимфопения, кровотечения (включая кровотечения из желудочно-кишечного тракта, дыхательных путей и кровоизлияния в головной мозг), повышение артериального давления, сухость кожи, кожная сыпь, алопеция, ладонно-подошвенная эритродизестезия, эритема, кожный зуд, диарея, тошнота, рвота, запор, анорексия, артралгия, гипофосфатемия, увеличение активности липазы и амилазы, повышенная утомляемость, болевой синдром различной локализации (в том числе боль в ротовой полости, боль в животе, боль в костях, боль в области опухоли, головная боль), снижение массы тела, инфекции, повышение температуры тела и другие. Регистрационный номер: № ЛСР-000093, актуальная версия инструкции от 19.03.2014.

Пожалуйста, ознакомьтесь с полной инструкцией по медицинскому применению препарата Нексавар.

1. Инструкция по применению лекарственного препарата для медицинского применения НЕКСАВАР № ЛСР-000093 от 19.03.2014.

 **Нексавар**
(сорафениб) таблетки

HEAD & NECK

RUSSIAN JOURNAL

ФЕВРАЛЬ 2015

ГОЛОВА И ШЕЯ

ЖУРНАЛ ФЕДЕРАЦИИ СПЕЦИАЛИСТОВ ПО ЛЕЧЕНИЮ ЗАБОЛЕВАНИЙ ГОЛОВЫ И ШЕИ
JOURNAL OF THE RUSSIAN FEDERATION OF TREATMENT SPECIALISTS IN HEAD&NECK PATHOLOGY

ISSN 2310-5194

Медицинский рецензируемый журнал
Medical reviewed journal

Авторы подтверждают, что не имеют
конфликта интересов
*The authors declare that they have no
competing interests*

Публикуемые материалы соответствуют меж-
дународно признанным этическим принципам
*Published materials conforms to internationally
accepted ethical guidelines*

Тематика журнала:

ангиохирургия
анестезиология
дерматология
нейрохирургия
онкология
оториноларингология
офтальмология
пластическая хирургия
стоматология
челюстно-лицевая хирургия
эндокринология

Journal subject:

Angiosurgery
Anesthesiology
Dermatology
Neurosurgery
Oncology
Otorhinolaryngology
Ophthalmology
Plastic surgery
Stomatology
Maxillo-facial surgery
Endocrinology

Решетов И.В. – главный редактор
Reshetov I.V. – editor in chief

Заведующая редакцией:
Е.В. Полякова
Editorial staff manager:
E.V. Polyakova

Литературный редактор:
М.А. Баширова
Literary editor:
M.A. Bashirova

Переводчик:
Н.В. Денгына
Translation:
N.V. Dengina

Арт-директор:
М.А. Лындина
Art-manager:
M.A. Lyndina

Креативный директор:
А.И. Ларин
Creative director:
A.I. Larin

Художник-дизайнер:
Е.Ю. Тихонов
Art-designer:
E.Yu. Tikhonov

www.head-neck.ru



Общероссийская общественная организация
**Федерация специалистов
по заболеваниям
органов головы и шеи**

Учредитель:

Общероссийская общественная организация
«Федерация специалистов по лечению заболеваний
головы и шеи»

Founder:

Russian Federation of treatment specialists in
Head&Neck pathology



Издатель:

ООО «Бионика Медиа»
Председатель совета директоров
И.Г. Красивская
Генеральный директор А.И. Дроздов
Заместитель генерального директора
А.В. Власова

Publisher:

LLC "Bionika Media"
Chairman of board of directors
I.G. Krasivskaya
General manager A.I. Drozdov
General manager assistant A.V. Vlasova

Адрес редакции:

117420, Москва, ул. Профсоюзная, д. 57, под. 3
Тел. (факс): (495) 334-43-88
E-mail: h&n@bionika-media.ru
Editor office address:
Profsojuznaya St., 57, p.3, 117420 Moscow
Russian Federation
Tel. (fax): (495) 334-43-88
E-mail: h&n@bionika-media.ru

Размещение рекламы:

ООО «Бионика Медиа» Тел. (495) 786-25-57
Руководитель Департамента по рекламе
в медицинской прессе: О.Н. Крекшина
Департамент по рекламе в медицинской прессе:
А.В. Донских, Ю.В. Соболева
Директор департамента по работе с клиентами:
И.С. Шулинина
Advertising:
LLC "Bionika Media" Tel. (495) 786-25-57
Head of the advertising department in medical press –
O.N. Krekshina
Advertising department in medical press –
A.V. Donskih, Yu.V. Soboleva
Director of Department on work with clients:
I.S. Shulenina

Подписка и распространение:

Тел.: (495) 332-02-63; 332-02-68
E-mail: subscription@bionika-media.ru
Subscription and distribution:
Tel.: (495) 332-02-63; 332-02-68
E-mail: subscription@bionika-media.ru

Дата выхода – 27.02.15
Date of issue – 27.02.15 Свободная цена
Free price

Журнал зарегистрирован Федеральной службой
по надзору в сфере связи, информационных техно-
логий и массовых коммуникаций (Роскомнадзор)
Head and Neck / Голова и шея. Российское издание.
Журнал Общероссийской общественной организа-
ции «Федерации специалистов по лечению заболе-
ваний головы и шеи»
ПИ № ФС77-54135 от 17.05.13
*The journal has been registered by Federal service
for supervision of communication, information
technologies and mass communications
Head&Neck Russian edition. Journal of All-Russian
social organization "Federation of specialists in
Head&Neck pathologies treatment*

Формат 60x90 1/8. Усл. п. л. 8.
Format 60x90 1/8 Print cond. P.8
Тираж 3000 экз.
Print run 3000 ex.

Отпечатано в ООО «Борус-Пресс»
300041, г. Тула, ул. Софьера, д. 6.

Перепечатка и любое воспроизведение материалов
и иллюстраций в печатном или электронном виде
из журнала допускается только с письменного
разрешения издателя ООО «Бионика Медиа»
*Reprinting and any materials and illustrations
reproduction from the journal in printed or electronic
form is permitted only from written consent of the
publisher "Bionika Media"*

РЕДКОЛЛЕГИЯ ЖУРНАЛА «ГОЛОВА И ШЕЯ»

Журнал Федерации специалистов по лечению заболеваний головы и шеи

EDITORIAL BOARD OF "HEAD&NECK" JOURNAL*Journal of the Russian Federation of treatment specialists in Head&Neck pathology***Решетов И.В.** – главный редактор, член-корреспондент РАН, профессор**Reshetov I.V.** – *editor in chief, professor, Russian Academy of Science corresponding member***Дробышев А.Ю.** – зам. главного редактора, профессор**Drobyshev A.Y.** – *editor in chief assistant, professor***Трахтенберг А.Х.** – научный редактор, профессор**Trakhtenberg A.Kh.** – *scientific editor, professor***Решетов Д.Н.** – научный редактор, доктор медицинских наук**Reshetov D.N.** – *scientific editor, professor***Грacheв Н.С.** – ответственный секретарь, к.м.н.**Grachev N.S.** – *executive secretary***РЕДКОЛЛЕГИЯ / EDITORIAL BOARD**Андреев В.Г., профессор / *Andreev V.G., professor*Бровкина А.Ф., академик РАН, профессор / *Brovkina A.F. RAS academician, professor*Дайхес Н.А., профессор / *Daihes N.A., professor*Кубанова А.А., академик РАН, профессор / *Kubanova A.A., RAS academician, professor*Кропотов М.А., профессор / *Kropotov M.A., professor*Крюков А.И., профессор / *Kryukov A.I., professor*Кулаков А.А., чл.-корр. РАН, профессор / *Kulakov A.A., RAS corresponding member, professor*Лопатин А.С., профессор / *Lopatin A.S., professor*Мальгинов Н.Н., профессор / *Malginov N.N., professor*Мантурова Н.Е., профессор / *Manturova N.E., professor*Мамонтов А.С., профессор – ответственный секретарь / *Mamontov A.S., professor, executive secretary*Матякин Е.Г., профессор / *Matyakin E.G., professor*Медведев Ю.А., профессор / *Medvedev Y.A., professor*Мельниченко Г.А., академик РАН, профессор / *Melnichenko G.A., RAS academician, professor*Неробеев А.И., профессор / *Nerobeev A.I., professor*Поляков А.П., к.м.н., доцент / *Polyakov A.P., assistant professor*Потекаев Н.Н., профессор / *Potekaev N.N., professor*Романчишен А.Ф., профессор / *Romanchishen A.F., professor*Саакян С.В., профессор / *Saakyan S.V., professor*Садовский В.В., профессор / *Sadovskij V.V., professor*Усачев Д.Ю., профессор / *Usachev D.Y., professor*Черехаев В.А., профессор / *Cherekaev V.A., professor*Чойнзонов Е.Л., академик РАН, профессор / *Choinzonov E.L., RAS academician, professor*Янов Ю.К., чл.-корр. РАН, профессор / *Janov Y.K. RAS corresponding member, professor*Янушевич О.О., профессор / *Yanushevich O.O., professor***РЕДАКЦИОННЫЙ СОВЕТ / EDITORIAL COMMITTEE**Васильев Ю.В., чл.-корр. РАН, профессор / *Vasil'ev Y.V., RAS corresponding member, professor*Вельшер Л.З., профессор / *Velsher L.Z., professor*Вербо Е.В., профессор / *Verbo E.V., professor*Галимова В.У., профессор / *Galimova V.U., professor*Гарбузов П.И., д.м.н. / *Garbuzov P.I., professor*Давыдов Д.В., профессор / *Davydov D.V., professor*Еричев В.П., профессор / *Erichev V.P., professor*Крылов В.В., академик РАН, профессор / *Krylov V.V., RAS academician, professor*Накатис Я.М., профессор / *Nakatis Y.M., professor*Панова И.Е., профессор / *Panova I.E., professor*Поляков В.Г., академик РАН, профессор / *Polyakov V.G., RAS academician, professor*Потапов А.А., академик РАН / *Potapov A.A. RAN academician*Рабинович И.М., профессор / *Rabinovitch I.M., professor*Румянцев П.О., профессор / *Rumyantzev P.O., professor*Трофимов Е.И., д.м.н. / *Trofimov E.I., professor*Топольницкий О.З., профессор / *Topolnicky O. Z., professor*Хмелевский Е.В., профессор / *Khmelevsky E.V., professor***ИНОСТРАННЫЕ ЧЛЕНЫ РЕДКОЛЛЕГИИ /****FOREIGN EDITORIAL BOARD MEMBERS***Belotzerkovsky I. Belarus**Dobke M., prof. USA**Dzodich R. Serbia**Fliss D., prof. Israel**Golusinsky W., prof. Poland**Holodny A., prof. USA**Kim K., prof. South Korea**Klozar J., prof. Czech Republic**Lefebvre J.L., prof. France**Lisitra L., prof. Italy**Margolin G., prof. Sweden**Rapidis A., prof. Greece**Shah J., prof. USA**Spriano G., prof. Italy**Zabolotny N., prof. Ukraine***ЭКСПЕРТНАЯ ГРУППА / EXPERT GROUP:**Бойко А.В., профессор / *Boiko A.V., professor*Бяхов М.Ю., профессор / *Byakhov M.Y., professor*Зайцев А.М., к.м.н. / *Zaitzev A.M., assistant professor*Ольшанский В.О., профессор / *Olshanskij V.O., professor*Осипенко Е.В., к.м.н. / *Osipenko E.V., assistant professor*Поляков П.Ю., профессор / *Polyakov P.Y., professor*Приходько А.Г., профессор / *Prihodko A.G., professor*Кравцов С.А., д.м.н. / *Kravtsov S.A., professor*Кузнецов Н.С. профессор / *Kuznetzov N.S., professor*Новожилова Е.Н., д.м.н. / *Novozhilova E.N., professor*Светицкий П.В., профессор / *Svetitzkij P.V., professor*Сдвижков А.М. профессор / *Sdvizhkov A.M., professor*Стоюхина А.С., к.м.н. / *Stoyukhina A.S., assistant professor*Субраманиан С., к.м.н. / *Subramanian S., assistant professor*Трофимов Е.И., д.м.н. / *Trofimov E.I., professor*Шевченко С.П., д.м.н. / *Shevchenko S.P., professor*

ВСТУПЛЕНИЕ

Уважаемые коллеги!

В этом году первый номер журнала посвящен различным направлениям хирургии головы и шеи. Авторы статей – специалисты разных направлений медицины: онкологи, оториноларингологи, челюстно-лицевые хирурги, реконструктивно-пластические хирурги и др. Все больше и больше специалистов объединяются в нашей междисциплинарной специальности – хирургии головы и шеи, и делятся с нами информацией и личным опытом. На страницах журнала вы найдете клинические исследования, случаи из практики, обзоры литературы.

Реконструктивно-пластическая хирургия объединяет в себе множество отраслей и направлений. Особое внимание в этом выпуске уделяется хирургической реабилитации онкологических пациентов с использованием микрохирургических лоскутов, костных трансплантатов, титановых конструкции.

Мы продолжаем привлекать внимание к проблеме онкологии области головы и шеи.

Опубликованы итоги проведения Второй Европейской недели ранней диагностики опухолей головы и шеи, которая прошла в г. Красноярске.

Особое место в журнале занимают вопросы реконструктивной хирургии в педиатрии. Актуальные проблемы детского возраста – хирургия врожденных аномалии и сосудистых поражений челюстно-лицевой области у детей нашли отражение в статьях наших авторов.

Помним... После тяжелой болезни ушел из жизни выдающийся отечественный ученый, хирург-онколог, создатель одного из основных направлений онкологической науки и практики, профессор, Заслуженный деятель науки Российской Федерации, Лауреат Государственной премии и Премии имени Н.Н. Петрова, Кавалер Ордена Почета и многих других наград Пачес Александр Ильич.

Ждем вашей публикационной активности.
Редколлегия

INTRODUCTION

Dear colleagues!

The first issue of this year is dedicated to the different trends of head and neck surgery. As you see, the authors are the specialists in various fields of medicine: oncologists, otorhinolaryngologists, maxillofacial surgeons, reconstructive and plastic surgeons, etc. More and more specialists are getting united in our multidisciplinary head and neck team sharing their priceless information. Here, on these pages, you can find the results of clinical trials, clinical cases, and literature reviews.

Reconstructive and plastic surgery unites a lot of directions and fields of oncology. One of the most attractive ones is surgical rehabilitation of oncological patients with the use of microsurgical flaps, bone transplants, and titanium constructions. We wish to attract your attention to the head and neck oncology and its challenges. That's why we publish the results of the 2nd European early head and neck cancer diagnostics week which took place in Krasnoyarsk.

The challenging questions of reconstructive surgery in pediatrics take a special place in our journal. The most actual problems of childhood – congenital anomalies and vascular defects surgery of maxillofacial zone in children – are reflected in the articles of our authors.

And we do remember... Alexander Paches, the outstanding Russian scientist, oncologist, head and neck surgeon, the founder of the mainstreams in native oncology and practice, the Honored representative of Russian federation, laureate of state prize and N.N.Petrov prize, chevalier of Honor medal and etc., has passed away after a long and cruel disease.

*Looking forward to your publication activity
Editorial board*

СОДЕРЖАНИЕ CONTENTS

ОРИГИНАЛЬНЫЕ СТАТЬИ / ORIGINAL RESEARCH ARTICLES

- Реконструктивно-пластические оперативные вмешательства у пациентов с опухолевым поражением шейного отдела позвоночника –
В.Ю. Карпенко, А.В. Бухаров, В.А. Державин 5–9
Reconstructive and plastic surgery for patients with cervical vertebrae tumors –
V.Yu. Karpenko, A.V. Bukharov, V.A. Derzhavin
- Реконструктивная хирургия паралича гортани и сочетанного гортанно-трахеального стеноза –
А.И. Крюков, Е.А. Кирасирова, Н.В. Лафуткина, Р.Ф. Мамедов, О.К. Пиминиди 10–15
Reconstructive surgery of laryngeal paresis and associated laryngeal and tracheal stenosis –
A.I. Kryukov, E.A. Kirasirova, N.V. Lafutkina, R.F. Mamedov, O.K. Piminidi
- Лечение ксеростомии у больных раком головы и шеи –
И.В. Решетов, Н.В. Бабаскина, А.П. Поляков 17–21
Treatment of xerostomia in patients with head and neck tumors –
I.V. Reshetov, N.V. Babaskina, A.P. Polyakov
- Проведение второй Европейской недели ранней диагностики опухолей головы и шеи в г. Красноярск –
И.В. Решетов, А.А. Модестов, Е.В. Слепов, Т.В. Казанцева, М.В. Авдеенко, Е.Н. Гаас 22–26
The 2nd European week of early head & neck cancer diagnostics in Krasnoyarsk, Russia –
I.V. Reshetov, A.A. Modestov, E.V. Slepov, T.V. Kazantzeva, M.V. Avdeenko, E.N. Gaas
- Хирургическое лечение детей с врожденными односторонними расщелинами верхней губы –
Г.В. Гончаков, С.Г. Гончакова 27–30
Surgical treatment of children with inherited unilateral lip clefts –
G.V. Gonchakov, S.G. Gonchakova

КЛИНИЧЕСКИЙ ОПЫТ / CLINICAL EXPERIENCE

- Радиочастотная термоабляция у больных с поражениями кровеносных сосудов челюстно-лицевой области –
В.В. Рогинский, И.А. Овчинников, А.Г. Надточий, Р.В. Рыжов, Я.А. Смирнов 31–35
Radiofrequency thermoablation for patients with maxillo-facial blood vessels diseases –
V.V. Roginskij, I.A. Ovchinnikov, A.G. Nadtochij, R.V. Ryzhov, Ya.A. Smirnov
- Диагностика и тактика лечения интратемпоральных неврином лицевого нерва –
А.И. Крюков, Е.В. Гаров, Е.И. Зеликович, В.Н. Зеленкова, А.В. Зеленков, П.А. Сударев, З.О. Заоева 36–40
Intratemporal neuromas of facial nerve: diagnostics and treatment tactics –
A.I. Kryukov, E.V. Garov, E.I. Zelikovich, V.N. Zelenkova, A.V. Zelenkov, P.A. Sudarev, Z.O. Zaoeva
- Возможности применения роботизированного CO₂-лазера при выполнении операций на гортани и глотке трансоральным доступом –
Е.Н. Новожилова, А.П. Федотов, И.Ф. Чумаков, А.Ж. Хотеев, О.Н. Фомина, О.В. Нефедова, О.В. Ольшанская, А.А. Евграфов 42–48
The opportunities of robotized CO₂-laser application for surgery on larynx and pharynx via transoral approach –
E.N. Novozhilova, A.P. Fedotov, I.F. Chumakov, A.Zh. Khoteev, O.N. Fomina, O.V. Nefyodova, O.V. Olshanskaya, A.A. Evgrafov

ОБЗОРЫ ЛИТЕРАТУРЫ / LITERATURE REVIEWS

- Микрохирургическое устранение дефектов кранио-орбито-фациальной зоны лоскутами, содержащими костный фрагмент (обзор литературы) –
Е.А. Кирпа, А.П. Поляков 49–63
Microsurgical elimination of cranio-orbito-facial defects by bone fragment containing flaps (literature review) –
E.A. Kirpa, A.P. Polyakov

НЕКРОЛОГ / OBITUARY

- Пачес Александр Ильич (20.09.1925–07.12.2014) 64
Paches Alexandr Ilyitch (20.09.1925–07.12.2014)

РЕКОНСТРУКТИВНО-ПЛАСТИЧЕСКИЕ ОПЕРАТИВНЫЕ ВМЕШАТЕЛЬСТВА У ПАЦИЕНТОВ С ОПУХОЛЕВЫМ ПОРАЖЕНИЕМ ШЕЙНОГО ОТДЕЛА ПОЗВОНОЧНИКА

RECONSTRUCTIVE AND PLASTIC SURGERY FOR PATIENTS WITH CERVICAL VERTEBRAS TUMORS

В.Ю. Карпенко, А.В. Бухаров, В.А. Державин

МНИОИ им. П.А. Герцена – филиал ФГБУ ФМИЦ им. П.А. Герцена Минздрава России, Москва
Контакты: Бухаров Артем – e-mail: artembukharov@mail.ru

V.Yu.Karpenko, A.V.Bukharov, V.A.Derzhavin

*FSBU FMRC P.A.Hertzen scientific research oncology center, Moscow
Contacts: Bukharov Artyom – e-mail: artembukharov@mail.ru*

Позвоночный столб является основной мишенью при метастатическом поражении костей. Частота его поражения достигает 70%, при этом на долю шейного отдела приходится до 20%. Основной проблемой данной категории больных являются патологические переломы тел позвонков, сопровождающиеся развитием компрессионного и болевого синдрома различной степени выраженности и, как следствие, значительным снижением качества жизни. В настоящее время благодаря совершенствованию анестезиологического пособия, разработке новых методик реконструкции и стабилизации костей позвоночника стало возможно оказывать этому контингенту пациентов паллиативную хирургическую помощь. Вышеизложенное позволило расширить показания к оперативным вмешательствам в вертебральной онкологии и тем самым улучшить качество жизни больных, увеличить сроки мобильности и продолжить специальное противоопухолевое лечение пациентам с опухолевым поражением позвоночника.

В статье приведен опыт хирургического лечения пациентов с метастатическим поражением костей при угрозе или состоявшемся патологическом переломе с компрессией спинного мозга или без нее. За период с 2006 по 2014 гг. по поводу метастатического поражения позвоночника хирургическое лечение было выполнено 141 пациенту, из них 25 (18%) пациентам онкохирургическое пособие выполнялось в связи с метастазами в шейный отдел позвоночника (ШОП). Угроза патологического перелома ШОП вследствие метастатического поражения выявлена у 10 пациентов, а состоявшийся патологической перелом – у 9. Компрессия спинного мозга вследствие патологического перелома позвонка и/или наличия интраканального мягкотканного компонента была у 8 больных.

Открытые хирургические вмешательства на ШОП выполнены 12 (48%) пациентам, чрезкожная вертебропластика – 13 (52%). Открытые хирургические вмешательства выполнялись при солитарном метастатическом поражении, а также при наличии компрессии элементов спинного мозга. Корпорэктомия шейного позвонка с эндопротезированием подвижным эндопротезом применили у 5 (20%) пациентов. Эндопротезирование системой «MASH» и передним спондилодезом пластиной после корпорэктомии шейного позвонка выполнено у 2 пациентов. Корпорэктомия шейного позвонка с реконструкцией дефекта леофиллизированной трупной костью (аллогraft) и передним спондилодезом пластиной применялась у 5 больных.

Малоинвазивные хирургические вмешательства выполнялись при множественном метастатическом поражении скелета и при отсутствии компрессии структур спинного мозга. Чрезкожная вертебропластика выполнена 13 (52%) пациентам. У всех 13 пациентов вертебропластика выполнялась под местной анестезией, с навигацией контролем компьютерной томографии задне-боковым доступом. После малоинвазивной операции пациенты были активизированы через 1–2 часа. Хирургическое лечение пациентов с метастатическим поражением ШОП позволяет улучшить качество жизни у 80% больных, уменьшить боли у 86% и уменьшить неврологический дефицит у 87,5%. Дальнейшая разработка и внедрение в онкохирургию новых методов реконструкций ШОП позволяет увеличить количество операций, направленных на улучшение качества жизни онкологических больных, и является неоспоримо актуальной и перспективной задачей.

Ключевые слова: позвоночный столб, шейный отдел позвоночника, костные метастазы, патологические переломы, компрессия спинного мозга, хирургическое лечение

ABSTRACT

Spinal column is the main localization of bone metastases being affected in about 70% of all cases while the percentage of its cervical part involvement is close to 20%. Pathological fractures of vertebrae bodies followed by severe pain and spinal cord compression appear to be the main problem for such patients whose quality of life significantly decreases. Currently, due to anesthesia improvements and new reconstruction and vertebra stabilization techniques development, it becomes possible to provide such complicated category of patients with

palliative surgery. All mentioned above presumes surgical indications extent in vertebral oncology, quality of life improvement due to mobility retrieval, and specific treatment restart in the most of cases.

The authors present their experience of surgical treatment of patients with bone metastases (fracture endangered or with existing pathological fracture and, possibly, spinal cord compression symptoms). From 2006 to 2014 one hundred and forty one patient with spinal column metastases underwent surgery; 25 of them (18%) had cervical vertebrae lesions with 10 cases of endangered fracture and 9 – with existing fractures. Spinal cord compression (due to fracture or intrachannel tumor masses existence) was registered in 8 cases.

Twelve patients had opened surgeries on cervical part of spinal column (48%) whilst 13 (52%) went through percutaneous vertebroplasty. Opened surgery was usually performed for solitary metastatic lesion and in case of spinal cord compression. Cervical vertebra corporectomy with leaf endoprosthesis was carried out for 5 patients (20%) while two underwent "MASH" system endoprosthesis and anterior sheet spondylodesis. Corporectomy followed by defect reconstruction with freeze-dried cadaveric bone (allograft) and anterior spondylodesis was applied in 5 patients. Less invasive surgeries were performed in cases of multiple bone metastases without spinal cord compression symptoms. Thirteen patients went through percutaneous vertebroplasty (52%) under local anesthesia with computed tomography navigation from posterolateral approach. All patients were activated within the nearest 1-2 hours. Surgical treatment of patients with bone metastases in cervical vertebrae helps to improve quality of life in 80% of them, leads to pain relief in 86% and decreases neurological deficiency in 87,5%. Further development of new reconstruction methods and their implementation into oncosurgical practice appears to be undoubtedly challenging problem of current interest..

Key words: *spinal column, cervical part of spinal column, bone metastases, pathological fractures, spinal cord compression, surgical treatment*

Позвоночный столб является основной мишенью при метастатическом поражении костей. По данным ряда авторов, частота его поражения достигает 70%, при этом на долю шейного отдела приходится до 20%. Первичные доброкачественные опухоли позвоночника составляют 1%, первичные злокачественные опухоли – 3%, метастатические опухоли – 96% случаев [1–3].

Основной проблемой данной категории больных являются патологические переломы тел позвонков, сопровождающиеся развитием компрессионного и болевого синдрома различной степени выраженности и, как следствие, значительным снижением качества жизни [4–6].

До 80-х гг. прошлого века пациенты с метастазами в кости, в частности с поражением шейного отдела позвоночника (ШОП), были прикованы к постели и получали только симптоматическую терапию. В настоящее время благодаря совершенствованию анестезиологического пособия, разработке новых методик реконструкции и стабилизации костей позвоночника стало возможно оказывать этому контингенту пациентов паллиативную хирургическую помощь. Вышеизложенное позволило расширить показания к оперативным вмешательствам в вертебральной онкологии и тем самым улучшить качество жизни больных, увеличить сроки мобильности и продолжить специальное противоопухолевое лечение пациентам с опухолевым поражением позвоночника. Наряду с обширными хирургическими вмешательствами появляются и новые малоинвазивные методики лечения пациентов с опухолевым поражением позвоночника — вертебропластика [7–9]. Проведение последней, при соблюдении показаний, также позитивно влияет на улучшение ортопедического статуса этих больных.

В этой статье мы хотели привести опыт хирургического лечения пациентов с метастатическим поражением костей при угрозе или состоявшемся патологическом переломе с компрессией спинного мозга или без нее.

Материал и методы

За период с 2006 по 2014 гг. по поводу метастатического поражения позвоночника хирургическое лечение было выполнено 141 пациенту, из них 25 (18%) пациентам онкохирургическое

пособие выполнялось в связи с метастазами в ШОП. Мужчин было 10 (40%), женщин 15 (60%). Средний возраст пациентов составил 51 год (от 27 до 64).

Всем больным проводилось полное клиническое обследование по диагностическому алгоритму, включающему в себя оценку общего состояния пациента, степени костной и висцеральной диссеминации, неврологического статуса (по шкале Frankel), уровня качества жизни (по шкале Karnofski) и интенсивности болевого синдрома (по шкале Watkins). Дополнительно нами применялась прогностическая шкала Tokuhashi для определения ожидаемой продолжительности жизни пациентов [5–7].

Морфологические формы первичных опухолей и их локализация представлены в табл. 1.

Таблица 1. Морфологические формы первичной опухоли и их локализация
Table 1. Morphology of primary tumor and its localization

Первичная опухоль <i>Primary tumor</i>	n	%
Молочная железа <i>Breast</i>	5	20
Почка <i>Kidney</i>	3	12
Легкое <i>Lung</i>	3	12
Простата <i>Prostate</i>	1	4
Неустановленная первичная опухоль <i>Unknown primary</i>	1	4
Лимфома <i>Lymphoma</i>	2	8
Меланома <i>Melanoma</i>	2	8
Рак щитовидной железы <i>Thyroid carcinoma</i>	3	12
Рак толстой кишки <i>Colorectal carcinoma</i>	3	12
Саркомы мягких тканей <i>Soft tissue sarcoma</i>	2	8
Всего <i>Total</i>	25	100

Наиболее часто встречалось метастатическое поражение при раке молочной железы – 5 (20%), почки – 3 (12%), легкого – 3 (12%), толстой кишки – 3 (12%) и щитовидной железы – 3 (12%).

Солитарное поражение позвоночника было выявлено у 5 (20%) пациентов, единичное – у 6 (24%). Подавляющее большинство – 14 (56%) больных имели множественное поражение позвоночника. Висцеральные метастазы диагностированы у 11 (44%) пациентов, из них у 9 (36%) было множественное поражение внутренних органов.

Болевой синдром в ШОП был у большинства – 22 (88%) пациентов. У 11 (44%) больных появление болей в ШОП было первым признаком заболевания, а у 14 (56%) – метастатическое поражение позвоночника появилось после прогрессирования основного заболевания. Средняя продолжительность болевого синдрома в ШОП составила 3,9 месяца (от 0,5 до 12) от момента появления болей до хирургического лечения.

Угроза патологического перелома ШОП вследствие метастатического поражения выявлена у 10 пациентов, а состоявшийся патологический перелом – у 9 больных. Компрессия спинного мозга вследствие патологического перелома позвонка и/или наличия интраканального мягкотканного компонента была у 8 больных.

Неврологический дефицит, связанный с компрессией спинного мозга, имелся у всех 8 пациентов. Данные о степени неврологического дефицита больных представлены в табл. 2.

Оценка качества жизни пациентов определялась по шкале Karnofski. Ниже, в табл. 3, представлены данные до хирургического лечения.

Незначительное снижение качества жизни пациентов (Karnofski – 80–90%) отмечалось у 6 (24%) пациентов. Двенадцать (48%) больных до операции могли самостоятельно обслуживать себя (Karnofski – 60–70%). Семь (28%) пациентов нуждались в постоянной посторонней помощи (Karnofski <50%).

Клиника болевого синдрома в этой группе была представлена в табл. 4.

Болевой синдром значительной или умеренной степени выраженности (Watkins 3–4 балла) был у 6 (24%) больных. У 19 (76%) пациентов отмечались умеренные проявления болевого синдрома (Watkins 1–2 балла).

Открытые хирургические вмешательства на ШОП выполнены 12 (48%) пациентам, чрезкожная вертебралитика – 13 (52%) больным.

Открытые хирургические вмешательства выполнялись при солитарном метастатическом поражении, а также при наличии компрессии элементов спинного мозга. Корпорэктомию шейного позвонка с эндопротезированием раздвижным эндопротезом применили у 5 (20%) пациентов.

Эндопротезирование системой «MASH» и передним спондилодезом пластиной после корпорэктомии шейного позвонка выполнено у 2 пациентов (рис. 1).

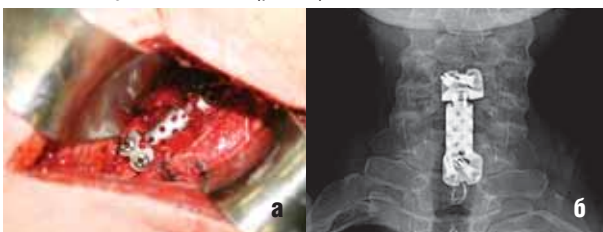


Рис. 1. Корпорэктомия C5 с замещением дефекта раздвижным эндопротезом тела позвонка: а – интраоперационная фотография, б – послеоперационный рентген шейного отдела позвоночника

Figure 1. Corpectomy C5 with leaf endoprosthesis of vertebra body: a – intraoperative X-ray, b – postoperative X-ray of cervical part of spinal column

Таблица 2. Степень неврологического дефицита у пациентов с метастатическими опухолями позвоночника по шкале Frankel
Table 2. Neurological deficiency grade in patients with metastases in spinal column (according to Frankel)

Степень неврологического дефицита Neurological deficiency grade	Frankel	n	%
Плегия Plegia	A	1	12
Выраженный парапарез Severe paraparesis	B	3	38
Умеренный парапарез Moderate paraparesis	C–D	4	50
Без неврологических нарушений No symptoms	E	0	0
Всего Total		8	100

Таблица 3. Оценка больных по шкале Karnofski до лечения
Table 3. Karnofski status before treatment

Описание статуса Status	Баллы Points	n	%
Практически здоров No symptoms	100	0	0
Минимальные симптомы Minimal symptoms	90	3	12
Нормальная активность, четкие симптомы Normal activity, evident symptoms	80	3	12
Ухаживает за собой, не может работать Assistance not required, not able to work	70	5	20
Не постоянно требует помощи Requires assistance sometimes	60	7	28
Нуждается в посторонней помощи Requires assistance	50	6	24
Глубокая инвалидность Deep physical disability	≤40	1	4
Всего Total		25	100

Таблица 4. Болевой синдром у пациентов с метастатическими опухолями позвоночника
Table 4. Pain syndrome in patients with spinal column metastases

Баллы (R. Watkins) Points (according to R. Watkins)	Количество больных Number of pts	%
0	0	0
1	4	16
2	15	60
3	5	20
4	1	4
Всего Total	25	100

Таблица 5. Динамика изменения неврологического статуса больных после хирургического лечения (по Frankel)
Table 5. Changes in neurological status after surgery (according to Frankel)

Неврологический статус neurological status	n	%
Улучшение Improvement	7	87,5
Без динамики No changes	1	12,5
Ухудшение Decrement	-	-
Всего Total	8	100

Корпорэктомия шейного позвонка с реконструкцией дефекта леофиллизированной трупной костью (аллографт) и передним спондилодезом пластиной применялась у 5 больных (рис. 2).

Малоинвазивные хирургические вмешательства выполнялись при множественном метастатическом поражении скелета и при отсутствии компрессии структур спинного мозга. Чрезкожная вертебропластика выполнена 13 (52%) пациентам (рис. 3–5).

У всех 13 пациентов вертебропластика выполнялась под местной анестезией, с навигацией контролем компьютерной томографии задне-боковым доступом (рис. 6, 7). После малоинвазивной операции пациенты были активизированы через 1–2 часа.

Результаты

Осложнений во время операции и в послеоперационном периоде зарегистрировано не было.

Улучшение неврологического статуса после хирургического лечения наступило у 7 (87,5%) из 8 пациентов с компрессией спинного мозга, не изменился неврологический дефицит у

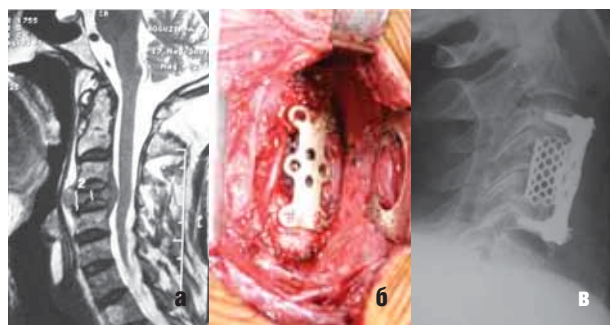


Рис. 2. Корпорэктомия C4 с замещением дефекта сетчатый эндопротезом тела позвонка системой «mesh». Спондилодез C3–C5 системой «Atlantis»; а – МРТ до операции, б – интраоперационная фотография, в – послеоперационный рентген шейного отдела позвоночника

Figure 2. Corporectomy C4 with cellular endoprosthesis of vertebra body with “MESH” system. Spondylosyndesis C3–5 with “Atlantis” system; a – MRI before surgery, b – intraoperative X-ray of cervical part of spinal column

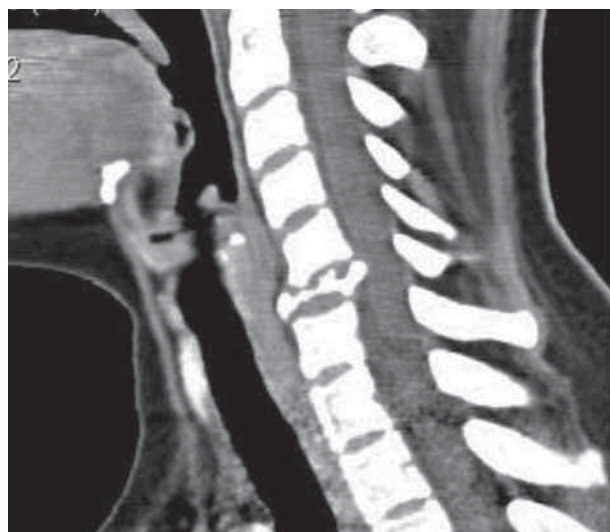


Рис. 3. Компьютерная томограмма шейного отдела: патологический перелом тела С6 позвонка с компрессией спинного мозга костными отломками

Figure 3. CT scans of cervical part of spinal column: pathological fracture of C6 body with spinal cord compression

Таблица 6. Динамика изменения качества жизни после хирургического лечения (по Karnofski)
Table 6. Changes in quality of life after surgery (Karnofski)

Качество жизни Quality of life	n	%
Улучшение Improvement	20	80
Без динамики No changes	5	20
Ухудшение Decrement	0	0
Всего Total	25	100

Таблица 7. Динамика изменения болевого синдрома после хирургического лечения (по Watkins)
Table 7. Changes in pain intensity after surgery (according to Watkins)

Болевой синдром Pain syndrome	n	%
Уменьшение Pain relief	21	84
Без динамики No changes	4	16
Усиление Increase	0	4
Всего Total	25	100

1 (12,5%) больного. Ухудшение неврологической симптоматики отмечено не было. Динамика изменения неврологического статуса представлена в табл. 5.

Динамика изменения качества жизни после хирургического лечения представлена в табл. 6.

Улучшение качества жизни после хирургического лечения наступило у 20 (80%) больных, ухудшения не было, у 5 (20%) пациентов качество жизни осталось прежним.

Динамика изменения болевого синдрома после хирургического лечения представлена в табл. 7.

Уменьшение болевого синдрома после хирургического лечения было отмечено у 21 (86%) больных, усиление болей отмечено не было, не изменилась интенсивность болевого синдрома у 4 (16%) пациентов.

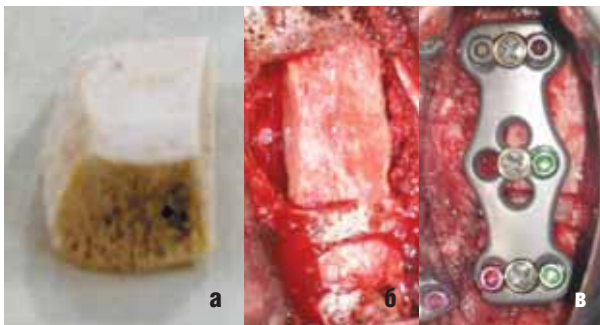


Рис. 4. а – вид сформированного трансплантата из лиофилизированной трупной кости человека, б – вид раны после замещения тела С6 позвонка аллографтом, в – вид раны после спондилодеза пластиной «Atlantis» с фиксацией установленного ранее аллогرافта двумя винтами

Figure 4. a – view of graft formed from freeze-dried cadaveric bone, b – view after C6 replacement with allograft, c – view after spondylosyndesis by “Atlantis” sheet with allograft fixation

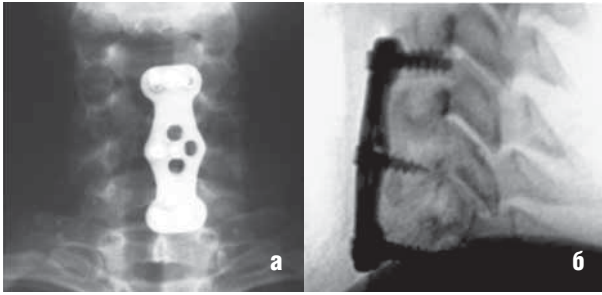


Рис. 5. Рентгенограммы шейного отдела позвоночника после операции: а – в прямой проекции, б – в боковой проекции. Выявлено оптимальное стояние трансплантата и накостной пластины. Отмечается консолидация трансплантата с телами С4 и С7

Figure 5. X-ray of cervical part of spinal column after column: a – frontal view, b – lateral view. Optimal disposition of graft and sheet detected. C6–C7 and graft consolidation provided

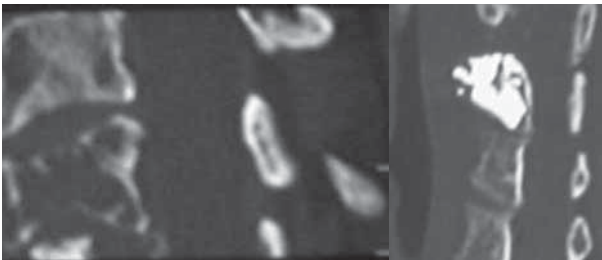

Рис. 6. Компьютерная томограмма шейного отдела – литический метастаз в тело С5 позвонка с патологический перелом: а – до вертебропластики, б – после вертебропластики

Figure 6. CT scans of cervical part of spinal column – lytic metastasis into C5 body with pathological fracture: a – before vertebroplasty, b – after vertebroplasty

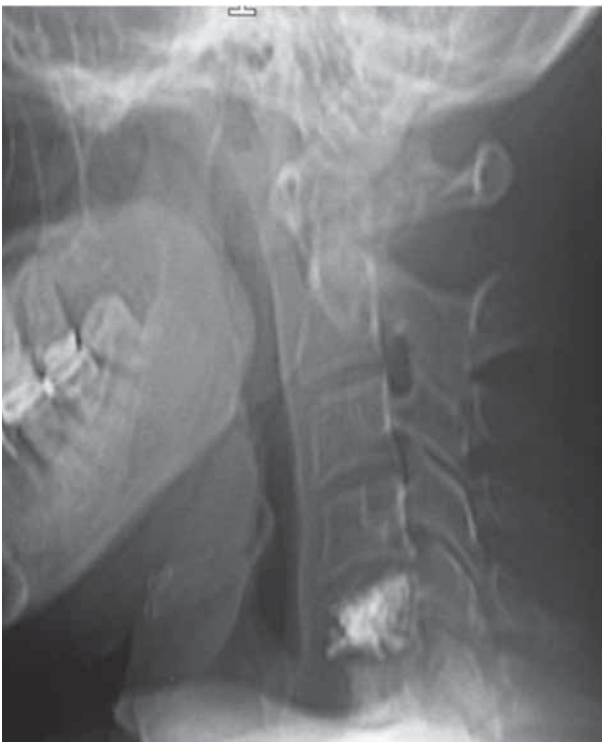

Рис. 7. Рентгенография шейного отдела позвоночника после вертебропластики С5 позвонка

Figure 7. X-ray of cervical part of spinal column after C5 vertebroplasty

Средний срок наблюдения за больными составил 16 месяцев (от 6 до 54). В процессе наблюдения 10 пациентов умерли от прогрессирования основного заболевания в сроки от 6 до 24 месяцев.

Обсуждение

Хирургическое лечение пациентов с метастатическим поражением ШОП связано с высоким риском интра- и/или послеоперационных осложнений, избежать которых позволяет правильный выбор тактики ведения больного и объема оперативного вмешательства [5].

При наличии множественного метастатического поражения без компрессии структур спинного мозга оправдано выполнение малоинвазивных вмешательств, таких как вертебропластика. Она позволяет предотвратить патологический перелом позвонка и в короткие сроки уменьшить болевой синдром [8, 9].

При солитарном опухолевом поражении позвоночника, а также при наличии компрессии спинного мозга оправдано выполнение открытых оперативных вмешательств в объеме корпорэктомии с различными видами замещения образовавшегося дефекта, направленных на удаление опухоли и декомпрессию спинного мозга [4].

Выводы

Хирургическое лечение пациентов с метастатическим поражением ШОП позволяет улучшить качество жизни у 80% больных, уменьшить боли у 86% и уменьшить неврологический дефицит у 87,5%.

Дальнейшая разработка и внедрение в онкохирургию новых методов реконструкций ШОП позволяет увеличить количество операций, направленных на улучшение качества жизни онкологических больных, и является неоспоримо актуальной и перспективной задачей.

ЛИТЕРАТУРА/REFERENCES

1. Tokuhashi Y., Matsuzaki H., Oda H., et al. A revised scoring system for preoperative evaluation of metastatic spine tumor prognosis. *Spine*. 2005;30(19):2186–91.
2. Ulmar B., Naumann U., Catalkaya S., et al. Prognosis scores of Tokuhashi and Tomita for patients with spinal metastases of renal cancer. *Ann. Surg. Oncol.* 2007;14(2):998–1004.
3. Riley L.H., Frassica D.A., Kostuik J.P., et al. Metastatic Disease to the Spine: Diagnosis and Treatment. *Instr. Course Lect.* 2000;49:471–7.
4. Shimony J.S., Gilula L.A., Zeller A.J., et al. Percutaneous Vertebroplasty for Malignant Compression Fractures with Epidural Involvement. *Radiology*. 2004;232(2):846–53.
5. Frankel H.L., Hancock D.O., Hyslop G. The value of postural reduction in the initial management of closed injuries of the spine with paraplegia and tetraplegia. *Paraplegia*. 1969;7:179–92.
6. Watkins R.G., Brien J.P.O., Jones D. Comparisons of preoperative and postoperative MMPI data in chronic back pain patient. *Spine*. 1986;11(4):385–90.
7. Tomita K., Kawahara N., Kobayashi T., et al. Surgical strategy for spinal metastases. *Spine*. 2001;26(3):298–306.
8. Patchell R.A., Tibbs P.A., Regine W.F., et al. Direct decompressive surgical resection in the treatment of spinal cord compression caused by metastatic cancer: a randomized trial. *Lancet*. 2005;36:643–8.
9. Grief J., Batchelor T. Metastatic neurologic complications of non-Hodgkin's lymphoma. *Curr. Oncol. Rep.* 2005;7(1):55–60.

РЕКОНСТРУКТИВНАЯ ХИРУРГИЯ ПАРАЛИЧА ГОРТАНИ И СОЧЕТАННОГО ГОРТАННО-ТРАХЕАЛЬНОГО СТЕНОЗА

RECONSTRUCTIVE SURGERY OF LARYNGEAL PARESIS AND ASSOCIATED LARYNGEAL AND TRACHEAL STENOSIS

А.И. Крюков, Е.А. Кирасирова, Н.В. Лафуткина, Р.Ф. Мамедов, О.К. Пиминиди

Научно-исследовательский клинический институт оториноларингологии им. Л.И. Свержевского, Москва

Контакты: Крюков Андрей Иванович – e-mail: lorcentr@mtu-net.ru

A.I. Kryukov, E.A. Kirasirova, N.V. Lafutkina, R.F. Mamedov, O.K. Piminidi

L.I. Sverzhevski scientific research clinical institute of otorhinolaryngology, Moscow

Contacts: Kryukov Andrei – e-mail: lorcentr@mtu-net.ru

В статье представлен опыт хирургического лечения сложной категории пациентов с двусторонним параличом гортани и гортанно-трахеальным стенозом (ГТС). Лечение таких пациентов является серьезной проблемой современной оториноларингологии и затрагивает ряд специальностей: оториноларингологию, эндокринологию, реаниматологию, экстренную хирургию. Это связано с тем, что в острой стадии заболевания, сопровождающиеся ГТС, несут прямую угрозу жизни больного и требуют принятия неотложных мер, а в хронической стадии больные с данной патологией нуждаются в специализированной высокотехнологичной хирургической помощи.

Ретроспективный анализ результатов лечения больных ГТС показал, что степень функционального восстановления поврежденных органов во многом зависит от характера и протяженности патологического процесса, длительности заболевания, сопутствующей патологии, имеющихся эндокринных нарушений, объема хирургического вмешательства при повреждении анатомических структур гортани и трахеи и послеоперационного мониторинга. Авторами разработан подход, основанный на современных методах диагностики и хирургического лечения, позволяющий повысить эффективность реконструктивных операций за счет сокращения длительности лечения и уменьшения кратности оперативных вмешательств. За период 2011–2014 гг. под наблюдением находился 161 больной с параличом гортани и сочетанным ГТС. Все пациенты были обследованы по схеме: полное клинико-лабораторное обследование, мульти-спиральная КТ верхних дыхательных путей с 3D-реконструкцией и виртуальной эндоскопией, эндоскопическое исследование гортани и трахеи с ультразвуковым сканированием и видеодокументированием, исследование функции внешнего дыхания, консультации смежных специалистов. По результатам комплексного обследования двусторонний паралич гортани был диагностирован у 69 (43%) больных, сочетанное повреждение гортани и трахеи – у 92 (57%).

Всем 69 больным с двусторонним параличом гортани была произведена ларингопластика в объеме односторонней миоаритеноидхордэктомии с латерофиксацией голосовой складки с предшествующей или одномоментной трахеостомией. Из 92 (57%) пациентов с сочетанным повреждением гортани и трахеи были прооперированы 78 больных, остальным 14 пациентам потребовалась консервативная терапия. Гортанно-трахеальная реконструкция с формированием межтрахеального или гортанно-трахеального анастомоза выполнена 14 больным с гортанно-трахеальной атрезией и диастазом гортани и трахеи от 3 до 5 см. Моделирование структур гортани и трахеи с использованием ауто- и аллотрансплантатов в ходе реконструкции гортанно-трахеального комплекса применено у 46 больных с сочетанным ГТС, 10 пациентам произведена трахеопластика с формированием ложа для постоянного функционального протезирования трахеи из-за невозможности радикального хирургического лечения по объективным показаниям.

Подчеркивается, что основным методом лечения больных с двусторонним параличом гортани и сочетанным ГТС является функциональная реконструктивная хирургия с дифференцированным подходом в зависимости от наличия факторов, влияющих на результат лечения. Современные методы исследования гортани и трахеи позволяют определить наличие, размер, структуру, расположение и взаимоотношение анатомических образований в зоне повреждения гортани и трахеи, определить оптимальную тактику лечения больных, объективно оценить эффективность проводимого лечения.

Ключевые слова: паралич гортани, гортанно-трахеальный стеноз, реконструктивная хирургия, мульти-спиральная компьютерная томография, имплантационные материалы, эндоскопическая хирургия

ABSTRACT

The authors present their experience of surgical treatment of rather complicated category of patients with bilateral laryngeal paresis and laryngeal-tracheal stenosis (LTS). The treatment of such patients has always been a problem of current otorhinolaryngology involving many specialties: endocrinology, resuscitation medicine, urgent surgery, etc., because disease in acute stage followed by LTS is life threatening and requires urgent treatment, while patients with chronic disease are in need for specialized high-technology surgery.

Retrospective analysis of treatment results of LTS patients showed that the rate of functional recovery of injured organs depends mostly on the character and the extent of pathological focus, disease duration, endocrine disorders, amplitude of surgery in case of laryngeal and tracheal structures injury, and postoperative monitoring. The authors developed the treatment protocol based on current methods of diagnostics and surgery and improving the reconstructive surgery efficacy due to treatment duration decrease and reducing the number of operations. From 2011 to 2014 one hundred and sixty one patients were under observation with laryngeal paresis and LTS. All patients were fully examined with laboratory tests applied; multispiral computed tomography of upper respiratory tract with 3-D reconstruction and virtual endoscopy, the studying of respiratory functions, endoscopy of larynx and trachea with ultrasound and video documentation, and the other specialists' consultations. As a result, bilateral laryngeal paresis was detected in 69 patients (43%), associated injuries of larynx and trachea – in 92 (57%). All 69 patients with bilateral laryngeal paresis underwent laryngoplasty (unilateral myoarthroidchordectomy with laterofixation of vocal cord with previous or immediate tracheostomy. From 92 patients with associated tracheal and laryngeal injuries 78 had surgeries; the reminders went through conservative treatment. Laryngo-tracheal reconstruction with intertracheal or laryngo-tracheal anastomosis formation was performed in 14 patients with atresia and laryngeal or tracheal diastasis from 3 to 5 cm. Larynx and trachea structures modelling with auto- and allotransplantation was applied in 46 patients with LTS while 10 patients had tracheoplasty with bed formation for permanent functional prosthesis because of radical surgery inability. It is stated that functional reconstructive surgery is the main treatment method for patients with bilateral laryngeal stenosis and LTS. Current methods of larynx and trachea diagnostics help to detect all the anatomical structures in injury zone, their number, volume, and location, to define the optimal treatment tactics and to evaluate its efficacy. In order to detect early complications in time and to initiate all necessary urgent measures, the patients should remain under experienced medical staff observation within the first 12 hours after thyroid surgery.

Key words: laryngeal paresis, laryngo-tracheal stenosis, reconstructive surgery, multispiral computed tomography, implantation materials, endoscopic surgery

Лечение больных с гортанно-трахеальным стенозом (ГТС) является серьезной проблемой современной оториноларингологии и затрагивает ряд специальностей: оториноларингологию, эндокринологию, реаниматологию, экстренную хирургию. Это связано с тем, что в острой стадии заболевания, сопровождающиеся стенозом гортани, несут прямую угрозу жизни больного и требуют принятия неотложных мер, а в хронической стадии больные с данной патологией нуждаются в специализированной высокотехнологичной хирургической помощи.

Для реабилитации данной категории пациентов требуется выполнение ряда условий, включая: наличие обученного медицинского персонала, техническое обеспечения всех этапов реконструктивных операций, возможность послеоперационного наблюдения больных.

Несмотря на успехи гортанно-трахеальной хирургии, число больных ГТС растет и не имеет тенденции к снижению [6, 9, 12, 16, 19, 21]. По статистике наиболее частыми причинами развития рубцового стеноза ГТС являются: интубационная и ятрогенная травма гортани и трахеи, комбинированная травма позвоночника и гортанно-трахеального комплекса с повреждением хрящей гортани и трахеи, термоингаляционная и химическая травма дыхательных путей. Все большую роль в патогенезе стеноза верхних дыхательных путей играют системная и очаговая воспалительная и вирусная инфекция, нисходящая инфекция из ротоглотки и гортаноглотки, опухольные заболевания гортани, трахеи, щитовидной железы (ЩЖ) [14, 17, 23]. Заболевания ЩЖ, требующие хирургического лечения, являются основной причиной нарушений иннервации гортани в виде парезов и параличей. Наиболее частой причиной нарушения иннервации гортани, приводящей к развитию ее паралитического стеноза, является струмаэтомия [15, 22]. Рядом авторов [3, 22] отмечено, что патология гортани той или иной степени тяжести диагностируется в послеоперационном периоде у 65% больных, перенесших операции на ЩЖ. В последние годы отмечен рост числа больных с парезом и параличом гортани (ПГ) после операций на сердце и магистральных сосудах шеи [3, 5]. Разнообразие этиологических моментов требует мультидисциплинарного под-

хода к реабилитации пациентов с ГТС. Лечение больных с ПГ и сочетанным ГТС относится к компетенции отоларингологов и входит в перечень высокотехнологичных методов лечения [1, 8, 20].

Ретроспективный анализ результатов лечения больных ГТС показал, что степень функционального восстановления поврежденных органов во многом зависит от характера и протяженности патологического процесса, длительности заболевания, сопутствующей патологии, имеющихся эндокринных нарушений, объема хирургического вмешательства при повреждении анатомических структур гортани и трахеи и послеоперационного мониторинга [2, 7, 10, 11, 13, 18].

Для повышения эффективности лечения мы использовали алгоритм комплексного обследования и лечения пациентов с ПГ и сочетанным ГТС, включающий несколько этапов:

Первый этап – диагностика характера патологического процесса, локализации, уровня и протяженности стеноза включает клиническое обследование, мультиспиральную компьютерную томографию (МСКТ) с 3D-реконструкцией, виртуальную бронхоскопию, эндоскопическую и лабораторную диагностику.

МСКТ является современным методом лучевой диагностики, позволяющим получить послойное изображение любой области человека толщиной среза от 0,5 мм, оценить состояние исследуемых органов и тканей, локализацию и распространенность патологического процесса.

Исследование заключается в одновременном непрерывном вращении рентгеновской трубки вокруг тела пациента и непрерывным поступательным движением стола с пациентом вдоль продольной оси сканирования. КТ дает изображения в нескольких плоскостях: аксиальной, сагиттальной и фронтальной. Различная плотность тканей позволяет получить объемные изображения внутренних структур исследуемого объекта. Трехмерные реконструкции дают наглядную картину пространственного расположения структур, повышают распознавание диагностически значимых деталей, необходимых при планировании операций. Виртуальная эндоскопия разработана и используется для получения изображений полых органов. В отличие от традиционной эндоскопии, виртуальная эндоскопия позволяет видеть на экране монитора как внутреннюю, так и наружную

поверхность полых органов. Использование различных методов реконструкции позволяет существенно повысить информативность полученных данных, в т. ч. за счет наглядности пространственного расположения исследуемых тканей.

Второй этап – планирование объема оперативного вмешательства по результатам обследования.

Третий этап – собственно реконструктивная операция, функциональное протезирование дыхательных путей, обеспечивающее разделительную, дыхательную и голосовую функции.

Четвертый этап – послеоперационный мониторинг, эндоскопическая коррекция сформированных гортанно-трахеальных структур, динамическое наблюдение.

Материал и методы

За период 2011–2014 гг. под нашим наблюдением находился 161 больной с ПГ и сочетанным ГТС.

Все пациенты были обследованы по схеме: полное клинико-лабораторное обследование, МСКТ верхних дыхательных путей с 3D-реконструкцией и виртуальной эндоскопией, эндоскопическое исследование гортани и трахеи с ультразвуковым сканированием и видеодокументированием, исследование функции внешнего дыхания, консультации смежных специалистов.

Сопоставляя данные МСКТ, клиническую картину заболевания, лабораторные показатели и данные эндоскопического исследования, мы получали объективную оценку патологического процесса, на основе которой составляли план оперативного вмешательства.

По результатам комплексного обследования двусторонний ПГ был диагностирован у 69 (43%) больных, сочетанное повреждение гортани и трахеи – у 92 (57%). Из этого числа больных острая массивная травма гортанно-трахеального комплекса диагностирована у 8 пациентов, сочетанный стеноз гортани и шейного отдела трахеи – у 53, стеноз гортани, шейного и грудного отделов трахеи – у 31 больного. По срочным показаниям госпитализировано 18 пациентов, 143 пациента госпитализированы в плановом порядке.

Из 92 (57%) пациентов с сочетанным повреждением гортани и трахеи прооперировано 78 больных, остальным 14 пациентам потребовалась консервативная терапия, смена и подбор трахеостомических трубок, эндоскопическое лечение с удалением грануляционной ткани и местным воздействием на слизистую оболочку гортани и трахеи, динамическое наблюдение вне стационара. Все пациенты с двусторонним ПГ были оперированы в плановом порядке.

Хирургическое лечение больных с двусторонним ПГ

Для оперативного лечения в плановом порядке госпитализировано 69 (43%) больных с двусторонним ПГ, в т. ч. 67 женщин и 2 мужчин. В подавляющем большинстве случаев (65 больных) причиной двустороннего ПГ было вмешательство на ЩЖ – струмэктомия, у 4 больных этиология паралича не установлена. Все пациенты поступили для оперативного лечения после полного клинического обследования. Помимо стандартных методов обследования мы применили узкоспектральное исследование и эндотрахеальное ультразвуковое исследование с целью планирования операционного доступа и объема операции, особенно у больных, ранее оперированных по поводу загрудинных образований ЩЖ и пациентов с рубцовым стенозом трахеи шейно-грудной локализации. Противопоказаниями для операции являлись невозможность проведения эндотрахеального наркоза и старческий возраст.

Всем 69 больным с двусторонним ПГ была произведена ларингопластика в объеме односторонней миоаритеноидхор-

дэктомии с латерофиксацией голосовой складки с предшествующей или одномоментной трахеостомией.

В зависимости от этиологии заболевания, длительности паралича, возраста больного, конституциональных особенностей и сопутствующей патологии нами применялась различная тактика лечения:

- одномоментная операция – трахеостомия и ларингопластика была выполнена 18 пациентам с длительностью ПГ от 6 месяцев до двух лет. Возрастная категория – лица молодого и среднего возраста без сопутствующих заболеваний;
- отсроченная пластическая операция выполнена большей части больных – 36 пациентам старшего возраста (≥ 50 лет) с длительностью ПГ более 2 лет, эндокринными нарушениями или ранним периодом после струмэктомии. Из 36 больных этой подгруппы у 20 пациентов трахеостома была наложена на догоспитальном этапе, эти лица нуждались в консервативном лечении, 16 больным трахеостома выполнена первым этапом, а ларингопластика – через 2–4 месяца. За это время происходила адаптация к трахеостомической трубке и медикаментозная коррекция эндокринных нарушений;
- третьей подгруппе, состоявшей из 15 больных, были необходимы более длительный период для адаптации к трахеальному стенту, динамический мониторинг, консервативная терапия сопутствующей патологии и коррекция эндокринных нарушений. В эту подгруппу вошли пациенты с длительностью заболевания ≥ 3 лет, длительным хроническим канюленосительством и сочетанными повреждениями гортани и трахеи, вызванными неадекватным протезированием трахеи на догоспитальном этапе.

При проведении ларинготрахеопластики с односторонней миоаритеноидхордэктомией и латерофиксацией противоположной голосовой складки мы, как правило, удаляли правую голосовую складку: это было вызвано тем, что манипуляции слева сопряжены с опасностью повреждения пищеводной стенки, особенно при повторных вмешательствах у ранее оперированных больных.

Ларингопластика включала следующие этапы:

1. скелетирование передней стенки гортани, рассечение дуги перстневидного хряща и 2/3 щитовидного хряща;
2. окаймляющий разрез серповидным скальпелем слизистой оболочки в зоне черпаловидного хряща и щадящее выделение его вместе с частью голосовой складки под контролем операционной оптики;
3. закрытие дефекта слизистой оболочки гортани в зоне операции перемещенным слизистым лоскутом из вестибулярного отдела гортани, фиксацию оставшейся части голосовой складки к боковой поверхности щитовидного хряща на стороне операции атравматическим швом;
4. установку в сформированный просвет гортани obturatora из прессованной микропористой губки из оксидцеллюлозы с гемостатическим компонентом сроком на 3–5 суток;
5. послойное ушивание передней стенки гортани атравматическим швом;
6. формирование трахеостомы и установка в просвет трахеи трахеостомической трубки из термопластического материала необходимого диаметра.

В послеоперационном периоде все пациенты получали антибактериальные препараты, гормональные препараты и симптоматическое лечение, направленное на минимизацию болевого синдрома и послеоперационного воспаления. Как правило, obturatora из гортани удаляли на 5-е сутки после операции, трахеостомическая канюля удалялась к моменту выписки больных из стационара на 10–14-е сутки после операции (рис. 1).

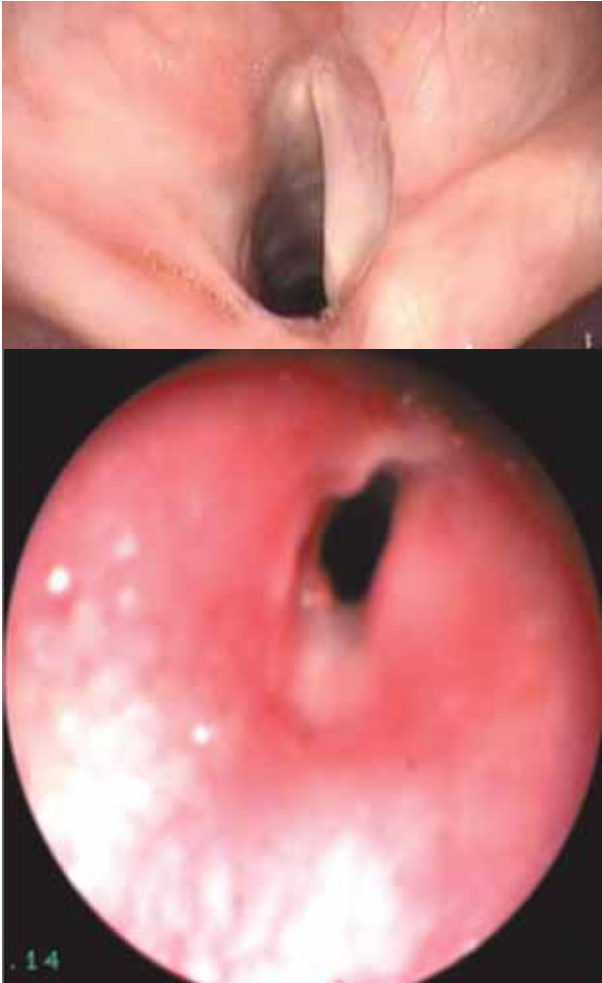


Рис. 1. Эндоскопия гортани после ларингопластики, удалена правая голосовая складка

Figure 1. Endophotograph of larynx after laryngoplasty, right vocal cord removed

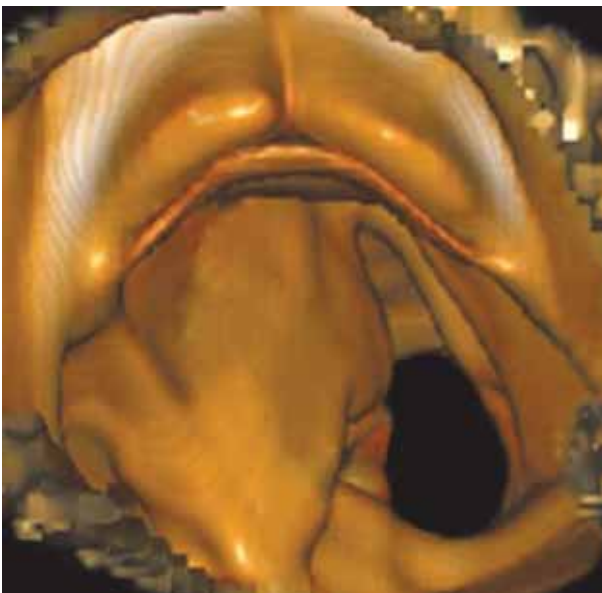


Рис. 2. Компьютерная томограмма травмы гортани с трехмерной реконструкцией: гематома правой половины гортани с разрывом голосовой складки

Figure 2. CT scan of traumatized larynx, 3-D reconstruction: hematoma of right laryngeal part with vocal cord rupture

Хирургическое лечение больных с сочетанным ГТС

Из 78 больных, пролеченных по поводу сочетанного повреждения гортани и трахеи, 8 пациентов оперированы в первые сутки после получения массивной травмы передней поверхности шеи с множественными повреждениями мягких тканей и хрящей гортани и трахеи. У двух пациентов при обследовании выявлена сочетанная травма гортани, трахеи и пищевода. Реконструкцию повреждений хрящевого скелета производили на основе МСКТ-исследования с реконструкцией (рис. 2). Горланно-трахеальная реконструкция с формированием межтрахеального или горланно-трахеального анастомоза выполнена 14 больным с горланно-трахеальной атрезией и диастазом гортани и трахеи от 3 до 5 см.

Моделирование структур гортани и трахеи с использованием ауто- и аллотрансплантатов в ходе реконструкции горланно-трахеального комплекса применено у 46 больных с сочетанным ГТС, 10 пациентам произведена трахеопластика с формированием ложа для постоянного функционального протезирования трахеи из-за невозможности радикального хирургического лечения по объективным показаниям.

Комплекс лечебных мероприятий при ГТС состоял из ряда последовательных действий.

1-й этап – горланно-трахеальная реконструкция с формированием структур гортани и трахеи с помощью имплантационных материалов. Если 8 пациентам с острой массивной травмой смещенные и деформированные структуры гортани и трахеи восстанавливали за счет собственных тканей, приводя их в соответствие с анатомическим строением, то 60 пациентам с деструкцией хрящевых структур в ходе реконструктивной операции каркас гортани и трахеи был сформирован за счет имплантационных материалов. В качестве последних мы использовали аллохрящ, аллофасцию и трахеальный трансплантат, с помощью которого формировалась в основном передняя стенка гортани и шейного отдела трахеи. Трансплантат укладывался на мышечно-слизистый или опрокинутый кожный лоскут и фиксировался атравматическим швом (рис. 3-5).

2-й этап – функциональное протезирование съемными трахеостомическими или Т-образными трубками, обеспечивающими дыхательную и голосовую функцию. В послеоперационном периоде при помощи протезирования формировались структуры гортани и шейного отдела трахеи. Горланно-трахеальный стент менялся по мере необходимости сначала 1 раз в 4–5 дней, затем через день и затем использовались съемные трахеальные стенты «день-ночь». Восстановление дыхания через естественные пути являлось важным положительным фактором в реабилитации функций гортани (дыхательной, разделительной, голосовой) и больного в целом.

3-й этап – послеоперационная эндоскопическая коррекция сформированных горланно-трахеальных структур, эндоскопическое удаление фибрина, грануляционной ткани, доставка к зоне операции лекарственных препаратов для управляемой репарации тканей – все это осуществлялось ежедневно в ходе перевязки в том объеме, который было необходимо (рис. 6).

4-й этап – динамический послеоперационный эндоскопический мониторинг осуществлялся после выписки больного из стационара с периодичностью 1 раз в неделю, 1 раз в 2–3 недели и 1 раз в месяц в течение полугода.

Результаты и обсуждение

Из 69 оперированных больных с двусторонним ПГ деканюлированы 67 больных, 2 пациентки не деканюлированы с связи с объек-

тивными причинами – затруднением дыхания через естественные пути, функциональной несостоятельностью оперированной гортани.

Деканюляция больных с двусторонним ПГ после пластики гортани в среднем производилась через 10–15 дней после операции.

Анализ результатов лечения больных 1-й подгруппы с одномоментной трахеостомией и пластикой гортани, показал, что деканюляция осуществлялась на 10–14-е сутки после операции, однако впоследствии был затруднен контроль за ростом грануляционной ткани в зоне операции.

У больных 2-й подгруппы при сформированной трахеостоме период адаптации в послеоперационном периоде проходил легче и более благоприятно. Деканюляция производилась отсрочено, через более длительный период, однако визуальный контроль за состоянием тканей в зоне операции легко осуществлялся через трахеостому.

В 3-й подгруппе оперированы пациенты с длительностью заболевания более 3 лет и сопутствующей патологией. Им требовался более долгий период реабилитации: от 2 до 6 месяцев, при этом трахеостомическая трубка устанавливалась только на

ночь, а в дневное время пациенты дышали через естественные пути и занимались дыхательной гимнастикой.

Контрольный эндоскопический осмотр проводился больным в течение первого месяца каждую неделю, в последующем – один раз в месяц в течение полугода. Полный реабилитационный период в среднем занимал 2–4 месяца.

Из 78 пациентов, оперированных по поводу повреждений гортани и трахеи различной этиологии 8 больных с острой травмой гортанно-трахеального комплекса, оперированные в первые сутки после получения травмы, были деканюлированы спустя 1–3 месяца после операции с полным функциональным восстановлением и оставались под амбулаторным наблюдением в течение года. Из 14 пациентов, оперированных по поводу гортанно-трахеальной атрезии, которым произведено восстановление каркаса гортанно-трахеального комплекса за счет алломатериалов, деканюлированы 12 больных, 2 пациента частично реабилитированы из-за наличия тяжелой соматической патологии. Восстановлены дыхательная функция и структурный компонент поврежденных органов у 78% больных со стенозом гортани и шейного отделов трахеи, длительность лечения составила от 1 года до 3 лет. У всех больных с сочетанным стенозом гортани, шейного и грудного отделов трахеи дыхательная и голосовая функции восстановлены в ходе реконструктивной операции, однако процент полной реабилитации в этой группе больных оказался ниже, чем в остальных подгруппах, вследствие необходимости длительного протезирования грудного отдела трахеи.

Таким образом, дифференцированный подход к лечению пациентов с параличом гортани и гортанно-трахеальными повреждениями различной этиологии позволил реабилитировать большинство пролеченных больных в короткие сроки и с хорошими функциональными показателями.

Выводы

Больные с ГТС составляют 7,7% всех оториноларингологических больных, эта статистика имеет тенденцию к росту.

Основным методом лечения больных с двусторонним ПГ и сочетанным ГТС является функциональная реконструктивная

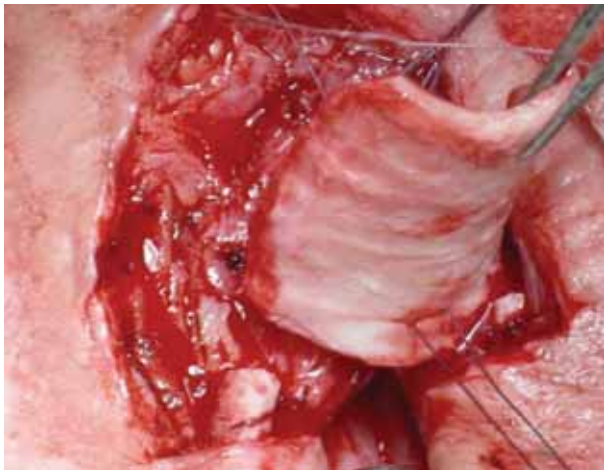


Рис. 3. Использование трахеального аллотрансплантата в гортанно-трахеальной реконструкции

Figure 3. Tracheal allotransplant application during laryngeal-tracheal reconstruction

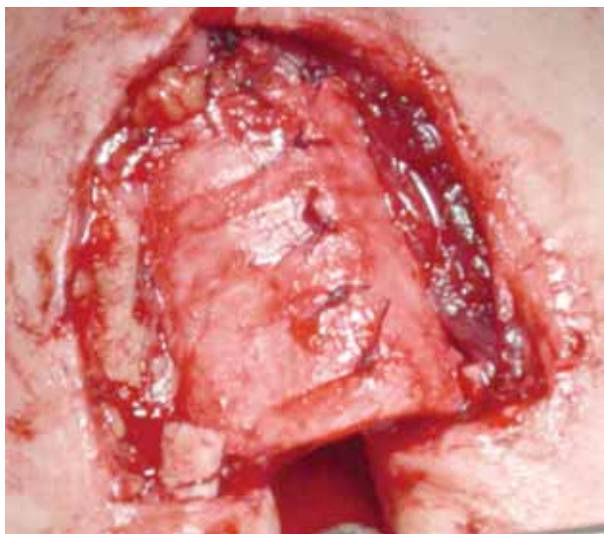


Рис. 4. Использование трахеального аллотрансплантата в гортанно-трахеальной реконструкции

Figure 4. Tracheal allotransplant application during laryngeal-tracheal reconstruction

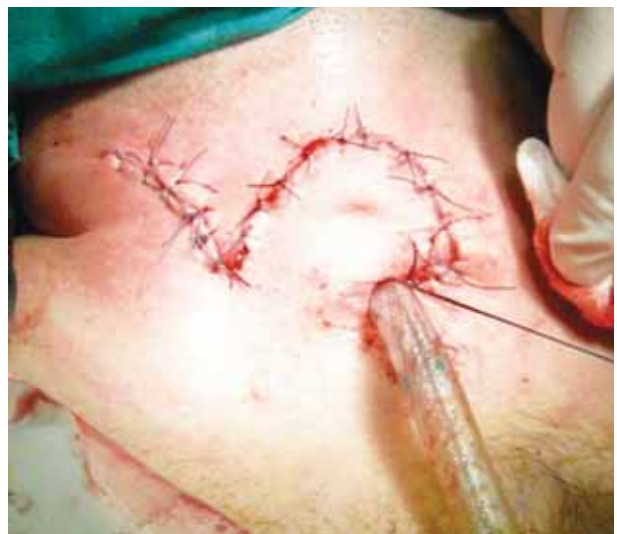

Рис. 5. Послеоперационная рана после реконструктивной операции при гортанно-трахеальном стенозе

Figure 5. Postoperative raphe after reconstructive surgery of laryngeal-tracheal stenosis

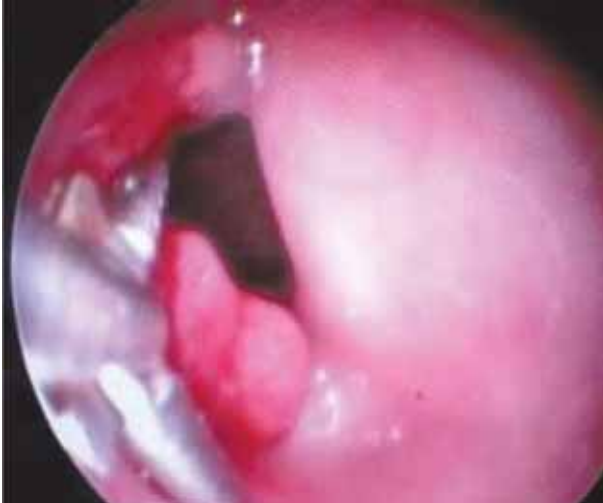


Рис. 6. Эндософото удаления грануляции подскладочного отдела гортани эндоскопическим методом

Figure 6. Endophotograph of granulation tissue removal from lower part of larynx via endoscopy

хирургия с дифференцированным подходом в зависимости от наличия факторов, влияющих на результат лечения.

Современные методы исследования гортани и трахеи позволяют определить наличие, размер, структуру, расположение и взаимоотношение анатомических образований в зоне повреждения гортани и трахеи, определить оптимальную тактику лечения больших, объективно оценить эффективность проводимого лечения.

Результаты хирургической реконструкции тесно связаны с алгоритмом до- и послеоперационного ведения больных, применением современных, физиологичных гортанно-трахеальных протезов и необходимой консервативной терапии.

ЛИТЕРАТУРА/REFERENCES

1. Богомилский М.Р., Разумовский А.Ю., Рачков В.Е. Ларингопластика в лечении рубцовых стенозов гортани у детей. *Материалы Российской конференции отоларингологов*. М., 2003. С. 199–200. Bogomilski M.R., Razumovski A.Yu., Rachkov V.E. *Laryngoplasty in the treatment of cicatricial stenosis of larynx in children. Materials of Russian conference of otolaryngologists*. M., 2003. S. 199–200
2. Воронов С.А., Пюрова Л.П., Ешмуратов Т.Ш. Хирургическая коррекция стенозов гортани и шейного отдела трахеи. 3-я Московская международная конференция по торакальной хирургии. 2005. С. 15–8. Voronov S.A., Pyurova L.P., Eshmuratov T.Sh. *Surgical correction of laryngeal and tracheal stenosis. 3rd Moscow international conference on thoracic surgery*. 2005. P. 15–8.
3. Горбунов В.А. Реконструктивная хирургия поврежденной гортани и шейного отдела трахеи. Дис... докт. мед. наук. М., 1999. 145 с. Gorbunov V.A., *Reconstructive surgery of injuries in larynx and cervical part of trachea. Diss.doc. med.sci*. M., 1999. 145 p.
4. Гринцов А.Г., Сташенко А.Д., Ивон Ю.И. Хирургическое лечение и профилактика постинтубационных посттрахеостомических стенозов трахеи. 3-я Московская международная конференция по торакальной хирургии. 2005. С. 32–5. Grintsov A.G., Stashenko A.D., Ivon Yu.I. *Surgical treatment and prophylactics of postintubation posttracheostomy tracheal stenosis. 3rd Moscow international conference on thoracic surgery*. 2005. P. 32–5.
5. Козлов К.К., Коржук М.С., Косенок В.К. и др. Лечение больных со стенозами трахеи. *Грудная и сердечно-сосудистая хирургия*. 2002;5:50–3. Kozlov K.K., Korzhuk M.S., Kosenok V.K., etc. *Tracheal stenosis treatment. Thoracic and cardiovascular surgery*. 2002;5:50–3.
6. Кубышкин С.И., Горбунов В.А., Пышный Д.В. Хондроперихондрит как определяющий фактор механизм патогенеза деформаций скелета гортани и трахеи. *Материалы V Всероссийской конференции оториноларингологов, ВОРЛ*. 2006;5:330–1. Kubyskhin S.I., Gorbunov V.A., Pyshnyi D.V. *Chondroperichondritis as the defining factor in pathogenesis of larynx and trachea deformations. Materials of V Russian conference of otolaryngologists*. 2006;5:330–1.
7. Мосин И.В., Сангинов А.Б., Бажанов А.А. Комплексное лечение протяженных рубцовых стенозов верхней трети трахеи. *Лечащий врач*. 2011;2:37–9. Mosin I.V., Sanginov A.B., Bazhanov A.A. *Complex treatment of extended cicatricial stenosis of upper third of trachea. Doctor*. 2011;2:37–9.
8. Паршин В.Д., Гудовский Л.М., Русаков М.А. Лечение рубцовых стенозов трахеи. *Хирургия*. 2002;3:25–32. Parshin V.D., Gudovski L.M., Rusakov M.A. *Cicatricial tracheal stenosis treatment. Surgery*. 2002;3:25–32.
9. Перельман М.И. Рубцовый стеноз трахеи, профилактика и лечение. *Тез. Рос. Научн.-практ. конф. «Профилактика, диагностика и лечение рубцовых стенозов трахеи»*. М., 1999. С. 3–4. Perelman M.I. *Cicatricial tracheal stenosis, prophylactics and treatment. Abstr. Pus.sci.pract.conf*. M., 1999. P. 3–4.
10. Тозик В.Т., Меженин А.В. 3ds Max 9: трехмерное моделирование и анимация. СПб., 2007. 1056 с. Tozik V.T., Mezhenin A.V. *3ds Max 9: 3-D modelling and animation*. SPb., 2007. 1056 p.
11. Хоружик С.А., Михайлов А.Н. Основы КТ-визуализации. Часть 1. Просмотр и количественная оценка изображений. *Радиология – практика*. 2011;3:62–75. Khoruzhik S.A., Mikhailov A.N. *Basis of CT visualization. Part 1. Viewing and quantitative evaluation of images. Radiology-practice* 2011;3:62-75.
12. Anton-Pacheco J.L., Cano I., Garcia A., et al. Patterns of management of congenital tracheal stenosis. *J. Pediatr. Surg*. 2003;38(10):1452–8.
13. Jordá C., Peñalver J.C., Escrivá J., et al. Balloon Dilatation of the Trachea as Treatment for Idiopathic Laryngotracheal Stenosis. *Arch. Bronconeumol*. 2007;43(12):692–4.
14. Chen C.Y., Tsao P.N., Chou H.C., et al. Esophageal atresia associated with tracheal stenosis and right lung agenesis: report of one case. *Acta Paediatr. Taiwan*. 2002;43(6):348–50.
15. Robertson M.L., Steward D.L., Gluckman J.L., et al. Continuous laryngeal nerve integrity monitoring during thyroidectomy: does it reduce risk of injury? *Otolaryngol. Head Neck Surg*. 2004;131(5):596–600.
16. Grillo H.C., Mathisen D.J., Ashiku S.K., et al. Successful treatment of idiopathic laryngotracheal stenosis by resection and primary anastomosis. *Ann. Otol. Rhinol. Laryngol*. 2003;112(9):798–800.
17. Griffiths J., Barber V.S., Morgan L., et al. Systematic review and meta-analysis of studies of the timing of tracheostomy in adult patients undergoing artificial ventilation. *BMJ*. 2005;28:14–9.
18. Hautefort C., Teissier N., Viala P. Balloon Dilation Laryngoplasty for Subglottic Stenosis in Children Eight Years' Experience. *Arch. Otolaryngol. Head Neck Surg*. 2012;138(3):235–40.
19. Koitschev A., Graumueller S., Zenner H.P., et al. Tracheal stenosis and obliteration above the tracheostoma after percutaneous dilational tracheostomy. *Crit. Care Med*. 2003;31(5):1574–6.
20. Monnier P., Lang F., Savary M. Traitement des stenoses sous-glottiques de l'enfant par resection crico-tracheale. *Ann. Otolaryngologie*. 2001;118(5):299–305.
21. Pata Y.S., Akbas Y., Unal M., et al. Prevention of laryngotracheal stenosis with carnitine after tracheotomy: an experimental study on rats. *Int. J. Pediatr. Otorhinolaryngol*. 2003;67(8):881–8.
22. Procacciantè F., Picozzi P., Pacifici M., et al. Palpatory method used to identify the recurrent laryngeal nerve during thyroidectomy. *World J. Surg*. 2001;25(2):252–3.
23. Wain J.C. Postintubation tracheal stenosis. *Chest Surg. Clin. N. Am*. 2003;13(2):231–46.

ИНСТРУКЦИЯ ДЛЯ АВТОРОВ

Рукопись статьи должна быть предоставлена в 2 экземплярах, напечатанной стандартным шрифтом 14 через 1,5 интервала на одной стороне белой бумаги размером А4 (210 x 295 мм) с полями в 2,5 см по обе стороны текста.

Рукопись статьи должна включать:

- | | |
|------------------------|------------------------|
| 1) титульный лист; | 7) обсуждение; |
| 2) резюме; | 8) таблицы; |
| 3) ключевые слова; | 9) подписи к рисункам; |
| 4) введение; | 10) иллюстрации; |
| 5) материалы и методы; | 11) библиографию. |
| 6) результаты; | |

Страницы должны быть пронумерованы.

Все материалы предоставляются также на электронном носителе и обязательно дублируются по электронной почте h&n@bionika-media.ru

В рукописи должно быть официальное направление учреждения, в котором проведена работа. На первой странице статьи должны быть виза и подпись научного руководителя, заверенная круглой печатью учреждения. На последней — подписи всех авторов, что дает право на ее публикацию в журнале и размещение на сайте издательства.

ТИТУЛЬНЫЙ ЛИСТ ДОЛЖЕН СОДЕРЖАТЬ:

- 1) название статьи, которое должно быть информативным и достаточно кратким;
- 2) инициалы и фамилии авторов;
- 3) полное название учреждения и отдела (кафедры, лаборатории), в котором выполнялась работа;
- 4) фамилию, имя, отчество, полный почтовый адрес и e-mail, номер телефона и факса автора, ответственного за контакты с редакцией.

РЕЗЮМЕ

Объем резюме должен быть расширенным и содержать не менее 700 слов. Здесь же пишутся «ключевые слова» (от 5 до 10 слов), способствующие индексированию статьи в информационно-поисковых системах.

ТЕКСТ

Объем оригинальной статьи, как правило, не должен превышать 9 машинописных страниц, кратких сообщений и заметок из практики – 3–4 стр.

Объем лекций и обзоров не должен превышать 12 стр.

Оригинальные статьи должны иметь следующую структуру:

Введение. В нем формулируется цель и необходимость проведения исследования, кратко освещается состояние вопроса со ссылками на наиболее значимые публикации.

Материал и методы. Приводятся количественные и качественные характеристики больных (обследованных), а также упоминаются все методы исследований, применявшихся в работе, включая методы статистической обработки данных. При упоминании аппаратуры и новых лекарств в скобках указываются производитель и страна, где он находится.

Результаты. Их следует предоставлять в логической последовательности в тексте, таблицах и на рисунках. В тексте не следует повторять все данные из таблиц и рисунков. Надо упоминать только наиболее важные из них. В рисунках не следует дублировать данные, приведенные в таблицах. Подписи к рисункам и описание деталей на них под соответствующей нумерацией надо предоставлять на отдельной странице. Величины измерений должны соответствовать Международной системе единиц (СИ).

Обсуждение. Надо выделять новые и важные аспекты результатов своего исследования и по возможности сопоставлять их с данными других исследователей. Не следует повторять сведения, уже приведенные в разделе «Введение», и подробные данные из раздела «Результаты». В обсуждение можно включить обоснованные рекомендации и краткое заключение.

Таблицы. Каждая таблица должна иметь название и порядковый номер соответственно первому упоминанию ее в тексте. Каждый столбец в таблице должен иметь краткий заголовок (можно использовать аббревиатуры). Все разъяснения, включая расшифровку аббревиатур, надо размещать в сносках. Указывайте статистические методы, использованные для представления вариабельности данных и достоверности различий.

Подписи к иллюстрациям. Нумерация дается арабскими цифрами соответственно номерам рисунков. Подпись к каждому рисунку состоит из его названия и «легенды» (объяснения частей рисунка, символов, стрелок и других его деталей). В подписях к микрофотографиям надо указывать степень увеличения.

Иллюстрации. Формат файла рисунка tiff или jpeg, расширение 300 dpi.

Библиография (список литературы). В списке все работы перечисляются в порядке цитирования (ссылок на них в тексте), а не по алфавиту фамилий первых авторов. При упоминании отдельных фамилий авторов в тексте им должны предшествовать инициалы (фамилии иностранных авторов приводятся в оригинальной транскрипции). В тексте статьи библиографические ссылки даются арабскими цифрами в квадратных скобках.

В библиографическом описании книги (после ее названия) приводятся город (где она издана), после двоеточия – название издательства, после точки с запятой – год издания. Если ссылка дается на главу из книги, сначала упоминаются авторы и название главы, после точки с заглавной буквы ставится «В»: ("in") и фамилия(и) автора(ов) или выступающего в его качестве редактора, затем название книги и ее выходные данные.

В библиографическом описании статьи из журнала (после ее названия) приводится сокращенное название журнала и год издания (между ними знак препинания не ставится), затем после точки с запятой – номер отечественного журнала (для иностранных журналов номер тома, в скобках номер журнала), после двоеточия помещаются цифры первой и последней (через тире) страниц.

При написании литературного обзора количество источников должно быть не менее 15, из них более 50 % содержать ссылки на зарубежный опыт.

Редколлегия оставляет за собой право сокращать и редактировать статьи.

Статьи, ранее опубликованные или направленные в другой журнал или сборник, присылать нельзя.

Статьи, оформленные не в соответствии с указанными правилами, возвращаются авторам без рассмотрения.

ЛЕЧЕНИЕ КСЕРОСТОМИИ У БОЛЬНЫХ РАКОМ ГОЛОВЫ И ШЕИ

TREATMENT OF XEROSTOMIA IN PATIENTS WITH HEAD AND NECK TUMORS

И.В. Решетов, Н.В. Бабаскина, А.П. Поляков

Первый МГМУ им. И.М. Сеченова, Москва
ФМИЦ им. П.А. Герцена, Обнинск
Контакты: Решетов Игорь Владимирович – e-mail: reshetoviv@mail.ru

I.V. Reshetov, N.V. Babaskina, A.P. Polyakov

*I.M. Sechenov 1st Moscow State medical university
P.A. Herten FMIC, Obninsk
Contacts: Reshetov Igor – e-mail: reshetoviv@mail.ru*

Ксеростомия может проявляться при сахарном диабете, железодефицитных анемиях и гипертонической болезни. Кистозный фиброз, ревматоидный артрит и ВИЧ-инфекция также часто сопровождаются ксеростомией. Ксеростомия, возникшая вследствие приема лекарственных веществ, обезвоживания, быстро поддается коррекции, тогда как ксеростомия после лучевой терапии практически невозможно устранить, т.к. излучение может снизить способность слюнных желез производить слюну. При хирургическом удалении слюнных желез ксеростомия приобретает постоянный характер, и единственным вариантом коррекции является использование увлажняющих полость рта средств. Это диктует необходимость поиска методов устранения постлучевой и послеоперационной ксеростомии.

Материал и методы. Проведено проспективное пилотное исследование по применению искусственной слюны (препарат Гипосаликс). В нем приняли участие 64 пациента после полной дозы лучевой терапии 60 Гр и более и шейной лимфодиссекции. Пациентам проводили сахарный тест на степень выраженности ксеростомии, анкетирование. Все пациенты получили Гипосаликс 14 дней по 3 раза в сутки. Результат исследований подвергнут статистическому анализу.

Результаты. Все пациенты завершили исследование. Нежелательных эффектов применения Гипосаликса не отмечено. Главный симптом – сухость во рту уменьшился у большинства пациентов (68,7%). Трудности при глотании снизились у 51,6% пациентов. Объективный сахарный тест показал улучшение качества слюны в 2 раза.

Заключение. Отмечена выраженная положительная динамика в виде снижения количества жалоб, согласно данным контрольного анкетирования, и общего улучшения качества жизни пациентов.

Частота положительного ответа составила 94% случаев и заключалась в уменьшении количества или выраженности жалоб, связанных с сухостью полости рта. В оставшихся 6% случаях пациенты не отметили изменений своего состояния. Препарат Гипосаликс был оценен пациентами как удобный для регулярного применения. Побочные или нежелательные эффекты препарата в ходе проведенного исследования выявлены не были, данных о возможной передозировке также получено не было. На основании проведенных наблюдений можно рекомендовать регулярное использование Гипосаликса пациентам с ксеростомией, обусловленной лучевым или хирургическим лечением, с целью уменьшения симптоматики ксеростомии и улучшения качества жизни. Назначение препарата возможно в качестве терапии стационарным и амбулаторным пациентам; состояния, при которых его применение невозможно, крайне малочисленны, в большинстве случаев пациенты могут принимать Гипосаликс самостоятельно. Представляется целесообразным проведение более длительных контролируемых исследований препарата Гипосаликс для оценки степени улучшения качества жизни пациентов с ксеростомией и снижения выраженности осложнений, связанных с возникновением заболеваний полости рта.

Ключевые слова: ксеростомия, рак органов головы и шеи, лечение

ABSTRACT

Xerostomia can manifest itself with diabetes, iron deficiency, anemia and hypertension. Cystic fibrosis, rheumatoid arthritis, and HIV infection are also quite often accompanied by this pathology. Xerostomia, which arose as a result of drugs receiving and dehydration, can be corrected easily, whereas xerostomia after radiotherapy is almost impossible to eliminate, as far as radiation can permanently reduce the saliva production by the salivary glands. After surgical removal of the salivary glands xerostomia also becomes permanent, and the only option for its correction is the use of the moisturizing mouth funds. This dictates the need to find methods of post-radiation and postoperative xerostomia correction.

Materials and methods: A prospective pilot study was conducted with the use of artificial saliva (HypoZalix). Sixty four head and neck patients after 60 Gy (or more) of radiotherapy course and cervical lymph node dissection took part in it. All patients had sugar test for the severity of xerostomia evaluation, and questionnaire survey. The all received HypoZalix within 14 days in a row, three times per day. The results of the study were statistically analyzed. All the patients completed the trial. There were no undesired effects noticed during HypoZalix use. The main symptom – dry mouth – was reduced in the majority of patients (68,7%). Swallowing problems were diminished in 51,6% of them. Objective sugar test showed twice improved saliva quality. Conclusions. The significant positive dynamics (the reduction of complaints number, quality of life improvement) was noted according to the control survey. Positive response rate was

94% and included the reduction of dry mouth evidence. The remaining 6% of patients did not notice any change in their condition. Hypozalix was accepted as very convenient for regular application. Side effects were not detected during the study as well as any data concerning overdosage of the drug. Based on these observations the authors recommend the regular use of Hypozalix for the patients with xerostomia caused by radiotherapy or surgical treatment in order to diminish its symptoms and to improve quality of life. This drug administration is indicated for in- and out-patients with xerostomia since they easily can use it independently. Controlled randomized studies with Hypozalix are reasonable for quality of life improvement evaluation and, finally, for reducing the severity of complications associated with oral diseases.

Key words: xerostomia, head and neck cancer, treatment

Слюнные железы относятся к экзокринным железам организма человека, выделяя специфический секрет – слюну – в полость рта [2, 4]. Функции слюны многообразны, но основными из них являются пищеварительная и защитная. Слюна играет огромную роль в поддержании нормального состояния органов и тканей полости рта, сухость во рту затрудняет пережевывание и глотание пищи [7]. Увлажнение и покрытие слизистой оболочки слоем муцина предохраняет ее от высыхания, образования трещин и воздействия механических раздражителей. Слюна омывает поверхность зубов и слизистую оболочку рта, удаляя микроорганизмы и продукты их метаболизма, остатки пищи. Пищеварительная функция, в первую очередь, выражается в формировании и первичной обработке пищевого комка [12].

Ксеростомия – недостаточное слюноотделение, сопровождающееся повышенной сухостью слизистой оболочки полости рта [1]. Проявляется ощущением сухости во рту и горле, жжением языка, затруднением жевания, глотания, речи, нарушением вкуса и ощущением металлического привкуса во рту. При недостаточной выработке слюны быстро развивается воспаление слизистой оболочки рта, а спустя 3–6 месяцев возникает множественное поражение зубов кариесом. Также при ксеростомиях повышается риск инфекционных заболеваний мягких тканей полости рта, в том числе и грибкового характера. При нарастании сухости во рту ксеростомии проявляются извращениями вкуса и снижением вкусовых ощущений.

Симптомы ксеростомии могут проявляться при сахарном диабете, железодефицитных анемиях и гипертонической болезни. Кистозный фиброз, ревматоидный артрит и ВИЧ-инфекция часто сопровождаются ксеростомиями [17]. Ксеростомии, возникшие вследствие приема лекарственных веществ, обезвоживаний быстро поддаются коррекции, тогда как ксеростомии после лучевой терапии практически невозможно устранить, так как излучение может снизить способность слюнных желез производить слюну [9].

Более того, постлучевая ксеростомия нередко сопровождается болевыми ощущениями [16]. Степень выраженности осложнения возрастает с увеличением дозы облучения [10]. При хирургическом удалении слюнных желез ксеростомия приобретает постоянный характер и единственным вариантом коррекции является использование увлажняющих полость рта средств [13]. Это важно знать стоматологам при обращении подобных пациентов [11].

В целом, постлучевая и послеоперационная ксеростомия представляет серьезную проблему, которая требует всестороннего подхода как к профилактике, так и к лечению [18, 19].

В связи с совершенствованием техники для лучевой терапии предпринимаются попытки минимизации распределения дозы лучевой нагрузки на слюнные железы. Это касается методик облучения на аппаратах томо-терапии [15].

Важным вопросом является оценка степени ксеростомии [3]. Разработан тест на сахар – простой и надежный функциональный метод, доступный для его проведения повсеместно. Для объективизации оценки степени ксеростомии разработаны различные анкеты [14].

Для устранения нежелательных явлений ксеростомии для пациентов, имеющих возрастную или приобретенную патологию, проводят специальные семинары, где обучают правилам ухода за полостью рта, постоянному увлажнению [5].

Предпринимаются попытки применения натуральных растительных ингредиентов для снижения явлений ксеростомии [6]. Однако ряд исследований направлены на разработку искусственной слюны как наиболее перспективный способ лечения [8].

Гипозаликс – спрей для увлажнения слизистой оболочки ротовой полости, раствор является искусственной слюной и может применяться при ксеростомии, обусловленной лучевым или хирургическим воздействием на слюнные железы человека. Во флаконе объемом 100 мл находится жидкость, по свойствам близкая к

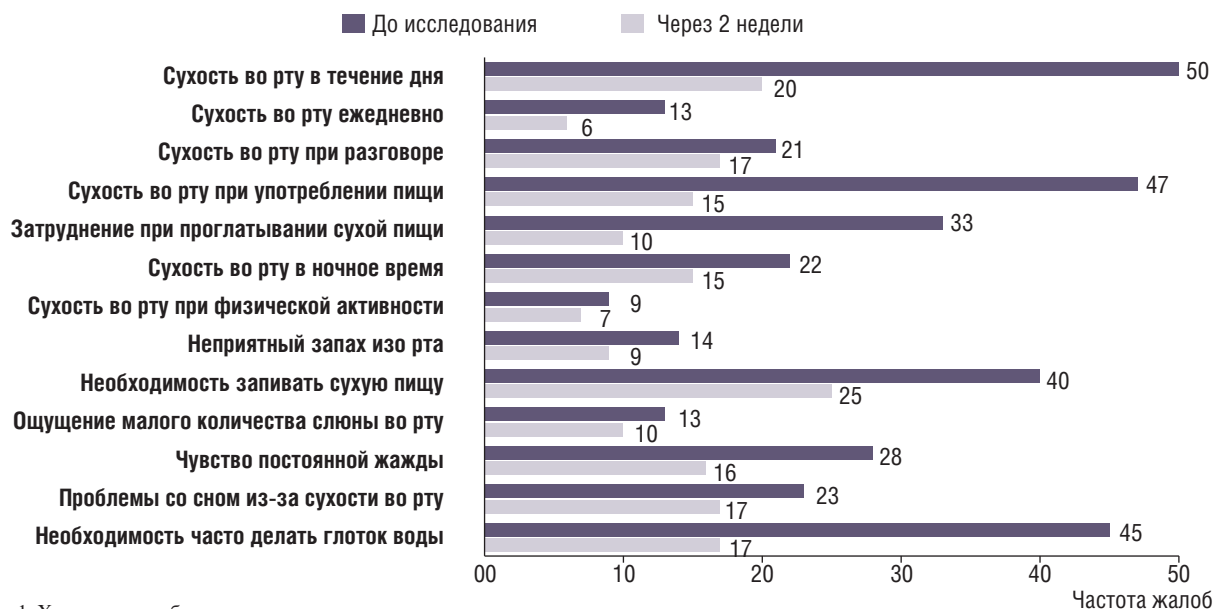

Рис. 1. Характер жалоб пациентов до и после применения препарата
Figure 1. The nature of the complaints of patients before and after treatment

слюне. Жидкость бесцветная, без запаха и вкуса, что обеспечивает комфортность использования и комплаентность у потребителей.

Таким образом, поиск путей лечения ксеростомии у онкологических больных является актуальной и нерешенной проблемой клинической онкологии.

Материал и методы

Открытое проспективное пилотное исследование «Исследование эффективности препарата Гипосаликс при лечении ксеростомии, обусловленной лучевым воздействием или хирургическим вмешательством на больших слюнных железах» проводилось на базе нескольких лечебных учреждений, в том числе отделения микрохирургии МНИОИ им. П.А. Герцена.

Всего для участия в исследовании были отобраны 64 больных, среди них мужчин 40, женщин 24. Возраст участников составил от 33 до 76 лет, средний возраст составил 55 лет. В исследование были включены пациенты со следующими нозологическими диагнозами: рак языка (25), рак слизистой дна полости рта (10), рак околоушной слюнной железы (7), рак слизистой полости рта – щека, небо или десна (13), рак ротоглотки (4), рак небной миндалины (2), рак альвеолярного отростка (2), рак слизистой гайморовой пазухи (1).

В исследовании приняли участие следующие группы больных: I ст. – 10 пациентов, II ст. – 19 пациентов, III ст. – 25 пациентов, IV ст. – 10 пациентов.

50 из 64 пациентов имеют в анамнезе предшествующее радиологическое лечение орофарингеальной зоны, из них 28 пациентов получили СОД 20–52 Гр (пред- или постоперационная терапия, а также в составе комбинированного химиолучевого лечения), 22 – СОД 60–70 Гр (радиологическая терапия по радикальной программе, во время обследования находились на госпитализации по поводу продолженного роста/рецидива опухоли или в связи с

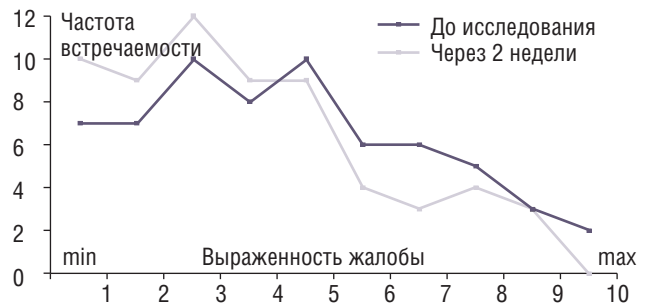


Рис. 2. Динамика помех при разговоре до и после начала приема препарата

Figure 2. The dynamics in disturbances during the conversation before and after the administration of the drug

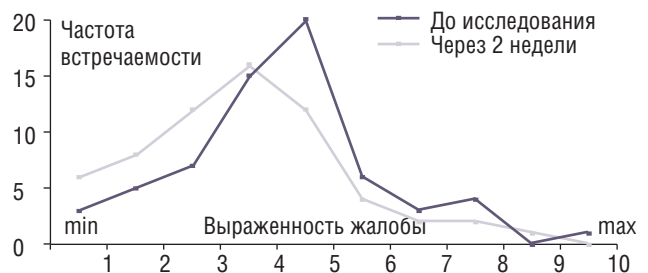


Рис. 3. Динамика жалоб на помеху питания

Figure 3. The dynamics of complaints of disturbances at feeding

предстоящим хирургическим лечением по поводу регионарных метастатических поражений). 10 пациентов ранее проходили ПХТ или хирургическое лечение. 4 пациента предшествующего лечения не получали. Пациенты, прошедшие курсы лечения лучевой терапией до радикальных доз, отмечали наиболее выраженные жалобы на

ГИПОСАЛИКС

Искусственная слюна
против синдрома
сухости во рту
(ксеростомии)

ПРИМЕНЯЕТСЯ:

- после лучевой терапии
- при удалении слюнных желез
- в результате некоторых заболеваний

Подробнее – на сайте: www.hyposalix.ru

ПЕРЕД ПРИМЕНЕНИЕМ ОЗНАКОМЬТЕСЬ С ИНСТРУКЦИЕЙ

BIOCODOX реклама

сухость во рту (3–13 критериев жалоб из первой части опросника, жалобы от 3 баллов и выше по крайней мере на один из вопросов из второй части опросника), при этом эта же группа пациентов отметила более выраженный эффект от применения средства Гипосаликс. В среднем количество жалоб, отмеченных пациентами, получавшими радикальную лучевую терапию, составило 6,9, после получения лечения препаратом Гипосаликс – 4,9.

Критерии включения:

Пациенты мужского и женского пола в возрасте от 18 лет;

Наличие в анамнезе лучевого или хирургического воздействия на 1 или более больших слюнных желез;

Наличие признаков ксеростомии – положительный ответ на 3 и более вопросов из первой части опросника и/или оценка дискомфорта на 5 и более любого из параметров из второй части опросника.

Критерии исключения:

Непереносимость компонентов исследуемого препарата;

Невозможность технического применения аппарата орошения слизистой Гипосаликс;

Общесоматическая патология в стадии декомпенсации.

Объем проводимого исследования: все пациенты старше 18 лет, в анамнезе которых присутствует лучевое или хирургическое воздействие на 1 или более больших слюнных желез, будут проходить анкетирование, на основании результатов которого пациентам, подходящим по критериям включения-исключения, будет предложено участие в исследовании. После подписания добровольного согласия был выполнен экспресс-тест с сахаром: пациент кладет кусочек сахара под язык, удерживая его во рту в течение 3 минут, после чего производится контроль растворения сахара. В норме время растворения сахара составляет 3 минуты; результат, превышающий 4 минуты, говорит о патологии. После чего пациенты получали препарат Гипосаликс в стандартных дозах – орошение полости рта спреем от 3 раз в сутки и более при необходимости в совокупности со стандартными процедурами гигиены полости рта (чистка зубов 2 раза в сутки). В течение 2 недель пациенты получали вышеуказанное лечение в совокупности с обусловленной другими состояниями терапией, после чего повторно проводилось анкетирование, аналогичное анкетированию при поступлении, повторно проводится тест с сахаром. Безопасность препарата оценивалась на основании частоты возникновения нежелательных явлений; эффективность препарата – на основании субъективных (данные анкетирования) и объективных (тест с сахаром; бактериологическое исследование – проведение было возможно в 10 случаях) данных.

Результаты

Наиболее часто при первичном анкетировании пациенты отмечали сухость во рту в течение дня, сухость во рту при употреблении пищи и необходимость часто делать глоток воды из-за сухости во рту (50, 47 и 45 положительных ответов соответственно). По данным показателям пациенты отметили положительные изменения – после 2 недель применения препарата Гипосаликс жалобы сохранились у 20, 15 и 19 пациентов соответственно. Следует отметить, что в анкетах, заполненных принимавшими участие в исследовании пациентами, также учитывается выраженность дискомфорта от сухости во рту при разговоре (рис. 2) и приеме пищи (рис. 3) до и после 2 недель применения препарата Гипосаликс. В обоих случаях через 2 недели после применения препарата отмечается уменьшение выраженности жалоб, что графически отмечается как подъем левой части графиков и сдвиг пиковых значений (вариант ответа, выбираемый наиболее часто) влево, что свидетельствует о снижении субъективного дискомфорта при разговоре и приеме пищи при регулярном применении препарата Гипосаликс. Результаты по данным и другим субъективным показателям представлены в графиках. Отмечено сокращение количества жалоб по всем показателям – количество жалоб снизилось с 50% (сухость во рту при употреблении пищи) до 4% (сухость во рту при физической нагрузке). Также отмечается выраженность жалоб на сухость во рту при разговоре и при употреблении пищи – в среднем исходный уровень дискомфорта составил 6,1 и 4,5 балла из 10 соответственно, после 2 недель применения препарата – 3,9 и 3,8 из 10 соответственно. Также группа пациентов отметили применение других средств в целях терапии ксеростомии, в том числе леденцы или жвачки без сахара (3 пациента) и частое употребление жидкостей для полоскания рта или питьевых растворов (6 человек). В большинстве случаев пациенты отмечали преимущество в удобстве применения препарата Гипосаликс и возможности более редкого его использования без потери положительного эффекта. 57 пациентов (89%) сочли форму препарата Гипосаликс наиболее подходящей для длительного применения, в том числе и в общественных местах, а также более длительный эффект по сравнению с другими средствами. При проведении теста с сахаром перед применением препарата Гипосаликс неудовлетворительный результат (длительность растворения кусочка сахара более 4 минут) был зарегистрирован в 24 случаях (37%), после двухнедельного курса применения препарата Гипосаликс – в 11 случаях (17%).

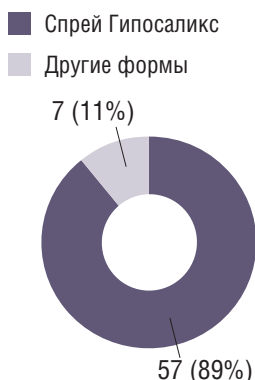


Рис. 4. Оценка удобства формы применения препарата
Figure 4. Evaluation of the convenience of the form of the drug

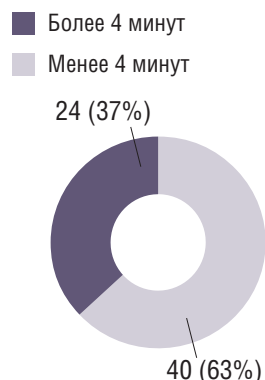


Рис. 5. Скорость «сахарного» теста до приема препарата
Figure 5. The rate of "sugar" test before initiation of the drug treatment

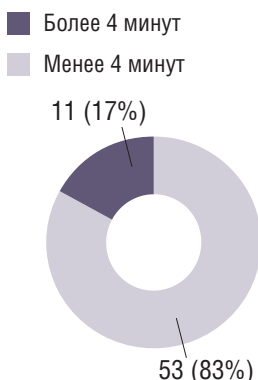


Рис. 6. Скорость «сахарного» теста после начала приема препарата
Figure 6. The rate of "sugar" test after initiation of the drug treatment

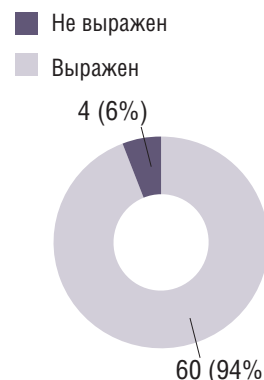


Рис. 7. Обобщающая оценка эффективности препарата (положительный эффект через 2 недели)
Figure 7. Summary evaluation of the effectiveness of the drug (positive effect in 2 weeks)

В целом снижение количество жалоб или уменьшение выраженности дискомфорта при разговоре или употреблении пищи расценивались как положительный ответ на проводимую терапию, положительный результат был отмечен в 60 случаях из 64 (94%), также пациенты отмечают улучшение собственного состояния и уменьшение дискомфорта, связанного с ксеростомией.

Случаи аллергических реакций, неблагоприятных реакций при проведении исследований выявлены не были.

Обсуждение

Проблема ксеростомии охватывает значительный круг состояний и патологии. В связи с этим весьма актуален поиск методов ее устранения. Исходя из полиэтиологичности ксеростомии важен мульти-модальный подход к ее коррекции. Отдельную группу пациентов с ксеростомией составляют больные раком органов головы и шеи, которые в процессе лечения перенесли локальную и региональную лучевую терапию, химиотерапию и хирургическое удаление слюнных желез. Здесь имеет место суммация множества этиологических факторов, которые несут безвозвратные потери структур и имеют способность к усилению в течении времени – реализации лучевого фиброза. Это приводит к тому, что пациенты вынуждены бороться с ксеростомией пожизненно [7]. Среди методов коррекции ксеростомии существуют различные подходы. Например, при диабетической ксеростомии основным методом является коррекция уровня глюкозы крови, что является отражением этиопатогенетического подхода. При лечении ксеростомии у пациентов с раком органов головы и шеи вынуждены использовать симптоматический подход в связи с невозможностью воздействия на уже утраченные ткани и функции. «Протезирование» слюнообразующей функции является наиболее перспективным для данной ситуации. Многозначная функция слюны: ферментативная обработка пищи, стабильный биоценоз полости рта, смачивание пищевого комка, обеспечение подвижности тканей полости рта при разговоре и др. требует разработок препаратов, имеющих возможность приближаться к составу нормальной слюны.

Заключение

Была отмечена выраженная положительная динамика в виде снижения количества жалоб согласно данным контрольного анкетирования и общего улучшения качества жизни пациентов. Частота положительного ответа составила 94% случаев и заключалась в уменьшении количества или выраженности жалоб, связанных с сухостью полости рта. В оставшихся 6% случаев пациенты не отметили изменений своего текущего состояния. Также препарат Гипосаликс был оценен пациентами как удобный для регулярного применения. Побочные или нежелательные явления препарата Гипосаликс в ходе проведенного исследования выявлены не были, данных о возможной передозировке препарата также получено не было.

На основании проведенных наблюдений можно рекомендовать регулярное использование препарата Гипосаликс пациентам с ксеростомией, обусловленной лучевым или хирургическим лечением, с целью уменьшения симптоматики ксеростомии, улучшения качества жизни. Назначение препарата возможно в качестве терапии стационарных и амбулаторных пациентов; состояния, при которых применение данной формы лекарственного средства невозможно, крайне малочисленны, в большинстве случаев пациенты могут принимать препарат самостоятельно.

Представляется целесообразным проведения более длительных расширенных контролируемых исследований препарата Гипосаликс для оценки эффективности, улучшения качества

жизни пациентов с ксеростомией и снижения осложнений, связанных с возникновением заболеваний полости рта.

ЛИТЕРАТУРА/REFERENCES

1. Makeeva I.M., Doroshina V.Yu., Arakelyan M.G. Ксеростомия и средства, облегчающие ее проявления. *Стоматология*. 2013;5:12–3. Makeeva I.M., Doroshina V.Yu., Arakelyan M.G. Xerostomia and ways of its relief. *Stomatology*. 2013;5:12–3.
2. Денисов А.Б. Слюна и слюнные железы. М.: ПАМН, 2006. 372 с. Denisov A.B. *Saliva and salivary glands*. M.:RAMS, 2006. 372 p.
3. Раткина Н.Н., Комарова К.В., Комаров А.П. Способ оценки секреторной функции слюнных желез. Патент России №2475180.2013. Бюл. № 5. Ratkina N.N., Komarova K.V., Komarov A.P. Method of salivary glands secretory function evaluation. Patent of RF №2475180.2013. *Bul.* № 5.
4. Holmberg K.V., Hoffman M.P. Anatomy, biogenesis and regeneration of salivary glands. *Monogr. Oral. Sci.* 2014;24:1–13.
5. Ohara Y., Yoshida N., Kono Y., et al. Effectiveness of an oral health educational program on community-dwelling older people with xerostomia. *Geriatr. Gerontol. Int.* 2014;6. doi: 10.1111/ggi.12301.
6. Heydarirad G., Chooapani R. «Dry Mouth» From the Perspective of Traditional Persian Medicine and Comparison with Current Management. *J. Evid. Based Complementary Altern. Med.* 2014. Dec 8. pii: 2156587214558596.
7. Saleh J., Figueiredo M.A., Cherubini K. Salivary hypofunction: An update on aetiology, diagnosis and therapeutics. *Arch. Oral. Biol.* 2015;60(2):242–55.
8. Kho H.S. Understanding of xerostomia and strategies for the development of artificial saliva. *Chin. J. Dent. Res.* 2014;17(2):75–83.
9. Chen Y.J., Chen S.C., Wang C.P., et al. Trismus, xerostomia and nutrition status in nasopharyngeal carcinoma survivors treated with radiation. *Eur. J. Cancer Care (Engl)*. 2014. Dec 11. doi: 10.1111/ecc.12270.
10. Mercadante V., Lodi G., Porter S., Fedele S. Questionable validity of the systematic review and meta-analysis by Lovelace et al. on management of radiotherapy-induced salivary hypofunction and xerostomia in patients with oral or head and neck cancer. *Oral. Surg. Oral. Med. Oral. Pathol. Oral. Radiol.* 2015;119(1):120–1.
11. Alsakran Altamimi M. Update knowledge of dry mouth- A guideline for dentists. *Afr. Health Sci.* 2014;14(3):736–42.
12. Bem A.M., Broadbent J.M., Thomson W.M. Occurrence and impact of xerostomia among dentate adult New Zealanders: findings from a national survey. *Aust. Dent. J.* 2014. Oct 20. doi: 10.1111/adj.12238.
13. Hanchanale S., Adkinson L., Daniel S., Fleming M., Oxberry S.G. Systematic literature review: xerostomia in advanced cancer patients. *Support Care Cancer*. 2015;23(3):881–8.
14. Pellegrino F., Groff E., Bastiani L., Fattori B., Sotti G. Assessment of radiation-induced xerostomia: validation of the Italian version of the xerostomia questionnaire in head and neck cancer patients. *Support Care Cancer*. 2014. Sep 19. [Epub ahead of print].
15. Bian X., Song T., Wu S. Outcomes of xerostomia-related quality of life for nasopharyngeal carcinoma treated by IMRT: based on the EORTC QLQ-C30 and H&N35 questionnaires. *Expert Rev Anticancer Ther.* 2015;15(1):109–19. [Epub ahead of print].
16. Lübbbers H.T., Kruse A.L., Eitlin D.A. Postradiation xerostomia and oral pain. *J. Am. Dent. Assoc.* 2014;145(9):964–5.
17. Plemons J.M., Al-Hashimi I., Marek C.L.; American Dental Association Council on Scientific Affairs. Managing xerostomia and salivary gland hypofunction: executive summary of a report from the American Dental Association Council on Scientific Affairs. *J. Am. Dent. Assoc.* 2014;145(8):867–73.
18. Lovelace T.L., Fox N.F., Sood A.J., Nguyen S.A., Day T.A. Management of radiotherapy-induced salivary hypofunction and consequent xerostomia in patients with oral or head and neck cancer: meta-analysis and literature review. *Oral. Surg. Oral. Med. Oral. Pathol. Oral. Radiol.* 2014;117(5):595–607.
19. López-López J., Jané Salas E., Chimenos Küstner E. Prognosis and treatment of dry mouth. *Systematic review Med. Clin. (Barc)*. 2014;142(3):119–24.

ПРОВЕДЕНИЕ ВТОРОЙ ЕВРОПЕЙСКОЙ НЕДЕЛИ РАННЕЙ ДИАГНОСТИКИ ОПУХОЛЕЙ ГОЛОВЫ И ШЕИ В Г. КРАСНОЯРСК

THE 2ND EUROPEAN WEEK OF EARLY HEAD & NECK CANCER DIAGNOSTICS IN KRASNOYARSK, RUSSIA

И.В. Решетов, А.А. Модестов, Е.В. Слепов, Т.В. Казанцева, М.В. Авдеенко, Е.Н. Гаас

ФГБОУ ИПК ФМБА России, Москва

КГБУЗ КККОД им. А.И. Крыжановского, Красноярск

Контакты: Слепов Евгений – e-mail: slepov99@mail.ru

I.V. Reshetov, A.A. Modestov, E.V. Slepov, T.V. Kazantzeva, M.V. Avdeenko, E.N. Gaas

FSBEI IAT FMBA of Russia, Moscow

A.I. Kryzhanovski regional clinical oncological dispensary, Krasnoyarsk

Contacts: Slepov Eugeni – e-mail: slepov99@mail.ru

Во всем мире опухоли головы и шеи (ОГШ) составляют около 10% злокачественных новообразований (ЗНО). Хотя ОГШ относятся в основном к т. н. опухолям наружной локализации, в 50–60% случаев они диагностируются на 3–4-й стадии. В Российской Федерации из 484 354 случаев впервые обнаруженных ЗНО в 2013 г. 29 442 (6,08%) приходилось на ОГШ. В Красноярском крае этот показатель в 2013 г. был несколько выше – 6,52%. В лечении ОГШ участвует широкий круг специалистов: онкологи, нейрохирурги, челюстно-лицевые хирурги, офтальмологи, оториноларингологи, стоматологи, дерматологи и др. Поэтому для оптимизации ранней диагностики заболеваний ГШ, включая опухоли, целесообразен междисциплинарный подход, позволяющий избежать пропуска соседней или смежной патологии.

Исходя из этой идеи, специалисты из европейских стран инициировали проект ранней диагностики патологии органов ГШ в виде скрининговых акций в определенные временные промежутки. Таковы истоки «Европейской недели ранней диагностики опухолей головы и шеи». Данная акция носит ежегодный характер и проходила в России уже второй раз. Красноярск и КГБУЗ «Красноярский краевой клинический онкологический диспансер им. А.И. Крыжановского» присоединились к ней впервые. При подготовке акции была использована технология ранней диагностики «открытый прием».

Ее суть заключается в организации специального потока пациентов мимо традиционной регистратуры в удобное для населения время. Также эта технология предусматривает организацию точек осмотра вне учреждений здравоохранения, в местах наибольшего скопления населения или в местах интенсивного пассажиропотока. Европейским обществом головы и шеи (EHNS) был определен временной интервал с 22 по 26 сентября 2014 г. для проведения диагностической акции. Недельный интервал был выбран в связи со сложностью посещения точек приема населением крупных мегаполисов с учетом интенсивности графика жизни людей. Акция проводилась при поддержке национальных и региональных научных и общественных организаций, территориальных органов здравоохранения.

Всего в акции приняли участие 185 человек (прошедших стоматолога, онколога и оториноларинголога). Кроме того, были приняты 154 пациента с неврологической симптоматикой. Из всех обратившихся у 132 пациентов патологий ГШ обнаружено не было. У 53 пациентов (15,6%) были обнаружены различные патологии, причем у 43 (12,7%) – подозрения на новообразования. Стоит отметить, что у большей части этих пациентов (23 человека или 6,8% всех обратившихся) была заподозрена патология щитовидной железы. В 20 случаях (5,9%) были заподозрены иные неопластические изменения головы и шеи. Следует отметить низкую обращаемость пациентов с выявленными патологиями к онкологам диспансера – 15 человек (4,4%) из всех прошедших обследование. Наличие ЗНО было подтверждено у 6 человек. Проведение акции по ранней диагностике ОГШ в Красноярске продемонстрировало эффективность подобных мероприятий. Ключевой особенностью акции является междисциплинарный подход, позволяющий выявить значительное число пациентов, нуждающихся в дообследовании и лечении.

Ключевые слова: злокачественные новообразования, опухоли головы и шеи, скрининговые акции, междисциплинарный подход

ABSTRACT

Head and neck tumors account for 10% of all malignancies worldwide. Head and neck cancer is often diagnosed in stage III-IV even though it is considered as tumor of external localization. About 6% of all malignancies primarily diagnosed in Russian Federation in 2013 were head and neck cancers (29442 from 484354 cases). These rates were even higher in Krasnoyarsk region: 6,52%. A variety of specialists take part in the treatment of such patients: oncologists, neurosurgeons, maxillo-facial surgeons, ophthalmologists, otorhinolaryngologists, dentists,

etc. That's why namely multidisciplinary approach seems to be most reasonable for early head and neck tumors diagnostics allowing possible adjacent pathology detection as well.

Bearing this idea in mind, European specialists initiated the project of head and neck tumors early diagnostics as screening action in clearly defined periods of time – this was the origin of “European week of early head&neck cancer diagnostics”. This annual action took place in Russia for the second time, and Krasnoyarsk city and its regional clinical oncological dispensary debuted in it in 2014. “Open attendance” technology of early detection had been applied during this action.

Its rationale presumes the organization of distinct patients flow beside traditional registration office of the hospital in the most convenient time. This technology also includes the formation of examination points out of medical institutions, preferably in the places of maximum concentration of population or inside areas with intensive passengers flow. European head&neck society appointed the period from 22 to 26 of September, 2014, for this diagnostic action. Week interval was needed because of possible difficulties of visiting examination points for people from megapolices taking into account the intensity of life there. The action was supported by national, regional, and social organizations as well as by territorial healthcare structures.

Overall, 185 inhabitants who had been examined by dentist, oncologist and otorhinolaryngologist, took part in the action. Besides, 154 patients with neurological symptoms were also accepted for examination. From all participants 132 did not reveal any head and neck pathology, but 53 patients (15,6%) were detected with various pathologies including suspected malignancies (43 pts, 12,7%). Most of them (23 patients) had thyroid disease, while the reminders (20, or 5,9% from all participants) were suspected with various head and neck neoplasms. It's important to note that only 15 patients with diagnosed pathologies addressed to oncologists afterwards. Malignant tumors were confirmed in 6 patients. Thus, early head and neck diagnostics week demonstrated effectiveness of such action. The key point of it included interdisciplinary approach contributing to the detection of significant amount of people needing further diagnostics and treatment.

Key words: malignancies, head and neck tumors, screening actions, interdisciplinary approach

В мире опухоли головы и шеи (ОГШ) составляют около 10% злокачественных новообразований (ЗНО). По этиологии, клинике, лечению многие виды ОГШ очень схожи между собой. Например, 90% случаев ОГШ – это плоскоклеточный рак, исходящий из слизистой оболочки рта или глотки, гортани или лимфоидной ткани кольца Вальдейера у пациентов старше 50 лет.

Первые симптомы ОГШ невыразительны. Боли возникают поздно. И несмотря на то, что они относятся в основном к т. н. опухолям наружной локализации, в 50–60% случаев ОГШ диагностируют на 3–4-й стадии [1]. По разным оценкам, ежегодно в мире диагностируют от 400 до 600 тыс. новых случаев плоскоклеточного рака ГШ [2]. В Российской Федерации из 484 354 случаев впервые обнаруженных ЗНО в 2013 г. 29 442 (6,08%) приходилось на ОГШ. В Красноярском крае этот показатель в 2013 г. был несколько выше – 6,52% (табл. 1).

Обычно ОГШ по своему составу относятся к сквамозноклеточным карциномам и аденокарциномам. Данные опухоли довольно быстро метастазируют, т. к. находятся вблизи большого количества лимфатических и кровеносных сосудов.

Курение и злоупотребление алкоголем остаются основными устранимыми этиологическими факторами в странах Западной Европы. Эти причины, как считается, играют роль в развитии ОГШ у 75% больных. В своем действии на канцерогенез данные факторы проявляют синергизм, потенцируя действие друг друга. У курильщиков риск развития ОГШ в 10 раз больше, чем у некурящих. У заядлых курильщиков, злоупотребляющих алкоголем, риск развития рака полости рта в 35 раз выше, чем у лиц, не курящих и не употребляющих алкоголь.

Неполноценное питание, особенно недостаток в пище витаминов А и С, также повышает риск развития ОГШ. Употребление нитрозаминов, добавляемых в блюда из соленой рыбы, принятых в китайской кухне, также увеличивает этот риск.

Некоторые формы рака ГШ вызываются причинами вирусной природы. Так, папилломавирусная инфекция является фактором, способствующим развитию рака гортани, глотки и полости рта. Инфицирование вирусом простого герпеса 1-го и 2-го типов

играет роль в развитии рака полости рта. Вирус Эпштейна–Барр способствует развитию рака полости рта и некоторых опухолей слюнных желез [3].

Отдельно в качестве неблагоприятных факторов стоит отметить хронические заболевания губ, хронические травмы десен и слизистой оболочки рта, воспаление десен, а также отсутствие гигиены полости рта, что может привести к образованию опухолей.

В лечении ОГШ участвует широкий круг специалистов: онкологи, нейрохирурги, челюстно-лицевые хирурги, офтальмологи, оториноларингологи, стоматологи, дерматологи и др. Поэтому для оптимизации ранней диагностики заболеваний ГШ, включая опухоли, целесообразен междисциплинарный подход, позволяющий избежать пропуска соседней или смежной патологии. Исходя из этой идеи, специалисты из европейских стран инициировали проект ранней диагностики патологии органов ГШ в виде скрининговых акций в определенные временные промежутки. Таковы истоки «Европейской недели ранней диагностики опухолей головы и шеи». Данная акция носит ежегодный характер и проходила в России уже второй раз. Однако Красноярск и КГБУЗ «Красноярский краевой клинический онкологический диспансер им. А.И. Крыжановского» присоединились к ней впервые.

Материал и методы

При подготовке акции была использована технология ранней диагностики «открытый прием». Ее суть заключается в организации специального потока пациентов мимо традиционной регистратуры в удобное для населения время. Также эта технология предусматривает организацию точек осмотра вне учреждений здравоохранения, в местах наибольшего скопления населения или в местах интенсивного пассажиропотока.

Европейским обществом головы и шеи (EHNS) был определен временной интервал с 22 по 26 сентября 2014 г. для проведения диагностической акции. Недельный интервал был выбран в связи со сложностью посещения точек приема населением

Таблица 1. Диагностика ОГШ в Красноярском крае в 2013 г.
Table 1. Head and neck tumors diagnostics in Krasnoyarsk region in 2013

Статистический показатель <i>Statistics</i>	Все ЗНО (C00–97) <i>All malignancies</i>	Губа (C00) <i>Lip</i>	Полость рта (C01–09; 46.2) <i>Oral cavity</i>	Глотка (C10–13) <i>Pharynx</i>	Гортань (C32) <i>Larynx</i>	Щитовидная железа (C73) <i>Thyroid gland</i>
Взято на учет больных с впервые установленным диагнозом ЗНО <i>Patients registered with primarily detected malignancy</i>	9444	44	141	94	139	198
В т. ч. выявлены активно, % <i>Including actively diagnosed, %</i>	14,3	25	19,1	3,2	2,2	6,1
Находились на учете на конец года, абс. число <i>Registered by the end of the year, abs. number</i>	50944	816	585	379	707	1827
Находились на учете на конец года, на 100 тыс. населения <i>Registered by the end of the year, per 100 thousand population</i>	1792,3	28,7	20,6	13,3	24,9	64,3
Из них 5 лет и более, абс. число <i>Including 5 and more years survivors, abs. number</i>	26117	564	286	173	406	1219
Из них 5 лет и более, % состоявших на учете <i>Including 5 and more years survivors, % from all registered</i>	51,3	69,1	48,9	45,6	57,4	66,7
Летальность, % <i>Mortality, %</i>	6,3	1,7	10,4	14,8	10,5	0,8
Диагноз подтвержден морфологически, % <i>Diagnosis confirmed morphologically, %</i>	87,8	100	100	99	91,6	98,5
I стадия заболевания, % <i>Stage I, %</i>	22,4	39,1	12,1	1	3,5	35,6
II стадия заболевания, % <i>Stage II, %</i>	22,4	41,3	24,2	4,2	18,2	35,1
III стадия заболевания, % <i>Stage III, %</i>	24,4	15,2	46,3	83,3	67,8	12,9
IV стадия заболевания, % <i>Stage IV, %</i>	20,4	2,2	11,4	10,4	7,7	9,4
Стадия не установлена, % <i>Stage not defined, %</i>	10,4	2,2	6	1	2,8	6,9
Летальность на первом году с момента установки диагноза, % <i>1st year mortality, %</i>	26	8	29,2	38,3	32,2	4

крупных мегаполисов с учетом интенсивности графика жизни людей. Акция проводилась при поддержке национальных и региональных научных и общественных организаций, территориальных органов здравоохранения. После получения письма-обращения ЕННС Федерация специалистов по заболеваниям органов ГШ обратилась с письмом к национальным ассоциациям специалистов и территориальным органам здравоохранения о поддержке акции [4].

Для участия в акции формировались междисциплинарные бригады, в состав каждой из которых входили онколог, оториноларинголог и стоматолог. Активное участие в данной акции приняли М.В. Авдеев (онколог, зав. онкохирургического отделения ОГШ КГБУЗ «Красноярский краевой клинический онкологический диспансер им. А.И. Крыжановского»), И.А. Игнатова (оториноларинголог, д.м.н., в.н.с. НИИ медицинских проблем Севера СО РАМН) и Т.В. Казанцева (стоматолог, КГБУЗ «Красноярский краевой клинический онкологический диспансер им. А.И. Крыжановского»).

Техническое обеспечение бригады включало минимальное число инструментальных приспособлений. Специалисты проводили сбор анамнеза и объективный клинический осмотр с использованием медицинского инструментария одноразового

применения. При изучении данных анамнеза регистрировалась самооценка своего здоровья пациентом.

Для информирования населения об акции была проведена рекламная компания с распространением информации по срокам и месту ее проведения в средствах массовой информации – телевидении, радио, газетах, а также в общественном транспорте. Кроме того, актуальная информация обновлялась на сайте КГБУЗ «Красноярский краевой клинический онкологический диспансер им. А.И. Крыжановского». В рекламе была четко изложена информация о симптомах, которые могут свидетельствовать о развитии ОГШ: ощущение кома в горле, боль и/или трудности при глотании, болезненность языка, охриплость/изменение голоса, постоянная заложенность носа с одной стороны.

Важной составляющей акции являлась маршрутизация пациентов. Для минимизации временных затрат на персональную регистрацию и учет наблюдений был сформирован обходной поток мимо традиционной регистратуры.

Также была разработана медицинская анкета врачебного заключения междисциплинарной команды, состоящей из онколога, оториноларинголога и стоматолога (рисунок). Задачами объединенной команды являлись не только выявление онкопатологии, но и других хронических заболеваний полости рта,

полости носа, кожи и др. После завершения обследования при выявлении патологии ГШ, подозрительных или явных признаков заболевания пациенту выдавалась красная анкета с рекомендациями по дообследованию и дальнейшим действиям. Зеленая анкета выдавалась, если патологии обнаружены не были.

Результаты и обсуждение

С первого дня проявился огромный интерес населения к участию в диагностических мероприятиях, проходивших по данной акции. Так, за первые 3 дня пройти обследование у трех специалистов изъявили желание более 500 человек. Причем географически пациенты приезжали на обследование не только из г. Красноярск и районов края (в т. ч. отдаленных – г. Назарово, г. Лесосибирск, г. Норильск), но и из смежных регионов, таких как республика Хакасия, Иркутская и Кемеровская области. Стоит отметить, что часть обратившихся рассчитывали пройти функциональную диагностику, такую как рентген, ультразвуковое исследование и томография. Были пациенты, желавшие пройти какого-то отдельного специалиста, аргументируя это нехваткой узких специалистов в поликлиниках по месту жительства.

При проведении осмотра выяснилось, что значительная часть пациентов обращается к специалистам с неврологической симптоматикой. Для повышения качества работы с такими пациентами в междисциплинарную бригаду врачей со второго дня акции был введен нейрохирург (И.П. Гринев, КГБУЗ «Красноярский краевой клинический онкологический диспансер им. А.И. Крыжановского»), что значительно повысило проходимость каждого специалиста.

Всего в акции приняли участие 185 человек (прошедших стоматолога, онколога и оториноларинголога). Кроме того, были приняты 154 пациента с неврологической симптоматикой. Из всех обратившихся у 132 пациентов патологий ГШ обнаружено не было. У 53 пациентов (15,6%) были обнаружены различные патологии, причем у 43 (12,7%) – подозрения на новообразования. Стоит отметить, что у большей части этих пациентов (23 человека или 6,8% от всех обратившихся) была заподозрена патология щитовидной железы. В 20 случаях (5,9%)



Рисунок. Анкета междисциплинарного врачебного заключения с участием онколога, стоматолога и отоларинголога: а – пациенты с патологией, б – здоровые

Figure. Questionnaire form of interdisciplinary medical conclusion with oncologist, dentist and otorhinolaryngologist participation: a – patients with pathology, b – healthy people

были заподозрены иные неопластические изменения головы и шеи (табл. 2).

Пациентам, у которых были выявлены патологические явления, рекомендовалось обратиться либо к профильным специалистам в поликлиниках по месту жительства и КГБУЗ «Красноярская краевая клиническая больница», либо к специалистам КГБУЗ «Красноярский краевой клинический онкологический диспансер им. А.И. Крыжановского» (при подозрении на наличие новообразований). Стоит отметить низкую обращаемость пациентов с выявленными патологиями к онкологам диспансера – 15 человек (4,4%) всех прошедших обследование в рамках 2-й Европейской недели ранней диагностики ОГШ в г. Красноярск.

Для повышения результативности прошедшей акции принято решение об облегчении регистрации и прохождения пациентов с выявленными патологиями, прошедших осмотр у трех специалистов при дальнейших обращениях в КГБУЗ «Красноярский краевой клинический онкологический диспансер им. А.И. Крыжановского».

Таблица 2. Результаты проведения 2-й европейской недели ранней диагностики ОГШ в Красноярском крае в 2013 г.
Table 2. Results of the 2nd European week of early head and neck cancer diagnostics in Krasnoyarsk region in 2013

Показатель Index	Абсолютное количество пациентов, чел. Absolute number of pts	Относительное количество пациентов, % Relative number of pts, %
Все прошедшие обследование All participants	339	100
Пациенты с неврологической симптоматикой Patients with neurological symptoms	154	45,40
Пациенты с выявленной патологией Patients with detected pathology	53	15,60
В т. ч. с подозрениями на новообразование, всего Including pts with suspected neoplasms	43	12,70
В т. ч. с подозрениями на ЗНО Including pts with suspected malignancies	20	5,90
В т. ч. с подозрениями на патологию щитовидной железы Including pts with thyroid pathology	23	6,80
Пациенты, обратившиеся в КГБУЗ «КККОД им. А.И.Крыжановского» после проведения осмотра Patients addressed to oncology center	15	4,40
В т. ч. пациенты с неподтвердившимся диагнозом ЗНО Including pts with refused diagnosis of cancer	9	2,70
В т. ч. пациенты со ЗНО Including pts with malignant tumors	6	1,80

Стоит отметить, что в рамках данной акции не удалось принять всех желающих пройти обследование. Популярность таких мероприятий свидетельствует о беспокойстве населения о своем здоровье. Кроме того, назрела необходимость проведения подобных акций в Сибирском регионе чаще и в более широких масштабах.

Заключение

Акции по ранней диагностике различных заболеваний приобретают все большую популярность, хотя технологии их проведения различаются. Не стоит забывать, что все виды выявленной патологии требуют проведения стационарного лечения по линии высокотехнологичной, специализированной помощи с привлечением средств территориальных фондов обязательного медицинского страхования. Таким образом, пациенты могут «привести» с собой финансы в те учреждения, откуда были командированы сотрудники для проведения акции [4].

Проведение акции по ранней диагностике ОГШ в Красноярске продемонстрировало эффективность подобных мероприятий. Ключевой особенностью акции является междисциплинарный подход, позволяющий выявить значительное число пациентов, нуждающихся в дообследовании и лечении.

Междисциплинарность подобных акций позволяет делать их оправданными как с экономической, так и с медицинской точки зрения. Однако необходимо дальнейшее совершенствование методики проведения акции для повышения обращаемости населения и ее адресности.

ЛИТЕРАТУРА/REFERENCES

1. Решетов И.В., Старинский В.В., Петрова Г.В. и др. Опухоли головы и шеи в РФ, состояние и перспективы диагностики, лечения и реабилитации. *Вопросы онкологии*. 2013;59(3):512. Reshetov I.V., Starinski V.V., Petrova G.V., et al. *Head and neck tumors in RF, current status and diagnostic, treatment and rehabilitation prospects. Voprosy onkologii*, 2013;59(3):512.
2. Shah J. *Head and Neck surgery and oncology*. Philadelphia, 2012, 856 p.
3. *Справочник по онкологии*. Под ред. Кэссиди Дж., Биссетта Д., Роя А. и др. М., 2010. 512 с. *Oncology handbook*. Edit. Cassidy G., Bisset D., Roy A., et al. M., 2010. 512 p.
4. Решетов И.В., Lefebvre J.L., Старинский В.В. Опыт проведения акции ранней диагностики опухолей органов головы и шеи. *Голова и шея*. 2014;2:37–41. Reshetov I.V., Lefebvre J.L., Starinski V.V. *Experience of early head and neck diagnostics action realization. Head&Neck*, 2014;2:37–41.

Если хотя бы **ОДИН** из этих симптомов сохраняется более **ТРЕХ** недель...

Положение «1 for 3», разработанное ведущими европейскими экспертами в области злокачественных опухолей головы и шеи, означает, что любой врач, который отмечает у пациента 1 из указанных ниже симптомов, сохраняющийся в течение 3-х и более недель, должен направить такого пациента к специалисту по опухолям головы и шеи.

1 for 3	Болезненность языка, незаживающие язвы в полости рта и/или красные или белые пятна	Односторонняя боль в горле	Постоянная или нарастающая осиплость
	Боль и/или трудности при глотании	Опухоль в области шеи, ощущение инородного тела в полости рта	Заложенность носа с одной стороны и/или кровянистые выделения из носа

НЕДЕЛЯ 1 НЕДЕЛЯ 2 НЕДЕЛЯ 3

...обратитесь к врачу

Узнайте подробную информацию: 8 800 100 4018
(звонок бесплатный)

За более полной информацией обращайтесь на сайт:
www.makesensecampaign.eu

INT-Opnc-Ef-Pla-05_Sep 2014

Европейское общество исследователей головы и шеи

ХИРУРГИЧЕСКОЕ ЛЕЧЕНИЕ ДЕТЕЙ С ВРОЖДЕННЫМИ ОДНОСТОРОННИМИ РАСЩЕЛИНАМИ ВЕРХНЕЙ ГУБЫ

SURGICAL TREATMENT OF CHILDREN WITH INHERITED UNILATERAL LIP CLEFTS

Г.В. Гончаков, С.Г. Гончакова

Отделение детской челюстно-лицевой хирургии ФГБУЗ «Центральная клиническая больница с поликлиникой»
Управления делами Президента Российской Федерации, Москва
Контакты: Гончакова Светлана Геннадьевна – e-mail: gonchakova@mail.ru

G.V. Gonchakov, S.G. Gonchakova

FSBHI Central clinical hospital with polyclinics of President of RF Administration, department of children's maxillo-facial surgery
Contacts: Gonchakova Svetlana – e-mail: gonchakova@mail.ru

Представленная статья посвящена хирургическому лечению детей с врожденными односторонними расщелинами верхней губы (РВГ). Высокая частота рождаемости пациентов с данной патологией, тяжесть присущих пороку анатомических и функциональных нарушений, трудности при выборе адекватного метода лечения определяют актуальность настоящей проблемы. Остаточные послеоперационные деформации верхней губы и носа, нарушение симметрии и пропорций структур средней зоны лица в различные сроки после первичного хирургического лечения – нередкие клинические проявления, затрудняющие социальную адаптацию детей в современном обществе.

В статье описана современная тактика хирургической реабилитации пациентов с РВГ, включающая сроки, этапы и методы оперативного лечения. В основе представленных оригинальных методик - функциональный принцип хирургической пластики аномальных структур с максимальной реконструкцией как мышечной и хрящевой, так и костной составляющей, улучшающей трофику средней зоны лица. Раннее использование методики функциональной хейлориносептопластики позволяет добиться перемещения структур средней зоны лица в анатомически правильное положение.

Практическую значимость имеет то обстоятельство, что данный принцип полностью исключает необходимость проведения предоперационного ортодонтического лечения при выраженных деформациях, связанных с наличием значительных односторонних дефектов. Использование данного подхода позволяет уменьшить вероятность формирования и тяжесть вторичных деформаций и дефектов у детей с врожденными РВГ и уменьшить необходимость проведения и объем повторных реконструктивных вмешательств. Результаты реконструктивных оперативных вмешательств, представленные авторами, свидетельствуют о возможности достижения хороших косметических результатов у 90% пациентов, независимо от исходных данных.

Ключевые слова: расщелины верхней губы, врожденные пороки, челюстно-лицевая область, первичная хейлориносептопластика, реконструктивная хейлориносептопластика, дети

ABSTRACT

The article is dedicated to the surgical treatment of children with inherited unilateral lip clefts. High incidence of such pathology, the severity of anatomical and functional disorders attributing this defect, and difficulties in making choice for the most adequate treatment method determinate the actuality of this problem. Residual postoperative deformations of upper lip and nose, asymmetry and middle face disproportions detected in various periods after primary surgery are frequent clinical manifestations hindering social adaptation of children in modern society.

The current surgical rehabilitation tactics of patients with lip clefts including timing, methods and steps of surgery had been described in the article. Original technique was based on the functional principle of surgical plastics with maximal reconstruction of muscular, cartilaginous and bone components and improvement in blood supply of middle face zone. Early application of functional cheilorhino-septoplasty allows for facial structures move into anatomically correct position.

This principle is of great practical importance because it eliminates the need for preoperative orthodontic procedures in cases of severe deformations due to huge unilateral defects. The realization of such treatment approach in children with inherited lip clefts decreases the probability of secondary deformations development and their severity and, thus, reduces the need for and extent of repeated reconstructive interventions. The results of reconstructive surgeries presented by the authors demonstrate the possibility of achieving good cosmetic results in 90% of patients, regardless of the source data.

Key words: lip clefts, inherited defects, maxillo-facial zone, primary cheilorhino-septoplasty, reconstructive cheilorhino-septoplasty, children

Лечение детей с врожденными расщелинами верхней губы (РВГ) является одной из сложных задач восстановительной хирургии челюстно-лицевой области. Актуальность проблемы обусловлена не только широкой распространенностью патологии, но и значительной исходной деформацией средней зоны лица при врожденных РВГ: пространственным смещением верхнечелюстных фрагментов, вертикальным дисбалансом кожных анатомических ориентиров, асимметричным положением хрящей крыльев носа, смещением костной и хрящевой частей перегородки носа и деформацией краев грушевидного отверстия. В настоящее время предложено значительное число оперативных методик пластики верхней губы при ее врожденных дефектах и возрастных подходах к их выполнению. Основными из них по праву признаны лоскутные методики хейлопластики (Tennison, Millard, Hagerdon, Обухова). Вместе с тем опыт применения данных методик выявил недостаточно высокую их эффективность, особенно при устранении значительных по протяженности односторонних дефектов, что обуславливает поиск новых технологий при лечении этой категории больных.

Привлекательная с эстетической точки зрения форма и симметрия носогубного комплекса в значительной степени определяется топографией его мышечных структур, формирующих вместе с костными и хрящевыми компонентами единое анатомо-функциональное целое. Доказанная работами многочисленных исследователей роль *pars transversa m. nasalis* в обеспечении симметрии структур носогубного комплекса, выявленные в последние годы характерные особенности смещения мышечных волокон в носогубной области [1, 2, 6], наличие зон их патологического прикрепления [4] при врожденных РВГ позволили уточнить патогенез деформации кожных и слизистых компонентов верхней губы, хрящей носа и верхнечелюстных фрагментов [3, 5]. Таким образом, были созданы предпосылки для появления функциональных способов их коррекции, в т. ч. и разработанной нами методики первичной односторонней хейло-риносеptoпластики (ХРСП) и реконструктивной ХРСП.

Первичное хирургическое лечение

Согласно разработанному нами протоколу реабилитации больных с врожденными односторонними РВГ, хирургическое лечение детей с данной патологией при всех видах и степенях дефекта выполняется, начиная от периода новорожденности и в течение первых четырех месяцев жизни.

Цели первичной ХРСП могут быть сформулированы следующим образом: восстановление симметричного контура дуги Купидона с соответствующей по анатомическим ориентирам кожной частью верхней губы и красной каймы с образованием малозаметного послеоперационного рубца, имитирующего валик филтруса; устранение сопутствующей деформации хрящей носа с формированием симметричных контуров ноздрей и кончика носа; создание адекватной полноценной мышечной тяги, направленной на устранение первоначального смещения верхнечелюстных фрагментов и носовой перегородки.

При выполнении первичной односторонней ХРСП используются анатомические ориентиры и линии кожных разрезов, соответствующие способу Millard, модифицированному нами введением ряда элементов реконструкции мышечных и хрящевых компонентов носогубной области. Особое внимание мы уделяем мобилизации волокон круговой мышцы рта: медиального фрагмента у основания колумеллы, латерального фрагмента в области основания крыла носа, включая поднадкостничную мобилизацию мягких тканей верхней губы и щеки вдоль всей передней поверхности верхней челюсти и краев грушевидного отверстия латерального фрагмента. Данная манипуляция

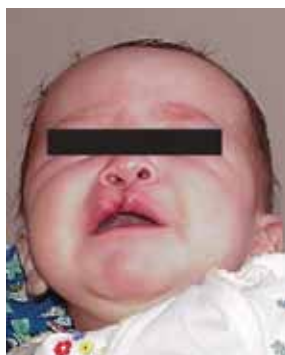

Рис. 1. Фото пациента с изолированной расщелиной верхней губы до лечения

Figure 1. Patients with isolated lip cleft before treatment

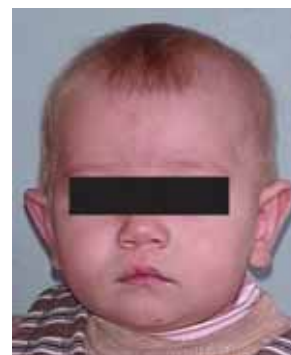

Рис. 2. Фото пациента через 6 месяцев после лечения

Figure 2. Same patient, 6 months after treatment

позволяет устранить участки патологического прикрепления круговой мышцы рта в области краев грушевидного отверстия, смещение мышечных волокон (*m. zygomaticus major* и *minor*, *m. levator labii superioris*, *m. levator anguli oris*) и хрящей носа. Полноценное восстановление преддверия полости носа и направленной тяги мышечных структур обеспечивается реконструкцией топографии носовых мышц латерального фрагмента посредством их фиксации к соединительной ткани в области передней носовой ости, к передней части основания хряща носовой перегородки, надкостнице передней поверхности верхней челюсти. Риносеptoпластика осуществляется путем моделирования мобилизованной латеральной ножки большого хряща крыла носа в анатомически правильном положении в соответствии с положением и контурами хряща крыла носа противоположной стороны и перемещением к средней линии передней части четырехугольного хряща перегородки носа.

Выполнение описанных элементов мышечно-хрящевой реконструкции при врожденных изолированных РВГ обеспечивает полное восстановление контуров верхней губы и носа (рис. 1, 2). Использование данной оперативной методики первичной функциональной ХРСП при односторонних полных РВГ позволяет независимо от величины дефекта добиться симметричных контуров верхней губы и носа (рис. 3, 4), естественных линий лица в сочетании с его нормальной мимикой; глубокого свода преддверия полости рта и восстановления правильного положения фрагментов верхней челюсти.

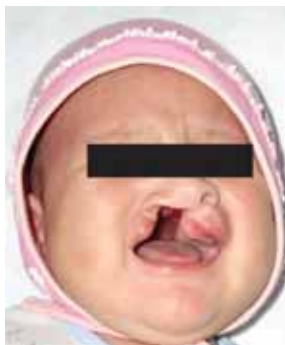

Рис. 3. Фото девочки с врожденной односторонней полной расщелиной верхней губы

Figure 3. Girl with hereditary unilateral complete cleft lip

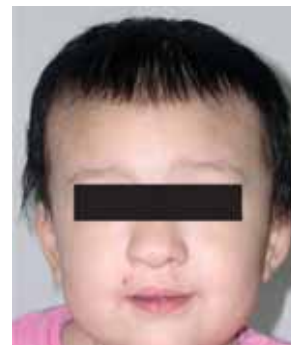

Рис. 4. Фото пациентки через 1 год после первичной хейло-риносеptoпластики

Figure 4. Same patient, 1 year after primary cheilorhinosepto-plasty

Оценка результатов первичной хирургии

Оценка отдаленных результатов первичного хирургического лечения пациентов с врожденными односторонними РВГ показала, что использование разработанной хирургической тактики позволяет получить хорошие и удовлетворительные результаты лечения по всем исследуемым параметрам (общий вид лица, форма носа, верхней губы и дуги Купидона, носовая симметрия, профиль лица и состояние рубцов). При этом доля больных с хорошими эстетическими результатами существенно превышает долю пациентов с удовлетворительными результатами, независимо от вида и степени выраженности дефекта.

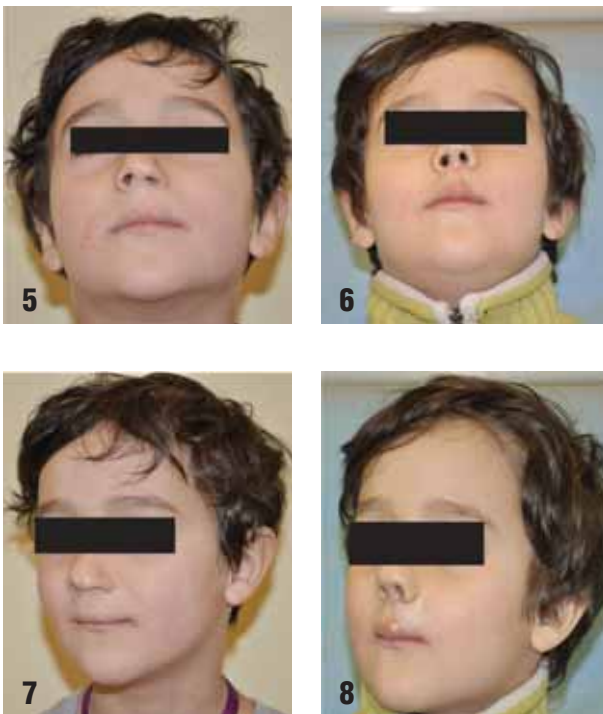

Рис. 5–8. Фото пациента 7 лет с остаточной деформацией после первичной хейлопластики – до и после реконструктивной односторонней хейлориносептопластики

Figures 5–8. 7-years old patient with residual deformation after primary cheiloplasty – before and after reconstructive unilateral cheilorhinosseptoplasty

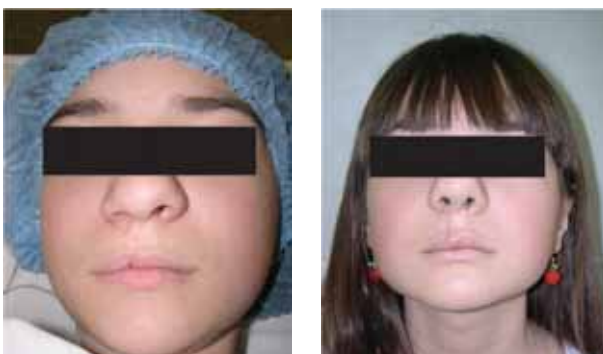

Рис. 9. Фото пациентки 13 лет с остаточной деформацией верхней губы и носа

Figure 9. 13-years old patient with residual deformation of upper lip and nose

Рис. 10. Фото пациентки после лечения

Figure 10. Same patient after treatment

Эстетические результаты хирургического лечения детей с врожденными изолированными РВГ существенно лучше, чем результаты лечения пациентов других групп, что отражает зависимость косметического результата ХРСП от исходных данных пациента. В то же время достижение хороших косметических и функциональных результатов (отсутствие смещения структур носогубноверхнечелюстного комплекса по отношению к срединной сагиттальной плоскости, естественная форма верхней губы, гармоничный профиль лица, носовая симметрия и приближенная к норме форма носа) лечения детей с врожденными односторонними полными РВГ обусловлено использованием ряда описываемых элементов реконструкции мышечных и хрящевых структур. Причинами появления пациентов с удовлетворительными результатами лечения можно считать техническую сложность операции, которая связана с тяжестью порока развития. В большей степени это проявляется в группе детей с врожденными расщелинами верхней губы / альвеолярного отростка III степени или врожденными полными РВГ III степени с существенной исходной деформацией положения верхнечелюстных фрагментов, структур верхней губы и носа, что обуславливает необходимость выполнения реконструктивной ХРСП (или отдельных ее этапов).

Реконструктивная хирургия при врожденных РВГ

При выполнении оперативного вмешательства, как правило в дошкольном возрасте, производится полное рассечение тканей верхней губы, иссечение послеоперационных рубцов, поднадкостничная мобилизация тканей верхней губы и щеки вдоль фронтального отдела верхней челюсти с устранением участков патологической фиксации мускулатуры. Значительное внимание уделяется проведению диссекции мягких тканей носогубной области вдоль края грушевидного отверстия. Наряду с восстановлением положения и непрерывности лицевой мускулатуры выполняется риносептопластика, включающая мобилизацию и моделирование больших хрящей крыльев носа (рис. 5-8). Использование резецируемой искривленной части четырехугольного хряща перегородки носа в качестве пластического материала при опорно-контурной пластике хрящей носа, наряду с реконструкцией лицевой мускулатуры, позволяет добиться симметричного положения всех анатомических ориентиров в этой области с положительными функциональными и эстетическими результатами.

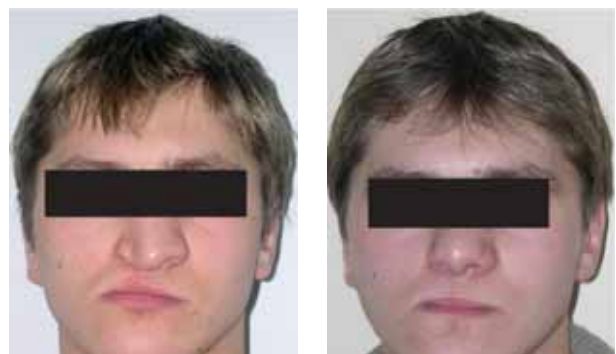

Рис. 11. Фото пациента 18 лет с остаточной деформацией верхней губы и носа

Figure 11. 18-years old patient with residual deformation of upper lip and nose

Рис. 12. Фото пациента через 1 год после лечения

Figure 12. Same patient, 1 year after treatment

Независимо от возраста пациента и особенностей внешности на момент проведения реконструктивной операции, предложенная методика позволяет добиться устойчивых результатов (рис. 9-12).

В заключении следует отметить, что на протяжении последних десяти лет предложенные оперативные методики использованы более чем у 1500 пациентов с указанной патологией. Результаты комплексного обследования пациентов в различные сроки после лечения свидетельствуют о достижении стойких хороших и удовлетворительных лечебных результатов.

ЛИТЕРАТУРА/REFERENCES

1. Anastassov G.E., Joos U., Zollner B. Evaluation of results of delayed rhinoplasty in cleft lip and palate patients: Functional and aesthetic implications and factors that affect successful nasal repair. *Br. J. Oral Maxillofac. Surg.* 1998;36(6):416-24.
2. Markus A.F. Primary closure of cleft lip. In: Langdon J.P., Patel M.H. (eds). *Operative maxillofacial surgery*. London. Chapman & Hall Medical. 1998. Part 4. Ch. 16. p. 189-99.
3. Markus A.F., Delaire J., Smith W.P. Facial balance in cleft lip and palate. II. Cleft lip and palate and secondary deformities. *Br. J. Oral Maxillofac. Surg.* 1992;30:296-304.
4. Park C.G. Repair of unilateral cleft lip. *Plast. Reconstr. Surg.* 1995;96(4):780-8.
5. Talmant J.C. Nasal malformations associated with unilateral cleft lip: accurate diagnosis and management. *Scand. J. Plast. Reconstr. Hand Surg.* 1993;27:183-91.
6. Давыдов Б.Н., Бессонов С.Н. Патогенез врожденных и вторичных деформаций среднего отдела лица у больных с врожденными расщелинами верхней губы и неба и их коррекция первичной хейлориногнатопластикой. *Врожденная наследственная патология головы, лица и шеи: актуальные вопросы комплексного лечения*. 2002. С. 76-9. Davydov B.N., Bessonov S.N. Pathogenesis of inherited and secondary deformations of middle face in patients with inherited lip clefts and palate clefts and their correction by cheilorhinogonathoplasty. *Congenital hereditary head, face and neck pathology: actual questions of complex treatment*. 2002. P. 76-9.

INSTRUCTION FOR AUTHORS

Author's manuscript should be typed using imperial, size 14, with 1,5 interval and all margins 2,5 cm, on one side of white sheet (A4 format — 210x295) and presented in 2 copies.

Manuscript should include:

- 1) Title page 2) Resume (1 page) 3) Key words 4) Introduction 5) Materials and methods 6) Results 7) Discussion 8) Tables 9) Pictures with cutlines 10) Illustrations 11) Bibliography

Pages must be numbered.

All materials should be presented on digital storage and also sent via e-mail: h&n@bionika-media.ru

The manuscript must have the official assignment of the institution in which the investigation had been conducted. Visa and signature of scientific supervisor should be included into the first list and attested by the round seal of the institution. The last page must contain signatures of all authors, this warrants article publication in the journal and its placement on publishers site.

TITLE PAGE SHOULD CONTAIN:

- 1) Title of the article, informative but brief enough.
- 2) Authors' initials and last names.
- 3) Full name of the institution and its division (department, laboratory) in which the investigation was conducted.
- 4) Last name, first name, and middle name of the author, his full postal address and e-mail, telephone number and fax of the person responsible for contacts with publishers.

RESUME

Resume must be enhanced keeping not less than 700 words. Key words (from 5 to 10) allowing article word indexing in information retrieval systems should also be placed there.

TEXT

Original article volume should not exceed 9 typed pages; brief messages and practical remarks volumes — not more than 3-4 pages.

Original articles should have the following structure:

Introduction. The main aim and necessity of the investigation conduction need to be framed by the author. The actuality of the problem should also be highlighted with the references to the most significant publications.

Materials and methods. Quantitative and qualitative characteristics of the observed contingent of patients, as well as all methods applied in the work including methods of statistical analysis, must be designated in this part of the article. When mentioning any equipment or new drug one should specify the manufacturer and its country.

Results. The results must be represented following logical consistency in the text, tables and pictures. Data from tables and pictures should not be fully repeated in text; only the most important from them are allowed to be mentioned. Also, there's no need to double the data from tables on the pictures. Cutlines and picture detailed descriptions must be numbered and exposed on a separate page. Admeasurements should correspond with the International system of units.

Discussion. The author has to point the new and most important aspects of investigation results and preferably compare them with the findings of other researchers. One should not repeat the data from "Introduction" as well as the detailed information from "Results". Reasonable recommendations and short epilogue can be included into this part of the article.

Tables. Every table must have the title and number accordingly with its first mentioning in the text. Every table column should have brief heading (abbreviations allowed). All explanations including abbreviations decoding must be placed as a bottom note. Please specify all statistical methods used for variability analysis and confidence intervals.

Pictures cutlines. They must be numbered with Arabic ciphers in accordance with the picture's number. Every outline should contain the title and the legend of the picture (description of its parts, symbols, arrows and other details). If micrographs were used, zoom ratio should be pointed.

Illustrations. Picture file format accepted is tiff or jpeg, extension 300 dpi.

Bibliography (references). All references in this list should be enumerated in the order as they are quoted in a text but not in alphabet order. When mentioned in a text, any author's name should be fully represented with the inclusion of initials preceding family name. Last names of foreign authors must be quoted in a way they are written in original transcription. Bibliographic references are specified via Arabic ciphers in square brackets in a text.

The city where the book was published should be mentioned in its bibliographic description (after its title) followed by colon, publisher's name, semi-colon, year of publication. If just a part of a book is referred, the authors and the part's title must be mentioned first followed by "in" (capital letter, after dot), the last name of the author/editor, title of the book and its date-line.

Journal article reference should contain the title of the article, then the journal's special abbreviation and the year of publication (no stop needed between them), semi-colon, the issue number (for foreign journals — volume number and issue number in round brackets), then colon followed by numbers of the first and the last pages (with a dash between).

Reference list must contain not less than 15 original sources with more than 50% of them coming from foreign institutions.

Editorial board reserves the right to cut down and edit articles.

Previously published papers and articles under consideration for publication in other journals/digests are not permitted. Papers formatted out of accordance with above mentioned instructions are to be returned back to authors without reviewing.

РАДИОЧАСТОТНАЯ ТЕРМОАБЛЯЦИЯ У БОЛЬНЫХ С ПОРАЖЕНИЯМИ КРОВЕНОСНЫХ СОСУДОВ ЧЕЛЮСТНО-ЛИЦЕВОЙ ОБЛАСТИ

RADIOFREQUENCY THERMOABLATION FOR PATIENTS WITH MAXILLO-FACIAL BLOOD VESSELS DISEASES

В.В. Рогинский, И.А. Овчинников, А.Г. Надточий, Р.В. Рыжов, Я.А. Смирнов
ФГБУ «ЦНИИСиЧЛХ» Минздрава России, Москва

V.V. Roginskij, I.A. Ovchinnikov, A.G. Nadtochij, R.V. Ryzhov, Ya.A. Smirnov
FSBI "Central scientific research institute of dentistry and maxillo-facial surgery", Moscow

Согласно современной классификации, образования из кровеносных сосудов челюстно-лицевой области и шеи у детей подразделяются на гиперплазии, мальформации и опухоли. Рассматриваются основные принципы лечения пациентов с мальформациями кровеносных сосудов (МКС) методом радиочастотной термоабляции (РЧА). Метод РЧА развивается в мире около 10 лет, широко применяется в лечении новообразований паренхиматозных органов. Процесс абляции осуществляется путем введения в патологический очаг активного иглочатого электрода, распространяющего вокруг себя радиочастотные токи. Разогрев ткани вокруг электрода возникает из-за фрикционного колебания заряженных структур (ионов и диполей). Посредством данных колебаний внутриклеточные структуры разогреваются. Температура внутри очага становится выше 600°C, что вызывает денатурацию белков и приводит к развитию коагуляции в очаге воздействия.

В клинике детской челюстно-лицевой хирургии ФГБУ «ЦНИИСиЧЛХ» метод РЧА с 2012 г. применялся 64 раза у 35 пациентов с МКС. На начальном этапе работы для лечения с применением метода РЧА были отобраны больные, у которых другие методы лечения не могли быть использованы либо не давали эффекта. У двух больных ранее предпринимались попытки хирургического лечения, но операции были прекращены в связи с массивными кровотечениями, которые с большими трудностями были остановлены. В последующем, после отработки протокола абляции, метод РЧА стал применяться как метод выбора изолированно или в комбинации с эндоваскулярной эмболизацией.

При проведении РЧА воздействию подвергались патологические очаги в щечных, околоушно-жевательных, параорбитальных, скуловых областях, в области крыло-челюстного пространства, верхней и нижней губы, языка. Воздействие может проводиться как из одного вкола в нескольких направлениях, так и из разных вколов в разных областях. При больших объемах МКС применяется методика «перекрывающих сфер». Подчеркивается, что РЧА – высокоэффективный метод лечения пациентов с МКС. Показаниями к его применению служат: наличие обширных мальформаций, отсутствие эффекта от других ранее примененных методов лечения, угроза интраоперационного кровотечения, внутрикостная локализация МКС.

Радиочастотная термоабляция может применяться как в открытой ране, так и в качестве малоинвазивного атравматичного вмешательства. Представлен клинический случай успешного применения РЧА у ребенка 8 лет с диагнозом: МКС в околоушно-жевательной, щечной параорбитальной областях, области крыло-челюстного пространства справа.

Ключевые слова: мальформации кровеносных сосудов, челюстно-лицевая область, радиочастотная термоабляция, эндоваскулярная эмболизация, дети

ABSTRACT

According to the current classification, blood vessels neoplasms of the maxillofacial area and neck in children are divided into hyperplasia, malformations and tumors. The authors discuss the main principles of treatment of patients with malformations with the use of radiofrequency thermoablation method (RFA). This method is known to be developed for more than 10 years ago and currently is widely applied for visceral organs neoplasms treatment. The ablation process is usually carried out by the insertion of active needle electrode into the pathological focus. This electrode irradiates radiofrequency currents around it. The surrounding tissues' heating arises from the frictional fluctuations of charged particles (ions and dipoles) which also lead to the heating of intracellular structures. When the temperature inside the heating focus exceeds 600°C proteins denaturation with coagulation begins. Radiofrequency thermoablation was used 64 times in our clinics for the treatment of 35 patients with malformations. At first, only those patients were selected for RFA who were not suitable for another treatment method application or whose previous treatment failed. The attempts of surgery were undertaken in two patients previously but quit

due to profuse bleeding stopped with great difficulties. After ablation protocol approval RFA started to be used as a method of choice, solely or in combination with endovascular embolization.

Pathological foci of various localizations were exposed to RFA: in paraauricular, paraorbital, and zygomatic areas, inside pterygo-maxillary space, on upper and lower lips and tongue. The treatment could be carried out from either one insertion in several directions, or from numerous insertions in various zones. The "overlapping spheres" technique was used in case of massive malformations. The authors accentuate that RFA appears to be a highly effective method of such patients' treatment. The main indications for it are: massive blood vessels malformations, no effect from previous treatment methods applied, intraoperative bleeding threat, and intraosteal malformation location.

RFA can be applied either in opened operation wound, or for less invasive atraumatic surgery. The authors also present a clinical case of successful RFA application in patient of 8 y.o. with massive malformation in paraauricular, buccal, paraorbital, and pterygo-maxillary region.

Key words: blood vessels malformations, maxillofacial region, radiofrequency thermoablation, endovascular embolization, children

Сосудистые поражения мягких тканей и костей лицевого скелета составляют значительную долю патологии в челюстно-лицевой области. По данным различных авторов, частота встречаемости данной патологией составляет порядка 10–15% у детей в возрасте до 1 года (Amir, 1986; O.B. Богомолец, 2004; D. Casanova, F. Norat, 2006) и около 45–50% всех образований мягких тканей у детей (А.В. Буторина, В.В. Шафранов, 2000; Ю.Ф. Исаков, 2004). Установлено, что от 60 до 80% патологических сосудистых образований локализованы на лице, волосистой части головы и шее (А.А. Колесов и соавт. 1989; D. Casanova и соавт., 2006; A.N. Haggstrom и соавт., 2006). Именно поэтому проблема лечения больных с сосудистыми поражениями в челюстно-лицевой области до настоящего времени остается актуальной.

Впервые термин «гемангиома» был предложен в 1853 г. Virchow, и до настоящего времени сосудистые поражения челюстно-лицевой области и шеи обозначаются, в основном, этим собирательным понятием. Позднее, в 1982 г., после публикации результатов фундаментального исследования Mulliken и Glowacki, в понимании биологической сущности патологических образований из кровеносных сосудов (т. н. «гемангиом») произошли кардинальные изменения: все «гемангиомы» были разделены на истинные сосудистые опухоли и пороки развития сосудов (мальформации).

На современном этапе изучения «гемангиом» мультидисциплинарной группой исследователей (В.В. Рогинский и соавт., 2011), на основании изучения специальной литературы, анализа (в т. ч. ретроспективного) собственных наблюдений с использованием различных методов исследований, из обширной собирательной группы т. н. «гемангиом» были выделены 3 категории (вида) поражений: гиперплазии, мальформации, опухоли. На этой основе создана современная клинко-биологическая классификация.

Классификация образований из кровеносных сосудов челюстно-лицевой области и шеи у детей

1. Неопухольевые сосудистые образования:

А. Сосудистые гиперплазии:

- стадия первичных проявлений;
- стадия активного роста;
- стадия начала инволюции;
- стадия выраженной инволюции;
- стадия резидуальных проявлений.

В. Сосудистые мальформации (синдромальные и несиндромальные):

- капиллярные;
- артериальные;

- венозные;
- смешанные;
- артерио-венозные соустья.

2. Сосудистые опухоли:

А. Доброкачественные опухоли:

- капиллярная гемангиома;
- ангиофиброма;
- другие формы.

В. Злокачественные опухоли:

- ангиосаркома;
- гемангиоэндотелиома;
- другие формы.

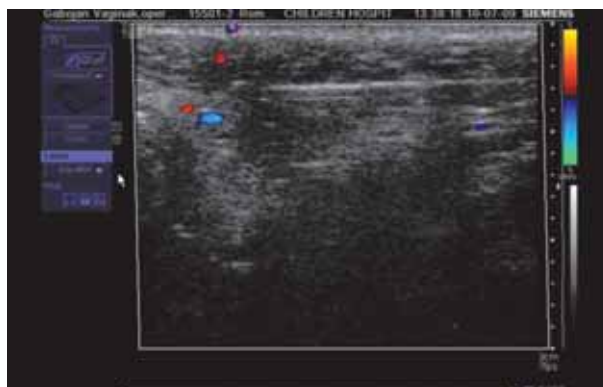


Рис. 1. Активный электрод под контролем УЗ введен в патологический очаг

Figure 1. Active electrode inserted into the focus under US control

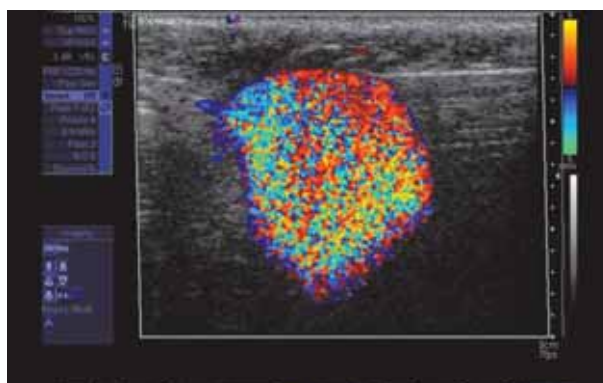


Рис. 2. Эффект вapoризации в режиме ЦДК

Figure 2. Vaporization effect

Благодаря пониманию биологических процессов, происходящих в пораженных тканях, и, как следствие, сущности возникновения и развития сосудистых гиперплазий, изменились и подходы к лечению заболеваний данной нозологической группы. В то же время подходы к лечению пациентов с мальформациями кровеносных сосудов (МКС) оставляют много вопросов, и выбор оптимальной методики при различных их формах остается открытым. На современном этапе ни один из существующих методов лечения не может считаться универсальным в связи с большим разнообразием клинических проявлений МКС. Актуальность проблемы лечения больных с объемными МКС подтверждается недостаточной эффективностью существующих методов лечения. Особенно трудно поддаются лечению мальформации сложной анатомической локализации. Различные клиники представляют тысячи и даже десятки тысяч наблюдений, на основании чего разрабатываются свои концепции лечения (А.В. Буторина, В.В. Шафранов, 2000; Д.Д. Мельник, 2001; В.В. Рогинский, 2002; О.В. Богомолец, 2004; Е. Роре, 2007).

Вопросы диагностики, выбора адекватных по характеру и объемам видов лечебной помощи, до сего времени остаются недостаточно разработанными. Используются различные типы и алгоритмы помощи, что определяется главным образом возможностями учреждения, подготовкой персонала и теоретической базой, на которой основывается лечебная тактика врачей. Последнее часто является определяющим.

В большинстве клиник в настоящее время широко применяют консервативные методы лечения МКС: лучевая терапия, криотерапия, СВЧ-гипертермия, склерозирующая терапия, гормонотерапия (Г.А. Федорев, 1971; А.В. Буторина, В.В. Шафранов, 2000). Однако многие авторы признают и отрицательные стороны данных методик: длительность лечения, невысокий косметический эффект, возможные осложнения. Наиболее убедительные результаты в отношении терапевтического и косметического эффектов достигаются с применением хирургических методик лечения и их комбинацией (В.В. Рогинский, 2002; А.И. Неробеев, М.Н. Большаков, 2008). Однако хирургическое удаление МКС сопряжено с интра- и послеоперационными осложнениями в виде обильных кровотечений и, как следствие, с угрозой жизни больного. В настоящее время ведутся работы по поиску атравматичных, малоинвазивных методов хирургического лечения пациентов с МКС (лазерная абляция, рентгенэндоваскулярная окклюзия).

Невысокая результативность лечения больных МКС определила цель и задачи наших исследований: оптимизация результатов

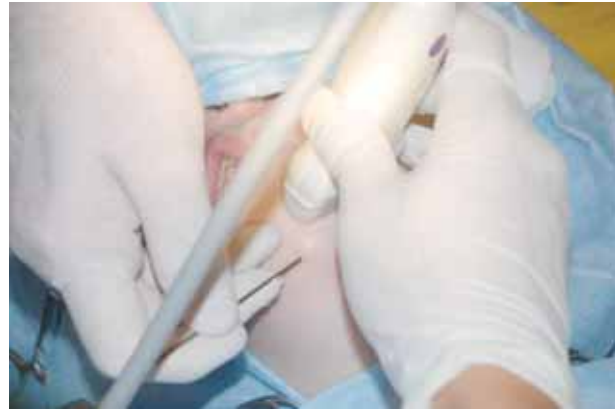

Рис. 3. Определение зоны для РЧА

Figure 3. Defining the zone for RFA

лечения путем внедрения малоинвазивного метода лечения (радиочастотная термоабляция – РЧА), определение показаний и противопоказаний к применению данного метода, разработка алгоритма лечения больных МКС с применением метода РЧА.

Метод РЧА развивается в мире около 10 лет. РЧА, или радиочастотная интерстициальная термотерапия, широко применяется в лечении новообразований паренхиматозных органов. Методика РЧА имеет отношение к электрохирургическим процедурам, однако отличается от привычной электрохирургии тем, что не использует импеданное тепло, получаемое при торможении в ткани генерируемых аппаратом заряженных частиц. Процесс абляции осуществляется путем введения в патологический очаг активного игольчатого электрода, распространяющего вокруг себя радиочастотные токи. Разогрев ткани вокруг электрода возникает из-за фрикционного колебания заряженных структур (ионов и диполей). Посредством данных колебаний внутриклеточные структуры разогреваются. Температура внутри очага становится выше 600°C , что вызывает денатурацию белков и приводит к развитию коагуляции в очаге воздействия. Объем термического воздействия определяется размером рабочей части электрода, подаваемой мощностью, временем воздействия и сопротивлением тканей. Дальнейшее перестроение коагуляционного сгустка приводит к формированию соединительной ткани на месте сосудистого образования.

Генератор «Cool-tip RF Ablation System», применяемый для РЧА, имеет ручной и автоматический режимы работы, аппарат измеряет общее сопротивление (импеданс) тканей, подаваемые

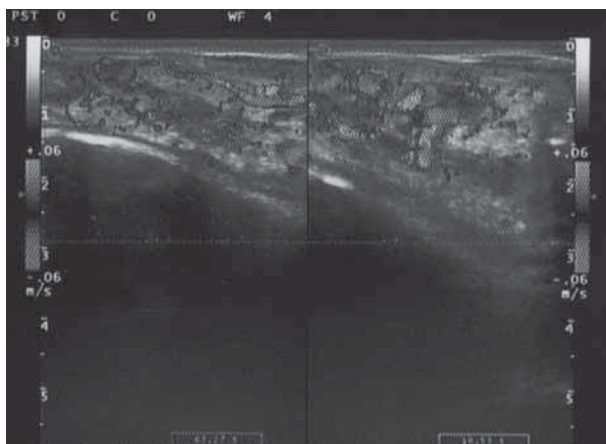


Рис. 4. УЗИ височной области в В-режиме до абляции

Figure 4. Temporal region ultrasound in B regimen before ablation

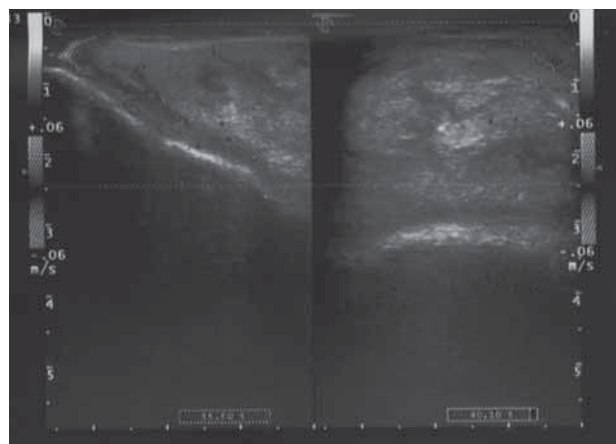


Рис. 5. УЗИ той же области после абляции

Figure 5. US of the same region after ablation

к патологическому очагу силу тока и мощность, а также температуру рабочей части иглы (или окружающих тканей, если выбран режим без охлаждения). Водяное внутреннее охлаждение является одной из причин, позволяющих генератору «Cool-tip» эффективно воздействовать на большие объемы патологической ткани. Благодаря охлаждению электрода его рабочая часть не раскаляется и не происходит пересушивания коагулированной ткани. Метод РЧА начал применяться при лечении пациентов с МКС в челюстно-лицевой области с 2007 г. на базе отделения челюстно-лицевой хирургии ДГКБ св. Владимира, а с 2012 г. и по настоящее время используется в клинике детской челюстно-лицевой хирургии ФГБУ «ЦНИИСиЧЛХ».

За указанный период метод РЧА применялся 64 раза у 35 пациентов с МКС. Больные были распределены по следующим возрастным группам: 3–7 лет – 5, 7–12 лет – 10, 12–18 лет – 20 пациентов (девочек – 14, мальчиков – 21). На начальном этапе работы для лечения с применением метода РЧА были отобраны больные, у которых другие методы лечения не могли быть использованы либо не давали эффекта. У двух больных ранее предпринимались попытки хирургического лечения, но операции были прекращены в связи с массивными кровотечениями, которые с большими трудностями были остановлены. В последующем, после отработки протокола абляции, метод РЧА стал применяться как метод выбора изолированно или в комбинации с эндоваскулярной эмболизацией. У трех больных выполнению РЧА предшествовала ангиография с селективной эмболизацией региональных сосудов, проводившаяся на базе ФНКЦ ДГОИ им. Д. Рогачева. В этих случаях, согласно протоколу лечения, РЧА проводилась на следующий день после эмболизации. В трех клинических случаях РЧА проводилась в открытом режиме с целью профилактики развития кровотечения при удалении МКС с одномоментным иссечением коагулированных тканей.

Наиболее интересным при выполнении РЧА у пациентов с объемными МКС, занимающими две и более анатомических областей, является возможность чрезкожного либо чрезслизистого применения, как наименее травматичного для больного.

При проведении РЧА воздействию подвергались патологические очаги в щечных, околоушно-жевательных, параорбитальных, скуловых областях, в области крыло-челюстного пространства, верхней и нижней губы, языка.

Первые операции выполнялись без ультразвукового (УЗ) контроля. В последующем была разработана методика УЗ-контроля абляции с навигацией точности локального воздействия. При этом на экране монитора визуализируется рабочая часть активного электрода непосредственно в точке планируемого воздействия (рис. 1).

Кроме того, УЗ-контроль позволил с точностью до секунды определить необходимое время воздействия на патологический очаг. УЗ-критерием развития коагуляции в очаге воздействия являлось возникновение эффекта вапоризации (рис. 2).

Перед операцией проводится контрольное сканирование интересующей области. Для данной манипуляции использовался высокочастотный линейный датчик 7–13 МГц, аппарата «Siemens Antares». Исследование выполнялось в программе исследования скелетно-мышечной системы. Определялись зоны поражения в В-режиме и режиме цветного доплеровского картирования (ЦДК).

Область поражения в серой шкале представляла зоны понижения эхогенности без четких контуров; при доплерографии данные зоны, как правило, активно кровоснабжаются и при исследовании визуализируются конгломераты сосудов. В случае наличия кавернозных образований данные области могут опре-

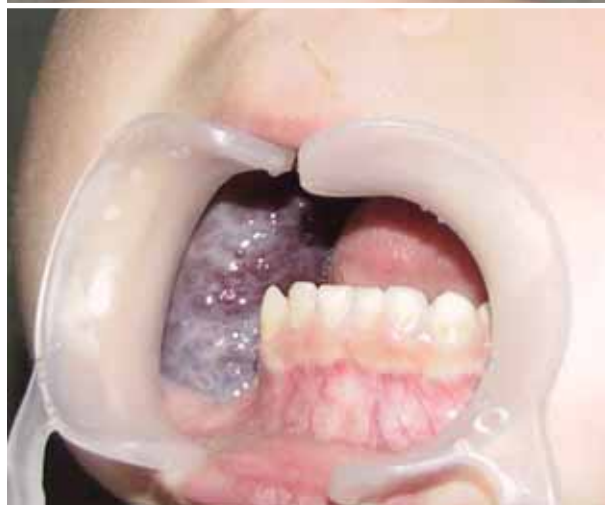
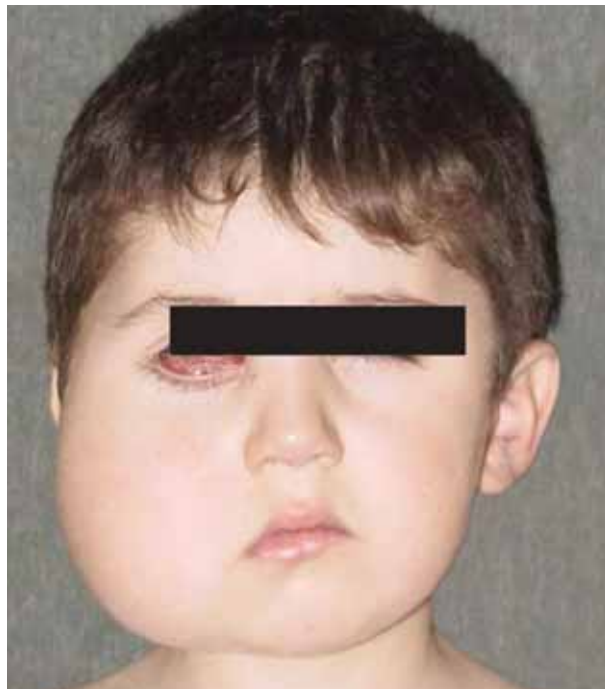
Рис. 6. Больной Г. в возрасте 8 лет, перед началом лечения методом РЧА

Figure 6. Patient G., 8 y.o., before RFA treatment

делятся как анэхогенные образования овальной или округлой формы.

Далее определялась зона для РЧА. Хирург через прокол кожи или слизистой оболочки вводил инструмент, делая вкол в 1–2 см от датчика и направляя иглу параллельно направлению сканирования. На экране монитора визуализируется игла и интересующая область поражения. Область исследуется сначала в В-режиме сканирования, а затем в режиме ЦДК (рис. 3).

После введения электрода в патологический очаг на приборной панели аппарата отражаются данные сопротивления тканей, контактирующих с рабочей частью активного электрода. Эти показатели являются дополнительным критерием, позволяющим ориентироваться в патологическом очаге и выбрать оптимальное положение рабочей части электрода по отношению к патологическим тканям. После включения аппарата в ручном режиме производится выбор мощности тока, подаваемого на активный электрод. Средняя мощность обычно составляет 10–12 Вт. Длительность воздействия зависит от многих факторов, в т. ч.

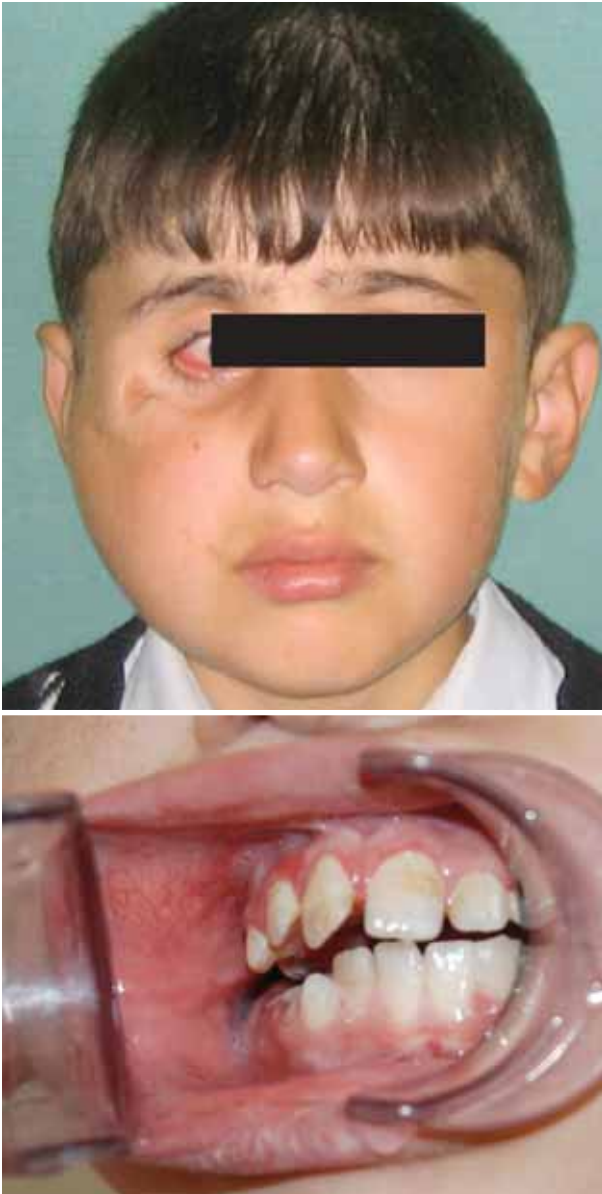

Рис. 7. Тот же больной в возрасте 12 лет
 Figure 7. The same patient, age 12 y.o.

от объема мальформации, ее структуры и скорости кровотока в очаге воздействия, электропроводимости среды. По мере развития абляции эффективность воздействия визуализируется на экране монитора УЗ-аппарата и характеризуется нарастающей вспышкой в области кончика иглы. При достижении 960°C на игле аппарат отключается автоматически. В результате прове-

денного воздействия ткани, имеющие до воздействия пониженную эхогенность, приобретают гиперэхогенный вид (рис. 4, 5).

Зона изменения (воздействия) при термоабляции составляет примерно 1–2 см в диаметре и имеет неровные края. Визуализируемый до воздействия кровоток в патологической области после абляции не визуализируется. Аналогично проводятся воздействия в других зонах. После проведения манипуляции выполняется контрольное УЗ-сканирование данных зон.

Воздействие может проводиться как из одного вкола в нескольких направлениях, так и из разных вколов в разных областях. При больших объемах МКС применяется методика «перекрывающих сфер».

Через 20–30 минут после воздействия в зоне абляции при УЗ-исследовании возможно определение инфильтрации (отечно-инфильтративных изменений) со стороны мягких тканей, которые сохраняются в течении нескольких дней.

Клинический случай (рис. 6, 7)

Ребенок Г. 8 лет с диагнозом: МКС в околоушно-жевательной, щечной параорбитальной областях, области крыло-челюстного пространства справа.

Ранее неоднократно предпринимались попытки удаления сосудистого образования хирургическим путем, которые не приводили к положительным результатам в связи с угрозой массивной кровопотери. Проводился курс рентгенотерапии, который также не дал положительных результатов. В связи с этим в качестве метода лечения была выбрана радиочастотная термоабляция.

Суммарное количество манипуляций – 26. Абляция проводилась в 4 этапа. Манипуляции выполнялись в параорбитальной, скуловой, височной областях, области крыло-челюстного пространства, щечной области.

Послеоперационный период госпитализации составляет после РЧА в среднем от 3 до 7 дней. В течении этого периода проводится УЗ-исследование в динамике. В последующем УЗИ целесообразно проводить через 3 месяца после абляции, далее – через 6 месяцев. В том случае, если сохраняются очаги МКС, то проводится повторное вмешательство в тех зонах, где эти остаточные очаги сохраняются.

Таким образом, РЧА – высокоэффективный метод лечения пациентов с МКС. Показаниями к его применению служат: наличие обширных мальформаций, отсутствие эффекта от других ранее примененных методов лечения, угроза интраоперационного кровотечения, внутрикостная локализация МКС. Радиочастотная термоабляция может применяться как в открытой ране, так и в качестве малоинвазивного атравматического вмешательства. Полученные клинические результаты демонстрируют высокую эффективность данной методики в лечении пациентов с МКС.

ДИАГНОСТИКА И ТАКТИКА ЛЕЧЕНИЯ ИНТРАТЕМПОРАЛЬНЫХ НЕВРИНОМ ЛИЦЕВОГО НЕРВА

INTRATEMPORAL NEUROMAS OF FACIAL NERVE: DIAGNOSTICS AND TREATMENT TACTICS

А.И. Крюков, Е.В. Гаров, Е.И. Зеликович, В.Н. Зеленкова, А.В. Зеленков, П.А. Сударев, З.О. Заоева

ГБУЗ «Московский научно-практический Центр оториноларингологии им. Л.И. Свержевского» ДЗМ, Москва
Контакты: Крюков Андрей Иванович – e-mail: lorcentr@mtu-net.ru

A.I. Kryukov, E.V. Garov, E.I. Zelikovich, V.N. Zelenkova, A.V. Zelenkov, P.A. Sudarev, Z.O. Zaoeva

*SBHI "Moscow L.I.Sverzhewski scientific and practical center of otorhinolaryngology", Moscow
Contacts: Kryukov Andrey – e-mail: lorcentr@mtu-net.ru*

В статье представлен обзор литературы по эпидемиологии, классификации, клинических проявлениях интратемпоральной невриноме лицевого нерва (НЛН), а также методах ее диагностики и хирургического лечения. НЛН является доброкачественной опухолью нейроэктодермального происхождения. На долю НЛН приходится 1% всех опухолей височной кости. Образование возникает из оболочек нерва как инкапсулированный узел, и по мере медленного роста (наружу или внутрь) может достигать значительных размеров с различными клиническими проявлениями. В зависимости от локализации различают экстратемпоральные, интратемпоральные и интракраниальные НЛН. Среди всех НЛН на интратемпоральную локализацию приходится 60–70% случаев.

Диагностика интратемпоральных НЛН основывается на клинических проявлениях заболевания, данных отомикроскопии, аудиологических исследований, электромиографии, электронейрографии, высокоразрешающей компьютерной томографии височных костей и магнито-резонансной томографии головного мозга. Опухоль чаще встречается у женщин в возрасте 35–40 лет. Основными клиническими симптомами заболевания у 42–91% больных являются лицевая невралгия (разной степени выраженности по шкале House–Brackmann), у 45–76% – снижение слуха кондуктивного или сенсоневрального характера, у 36% – чувство заложенности уха и у 29% отмечалось образование в барабанной полости.

Описаны 11 собственных случаев диагностики НЛН и методики ее хирургического лечения у 8 больных. Выбор хирургического подхода и методики операции определялись объемом и локализацией НЛН, деструкцией структур височной кости и видом тугоухости. В 2 случаях трансмастоидальным подходом выполнена аттикоантромастоидотомия с удалением опухоли и задней стенки слухового прохода, интратемпоральной нейропластикой свободным трансплантатом большого заушного нерва, мастоидо- и тимпанопластикой. У одной больной подобная нейропластика и тимпанопластика выполнены после удаления опухоли при раздельной аттикоантромастоидотомии.

В 3 случаях невринома удалена частично с сохранением ствола лицевого нерва: у 2 пациентов – посредством проведения раздельной аттикоантромастоидотомии и у 1 – ревизии барабанной полости. В одном случае при распространении опухоли в шилососцевидное отверстие выполнена раздельная аттикоантромастоидотомия с удалением опухоли, тимпанопластикой и подъязычно-лицевым анастомозом. И у одного больного при интракраниальном распространении НЛН использован надлабиринтный подход для частичного удаления опухоли с сохранением волокон VII нерва и его декомпрессией. Подчеркивается, что при удалении интратемпоральных НЛН необходимо использовать закрытые методики операции с реконструкцией нерва и тимпанопластикой, которые позволяют достигать хороших анатомо-функциональных результатов.

Ключевые слова: интратемпоральная невринома лицевого нерва, височная кость, хирургическое лечение

ABSTRACT

The authors present literature review on epidemiology, classification, clinical manifestation of intratemporal neuroma of facial nerve, and methods of its diagnostics and surgical treatment. Facial nerve neuroma is a benign tumor of neuroectodermal origin. They account for 1% of all temporal bone tumors originating from nerve sheath as an encapsulated nodule and while growing (inward or outward) it may get large dimensions and cause various clinical manifestations. Depending on the localization there are extratemporal, intracranial and intratemporal facial nerve neuromas; the latter account for 60-70% of all cases.

Their diagnostics is based on clinical manifestation, otomicroscopy and audiological data, electromyography, electroneurography, high-resolution computed tomography of temporal bones and brain MRI. Such tumors are most often met in women of 35-40 years old. The main clinical symptoms in most of cases (42-91% of patients)

are facial neuropathy of different grade (according to House-Brackmann), conductive or sensorineural hearing loss (45-76%), ear stuffiness (36%) and 29% revealed tumor masses in tympanum.

The authors described 11 cases of facial neuroma diagnostics and surgical treatment in 8 patients. The choice of surgical approach and operation method was based on the size and localization of the tumor, temporal bone destruction evidence and stuffiness type. Attico-antro-mastoidotomy with combined tumor and acoustic meatus posterior wall removal was performed in 2 cases from transmastoid approach followed by intratemporal neuroplasty with free transplant from major postaural nerve, mastoidoplasty and tympanoplasty.

In 3 cases neuroma was removed partially with facial nerve trunk preservation: via separate attico-antro-mastoidotomy in 2 patients and tympanum revision in 1 patient. In case of tumor extension through stylomastoid hiatus, separate attico-antro-mastoidotomy with tumor removal, tympanoplasty and sublingual-facial anastomosis formation was made in 1 patient. Supralabyrinth approach for tumor resection with VII nerve decompression and its fibers preservation was used once in case of intracranial neuroma extension. The authors accentuate that during intratemporal neuromas removal one should use closed techniques of surgery with nerve reconstruction and tympanoplasty that provide good anatomical and functional results.

Key words: intratemporal facial nerve neuroma, temporal bone, surgical treatment

Невринома (шваннома) лицевого нерва (НЛН) является доброкачественной опухолью нейроэктодермального происхождения. На долю НЛН приходится 1% всех опухолей височной кости (ВК) [1–3]. Образование возникает из оболочек нерва как инкапсулированный узел и по мере медленного роста (наружу или внутрь) может достигать значительных размеров с различными клиническими проявлениями [4]. В зависимости от локализации различают экстратемпоральные, интратемпоральные и интракраниальные НЛН. Среди всех НЛН на интратемпоральную локализацию приходится 60–70% случаев. В зависимости от расположения опухоли в пирамиде ВК различают невриномы лабиринтного, тимпанального и мастоидального отделов ЛН, коленчатой ямки (g. geniculata) и большого поверхностного каменистого нерва, которые отличаются клиническими проявлениями. Описывают единичные случаи невриномы *horda tympani* и *p. Jacobson's* [5]. В 68–92% случаев процесс локализуется в области g. geniculate. По мере роста опухоль распространяется на другие сегменты нерва, наблюдается и двусторонняя локализация [3, 6–8]. В зависимости от роста интратемпоральных НЛН выделяют интра- и экстракраниальное распространение [3].

Диагностика интратемпоральных НЛН основывается на клинических проявлениях заболевания, данных отомикроскопии, аудиологических исследований, электромиографии (ЭМГ), электронейрографии, высокоразрешающей компьютерной томографии (КТ) ВК и магнито-резонансной томографии (МРТ) головного мозга. Опухоль чаще встречается у женщин в возрасте 35–40 лет [4, 8, 9]. Основными клиническими симптомами заболевания у 42–91% больных являются лицевая невралгия (разной степени выраженности по шкале House-Brackmann – В), у 45–76% – снижение слуха кондуктивного или сенсорно-нервного характера, у 36% – чувство заложенности уха и у 29% – образование в барабанной полости [3, 4, 10–12]. Часто заболевание имитирует экссудативный средний отит. КТ ВК и МРТ с контрастированием играют ведущую роль в дифференциальной диагностике с холестеатомой, гемангиомой и малигнизирующим процессом этой локализации [3, 13].

Выбор хирургического вмешательства определяют клинические симптомы и локализация опухоли. При невриноме коленчатой ямки, тимпанального или мастоидального отделов и сохранении слуховой функции используют транстемпоральный (трансмастоидальный) подход для удаления опухоли и одновременной его реконструкции интратемпоральной нейропластикой [14] или экстратемпоральным анастомозом [4, 9, 15], используя при этом одно- или двухэтапное хирургическое вмешательство и различную технику неврального шва [16–18]. При локализации процесса от

коленчатой ямки интралабиринтно используют надлабиринтный подход или его сочетание с транстемпоральным [19]. Некоторые хирурги при распространенных опухолях рекомендуют выполнять субтотальную петрозэктомия независимо от состояния функций лабиринта для профилактики ликвореи и менингита с одновременной интратемпоральной нейропластикой и облитерацией созданной полости или экстратемпоральным анастомозом и установкой аппарата костной проводимости (ВАНА) для реабилитации слуховой функции вторым этапом [20].

Современным подходом является удаление опухоли с сохранением волокон нерва и его функции. Учитывая медленный рост образования, при небольших опухолях, растущих «наружу», и слабых проявлениях лицевой невралгии многие выполняют частичное удаление с сохранением ствола нерва и его декомпрессией [3, 4, 21, 22]. Однако структурное сохранение ствола не всегда обеспечивает сохранение функции нерва [23, 24]. Другие при небольших опухолях и нормальной клинической функции нерва рекомендуют наблюдение до появления признаков >50% дегенерации нерва по данным ЭМГ [25, 26].

Ранняя диагностика и операция до появления признаков дегенерации нерва положительно влияют на результаты восстановления функции нерва, которые достигаются в среднем через 8 месяцев – 2 года [8, 17, 26]. В то же время в результате операций в среднем у 50–75% пациентов констатируют улучшение функции нерва до 3-й степени по шкале НВ, а с увеличением срока пареза более 20 месяцев – до 4-й степени [3, 9, 27].

В отделе микрохирургии уха нашего Центра с 2007 по 2014 гг. выявлено 11 пациентов с невриномой лабиринтного, тимпанального и мастоидального отделов ЛН. Возраст больных к моменту обращения составлял от 27 до 67 лет (средний – 49,7 года). Среди пациентов преобладали лица женского пола (9–82%). Диагноз у всех больных был установлен на основе комплексного обследования с верификацией размера опухоли по данным КТ ВК и МРТ головного мозга с контрастированием.

Все больные жаловались на чувство заложенности в ухе и снижение слуха на стороне поражения. У 6 пациентов имелась левосторонняя локализация процесса и у 5 – правосторонняя. Признаки периферического пареза ЛН на стороне больного уха имелись у 10 пациентов: у 2 – 2–3-й степени (по шкале НВ) и у 8 – 4–5-й степени (таблица). Именно явления прогрессирующего (в среднем около 1 года) пареза ЛН во всех случаях послужили поводом для обращения за медицинской помощью. У 4 больных заболевание имитировало односторонний экссудативный средний отит: у трех – с парезом ЛН и у одного – без. По поводу этого у двух пациентов была выполнена ревизия барабанной полости

Таблица. Описание клинических проявлений, вида и результатов хирургического лечения больных НЛН
 Table. Clinical manifestations, type of surgery and its results in patients with facial nerve neuromas

№	Возраст Age	Год Year	Хир. леч. Surgical treatment	Тугоухость Ear stiffness	Парез VII нерва VII nerve paresis	Локализация по КТ Localization (CT data)	Операция Surgery	Парез после хир. лечения Paresis after operation
1	67	2007	–	Гл* DF	5-я ст.	Т+Л*	РА* с частичным удалением опухоли Separate atticotomy with tumor resection	5-я ст.
2	50	2008	–	Кн CHL	–	Т	РБП с частичным удалением опухоли Tympanum revision with tumor resection	2-я ст.
3	50	2008	–	Кн CHL	5-я ст.	М	РА с удалением опухоли и нейропластикой БЗН Separate atticotomy with tumor resection and MPN neuroplasty	4-я ст.
4	36	2010	РБП	См MHL	5-я ст.	Т+М	ОСО с удалением опухоли, нейропластикой БЗН и ТП OSO with tumor removal, MPN neuroplasty and TP	3-я ст.
5	38	2011	АТ	Кн CHL	5-я ст.	Т+М	ОСО с удалением опухоли, нейропластикой БЗН и ТП OSO with tumor removal, MPN neuroplasty and TP	5-я ст.
6	63	2013	–	См MHL	5-я ст.	Т+М	РА с частичным удалением опухоли SAA with tumor resection	5-я ст.
7	62	2014	–	См MHL	5-я ст.	М	РА с удалением опухоли, ТП и анастомозом VII-XII SAA with tumor removal, tympanoplasty and VII-XII anastomosis	4-я ст.
8	63	2014	ШБП	Гл DF	5-я ст.	Т+Л	Надлабиринтный подход с удалением опухоли и декомпрессией VII нерва Supralabyrinthal approach with tumor removal and VII nerve decompression	4-я ст.
9	27	2007	–	См MHL	3-я ст.	М	–	–
10	60	2012	–	Кн CHL	3-я ст.	Т+М	–	–
11	31	2013	–	Кн CHL	4-я ст.	Т+М	–	–

Примечание. Гл – глухота, Кн – кондуктивная тугоухость, См – смешанная тугоухость. Т – тимпанальный, Л – лабиринтный, М – мастоидальный отделы лицевого нерва. РА – раздельная аттикоантотомия, РБП – ревизия барабанной полости, ОСО – открытая санирующая операция, БЗН – большой заушный нерв, ТП – тимпанопластика, АТ – антротомия, ШБП – шунтирование барабанной полости.

Note: DF – deafness, CHL – conductive hearing loss, MHL – mixed hearing loss, Т – tympanal, L – labyrinthine, М – mastoid part of facial nerve, SAA – separate atticotomy, TR – tympanum revision, OSO – opened sanitizing operation, MPN – major postaural nerve, TP – tympanoplasty, AT – antrotomy, TB – tympanum bypass.

или антротомия с патоморфологической верификацией процесса, а у одного – шунтирование барабанной полости. Из анамнеза известно, что у одной пациентки переходящие явления пареза ЛН имели место 19 лет назад.

При обследовании у 6 больных, по данным отомикроскопии, выявлено выбухание барабанной перепонки на стороне процесса за счет образования в барабанной полости, у 1 – явления экссудации и у 4 изменений не отмечено. По данным тональной пороговой аудиометрии, у 5 пациентов имелась кондуктивная

тугоухость, у 4 – смешанная и у 2 – практическая глухота. У всех больных отмечено отсутствие акустического рефлекса на стороне поражения. Основным методом верификации заболевания у 10 пациентов была КТ ВК и у одного – ревизия барабанной полости. КТ ВК в аксиальной и коронарной проекциях с шагом среза 0,5 мм позволяет определить локализацию и размеры образования и влияет на выбор хирургического подхода и способ нейропластики. Тимпанальная и мастоидальная локализация опухоли ЛН выявлена в 5 (45,5%) случаях (рис. 1, 2). Только

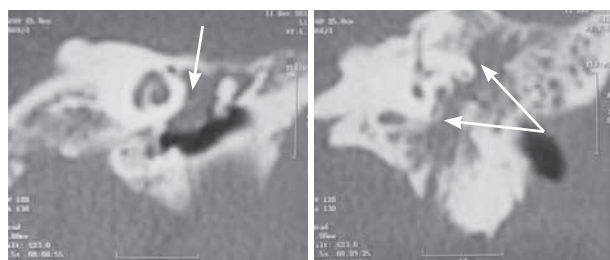


Рис. 1. КТ височных костей (коронарная проекция) – определяется образование тимпанальной и мастоидальной части лицевого нерва правой височной кости (стрелки)

Figure 1. CT scans (coronal view): tumor mass in tympanic and mastoid parts of facial nerve in right temporal bone (arrows)

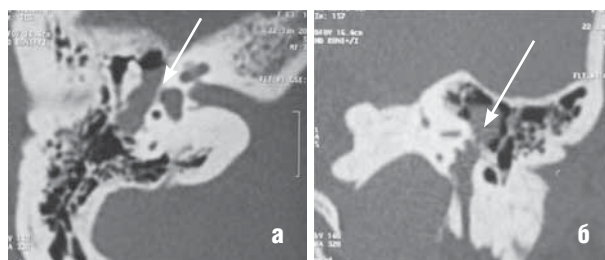


Рис. 2. КТ височных костей (аксиальная (а) и коронарная (б) проекции) – определяется образование тимпанальной и мастоидальной части лицевого нерва правой височной кости (стрелки)

Figure 2. Ct scans (axial (a) and coronal (b) views: tumor mass in tympanic and mastoid parts of facial nerve in right temporal bone (arrows)

мастоидальный отдел был поражен в 3 случаях. Из них в одном случае с разрушением латерального полукружного канала и распространением образования из сосцевидного отростка через шилососцевидное отверстие (рис. 3). У двух больных имелась тимпанальная и лабиринтная локализация с разрушением стенок латерального и верхнего полукружных каналов, улитки, внутреннего слухового прохода и передней грани пирамиды (в проекции *g. geniculate*), что объясняет наличие у них предоперационной глухоты (рис. 4). В одном случае определялось небольшое образование тимпанальной локализации. При МРТ головного мозга в 7 случаях выявлено нарушение пневматизации клеток ВК на стороне процесса, которое было характерно для тимпанальной и мастоидальной локализации процесса. Использование контрастирования при МРТ в случаях разрушения стенок пирамиды ВК позволяет диагностировать интракраниальное распространение образования (рис. 5). Особенности клинической картины НЛН и данные рентгеновских исследований позволили в двух случаях исключить это заболевание у больных с процессом в околоушной железе у вершины сосцевидного отростка.

Из 11 пациентов с НЛН 8 больных были оперированы. Показаниями к операции являлись наличие интратемпоральной НЛН, дисфункция ЛН по шкале НВ 5-й степени и тугоухость на стороне поражения. По данным ЭМГ, у этих больных имелись умеренные изменения ЛН нерва на стороне поражения аксонально-демиелинизирующего типа. Выбор хирургического подхода и методика операции определялись объемом и локализацией НЛН, деструкцией структур ВК и видом тугоухости (таблица). В 2 случаях трансмастоидальным подходом выполнена аттикоантромастоидотомия с удалением опухоли и задней стенки слухового прохода, интратемпоральной нейропластикой свободным трансплантатом большого заушного нерва, мастоидо- и тимпанопластикой. У одной больной подобная нейропластика и тимпанопластика выполнены после удаления опухоли при раздельной аттикоантромастоидотомии. В 3 случаях невринома удалена частично с сохранением ствола лицевого нерва: у 2 пациентов – посредством проведения раздельной аттикоантромастоидотомии и у 1 – ревизии барабанной полости. В одном случае при распространении опухоли в шилососцевидное отверстие выполнена раздельная аттикоантромастоидотомия с удалением опухоли, тимпанопластикой и подъязычно-лицевым анастомозом. И у одного больного при интракраниальном распространении НЛН использован надлабиринтный подход для частичного удаления опухоли с сохранением волокон VII нерва и его декомпрессией.

После операции по первой методике наблюдались длительная эпидермизация открытой мастоидальной полости, полный паралич ЛН на стороне операции и улучшение слуха вследствие сокращения костно-воздушного интервала. Улучшение функции ЛН (с 5-й до 3–4-й степени по НВ) отмечено через 1 год у двух больных. Признаки реиннервации, по данным динамической ЭМГ, после интратемпоральной нейропластики появились только у одной больной через 3 месяца, признаки прорастания всех трех ветвей ЛН – через 15 месяцев. К этому же сроку появились движения мимических мышц пораженной стороны лица. На наш взгляд, длительная регенерация в открытой мастоидальной полости отрицательно сказывается на процессах реиннервации. При частичном удалении опухоли с сохранением волокон нерва также достигается анатомо-морфологический результат с некоторым улучшением функции нерва. Эффективной является и методика удаления опухоли при закрытом варианте операции с тимпанопластикой и экстратемпоральным анастомозом между подъязычным и лицевым нервами.

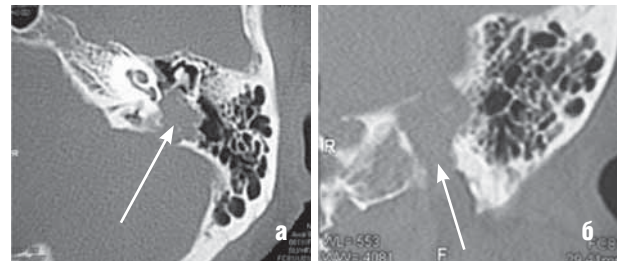


Рис. 3. КТ височных костей (аксиальная (а) и коронарная (б) проекции) — определяется образование мастоидальной части лицевого нерва левой височной кости от второго колена с распространением через шилососцевидное отверстие и разрушением задней грани пирамиды (стрелки)

Figure 3. CT scans (axial (a) and coronal (b) views): tumor mass in mastoid part of facial nerve in left temporal bone spread from second bend through stylomastoid hiatus and posterior pyramid flat destruction (arrows)

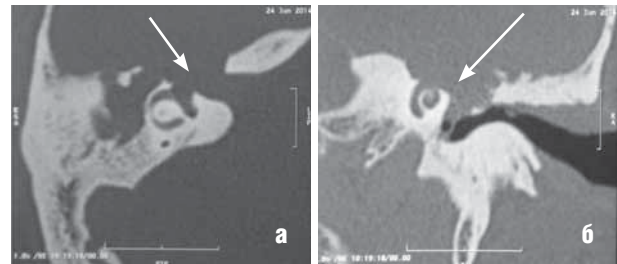


Рис. 4. КТ височных костей (аксиальная (а) и коронарная (б) проекции) — определяется образование тимпанальной и лабиринтной части лицевого нерва (проекция *g. geniculate*) правой височной кости с разрушением стенки улитки, преддверия, внутреннего слухового прохода, верхней и передней грани пирамиды височной кости (стрелки)

Figure 4. Ct scans (axial (a) and coronal (b) views): tumor mass in tympanic and labyrinthine parts of facial nerve (projection *g. geniculate*) in right temporal bone with destruction of cochlea wall, vestibule, internal acoustic meatus, upper and anterior flats of temporal pyramid (arrows)

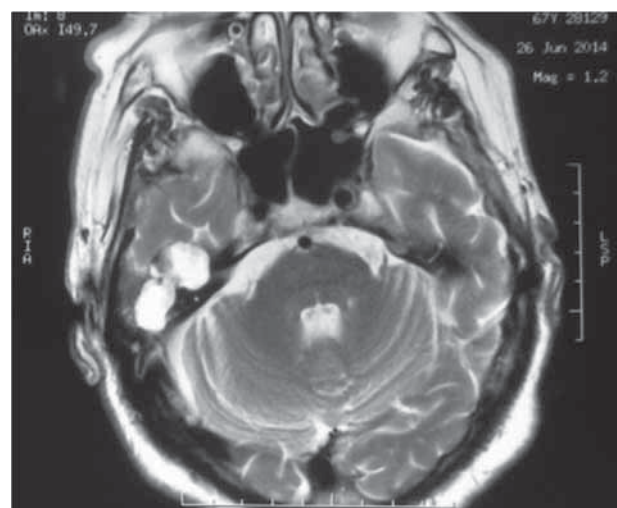


Рис. 5. МРТ головного мозга с контрастированием (случай рис. 3–4) — выявляется образование тимпанальной и лабиринтной части лицевого нерва (проекция *g. geniculate*) с распространением процесса в среднюю черепную ямку

Figure 5. Brain MRI with contrast (case from fig.3-4): tumor mass in tympanic and labyrinthine parts of facial nerve (projection *g. geniculate*) with spread into middle cranial fossa

Выводы

Диагностика интратемпоральных НЛН основана на их клинических проявлениях, КТ ВК и МТР головного мозга с контрастированием. Ранняя диагностика этого образования является залогом функционального результата операции. Выбор хирургического подхода и методики операции определяются объемом и локализацией НЛН, деструкцией структур ВК и видом тугоухости. При удалении интратемпоральных НЛН необходимо использовать закрытые методики операции с реконструкцией нерва и тимпанопластикой, которые позволяют достигать хороших анатомо-функциональных результатов.

ЛИТЕРАТУРА/REFERENCES

1. Saito H., Baxter A. Undiagnosed intratemporal facial nerve neurilemmomas. *Arch. Otolaryngol.* 1972;95:415–9.
2. Swartz J., Harnsberger H. *Imaging of the temporal bone.* N.Y., 1998:345–93.
3. *Ear and temporal bone surgery. Minimizing risk and complication.* Wiet R., eds. N.Y., 2006, 288 p.
4. Liu L., Yang S., Han D., et al. Primary tumours of the facial nerve: diagnostic and surgical treatment experience in Chinese PLA General Hospital. *Acta Otolaryngol.* 2007;127:993–9.
5. Kesser B., Brackmann D., Ma Y., et al. Jacobson's nerve schwannoma: a rare middle ear mass. *Ann. Otol. Rhinol. Laryng.* 2001;110:1030–4.
6. Fenton J., Morrin M., Smail M., et al. Bilateral facial nerve schwannomas. *Eur. Arch. Otorhinolaryngol.* 1999;256:133–5.
7. Kertesz T., Shelton C., Wiggins R., et al. Intratemporal facial nerve neuroma: anatomical location and radiological features. *Laryngoscope.* 2001;111(7):1250–6.
8. Wiggins R.H., Harnsberger H., Salzman K., et al. The many faces of facial nerve schwannoma. *AJNR.* 2006;27(3):694–9.
9. Back L., Heikkila T., Passador-Santos F., et al. Management of facial nerve schwannoma: a single institution experience. *Acta Otolaryngol.* 2010;130:1193–8.
10. House J., Brackmann D. Facial nerve grading system. *Otolaryngol. Head Neck Surg.* 1985;93:146–7.
11. O'Donoghue G., Brackmann D., House J., et al. Neuromas of the facial nerve. *Am. J. Otol.* 1989;10:49–54.
12. Saleh E., Achilli V., Naguib M., et al. Facial nerve neuromas: diagnosis and management. *Am. J. Otol.* 1995;16:521–6.
13. Martin N., Sterkers O., Mompoin D., et al. Facial nerve neuromas: MR imaging. *Neuroradiology.* 1992;34:62–7.
14. Browning S., Phil M., Phillips J., et al. Pathology in focus. Schwannoma of the chorda tympani nerve. *J. Laryngol. Otol.* 2000;114:81–2.
15. Yetiser Y., Karapinar U. Hypoglossal-facial nerve anastomosis: a meta-analytic study. *Ann. Otol. Rhinol. Laryng.* 2007;116:542–9.
16. Bento R., Miniti A. Comparison between fibrin tissue adhesive, epineural suture and natural union in intratemporal facial nerve of cats. *Acta Otolaryngol.* 1989;465:1–36.
17. Kondo K., Takeuchi N., Tojima H., et al. Reconstruction of the intratemporal facial nerve using interposition nerve graft: time course of recovery in facial movement and electrophysiological findings. *Acta Otolaryngol. Suppl.* 2007;127:85–90.
18. Bacciu A., Falcioni M., Pasanisi E., et al. Intracranial facial nerve grafting after removal of vestibular schwannoma. *Am. J. Otolaryngol.* 2009;30:83–8 Ravi N., Rubinstein J., Gantz B. Decompression of tumors of the facial nerve. *Otol Neurotol.* 2002;23(1):51–6.
19. Fisch U., Mattox D. *Microsurgery of skull base.* Stuttgart, 1988, 280 p.
20. Sataloff R., Frattali M., Myers D. Intracranial facial neuromas: total tumour removal with facial nerve preservation: a new surgical technique. *Ear Nose Throat J.* 1995;74:244–6.
21. Nadeau D., Sataloff R. Fascicle preservation surgery for facial nerve neuromas involving the posterior cranial fossa. *Otol. Neurotol.* 2003;24:317–25.
22. Pulec J. Symposium on ear surgery. Facial nerve neuroma. *Laryngoscope.* 1972;82:1160–76.
23. Moukarbel R., Sabri A. Current management of head and neck schwannomas. *Otolaryngol. Head Neck Surg.* 2005;13:117–22.
24. Shelton C. Facial nerve tumors. In: Brackmann D., Shelton C., Arriaga M. eds. *Otologic surgery.* Philadelphia, 1994:413–423.
25. Liu R., Fagan P. Facial nerve schwannoma: surgical excision versus conservative management. *Ann. Otol. Rhinol. Laryngol.* 2001;110:1025–9.
26. Lipkin A., Coker N., Jenkins H., et al. Intracranial and intratemporal facial neuroma. *Otolaryngol. Head Neck Surg.* 1987;96:71–9.



III МЕЖДИСЦИПЛИНАРНЫЙ КОНГРЕСС ПО ЗАБОЛЕВАНИЯМ ОРГАНОВ ГОЛОВЫ И ШЕИ

www.headandneck.ru

25–27 мая 2015 года, Москва
Выставочный конгресс-центр Первого МГМУ имени И. М. Сеченова
ул. Трубецкая, д. 8, м. «Спортивная»

Дорогие коллеги и друзья!



Темой предстоящего конгресса является конвергенция технологий в диагностике и лечении заболеваний органов головы и шеи, а также применение зарубежного опыта и важность междисциплинарного подхода в решении проблемы.

Предыдущий Конгресс посетило около 1000 специалистов. В 2015 году мы планируем создать научную программу, которая привлечет еще большее внимание. Помимо всестороннего освещения трендов в диагностике и лечении заболеваний головы и шеи, будут проведены многочисленные мастер-классы, семинары по разбору клинических случаев, тренинги.

Ждем вас на конгрессе!

*С уважением, Решетов И. В.,
Председатель оргкомитета III Междисциплинарного конгресса
по заболеваниям органов головы и шеи, член-корреспондент РАН, профессор*

Основные тематики:

- Нейрохирургия
- Офтальмология
- Реконструктивная и пластическая хирургия
- Челюстно-лицевая хирургия
- Стоматология
- Онкология
- Дерматология
- Эндокринология
- Оториноларингология
- Лучевая диагностика
- Радиотерапия
- Сопроводительная терапия
- Регенеративная медицина
- Морфология
- Анестезиология
- Нутрициология

Контакты:



Наталья Ионова
E-mail: nionova@ctogroup.ru
Тел.: +7 (495) 646-01-55, доб. 135
Моб: +7 (962) 933-12-26

16+ реклама

Организаторы:



ВОЗМОЖНОСТИ ПРИМЕНЕНИЯ РОБОТИЗИРОВАННОГО CO₂-ЛАЗЕРА ПРИ ВЫПОЛНЕНИИ ОПЕРАЦИЙ НА ГОРТАНИ И ГЛОТКЕ ТРАНСОРАЛЬНЫМ ДОСТУПОМ

THE OPPORTUNITIES OF ROBOTIZED CO₂-LASER APPLICATION FOR SURGERY ON LARYNX AND PHARYNX VIA TRANSORAL APPROACH

Е.Н. Новожилова¹, А.П. Федотов¹, И.Ф. Чумаков¹, А.Ж. Хотеев¹, О.Н. Фомина¹, О.В. Нефедова¹, О.В. Ольшанская², А.А. Евграфов²

¹ Московская городская онкологическая больница № 62, Москва

² Первый московский государственный медицинский университет им. И.М. Сеченова, Москва

Контакты: Новожилова Елена Николаевна – e-mail: e-novozhilova@ya.ru

E.N. Novozhilova¹, A.P. Fedotov¹, I.F. Chumakov¹, A.Zh. Khoteev¹, O.N. Fomina¹, O.V. Nefyodova¹, O.V. Olshanskaya², A.A. Evgrafov²

Moscow municipal oncological hospital #62

The 1st I.M. Sechenov Moscow State Medical University

Contacts: Novozhilova Elena – e-mail: e-novozhilova@ya.ru

Эндоларингеальная хирургия отличается целым рядом особенностей. Во-первых, сложностью топографии: операции проводятся в зоне перекреста дыхательных и пищеводных путей; во-вторых, сложностью автоматизма защитных механизмов гортани и голосообразования. При эндоларингеальных операциях операционное поле и зона деятельности анестезиолога совпадают. Эти особенности требуют применения новых подходов и в анестезиологическом обеспечении. Основной задачей и проблемой анестезиологического обеспечения при эндоларингеальных вмешательствах является создание оптимальных условий для работы хирурга в зоне верхних дыхательных путей и сохранение физиологических параметров вентиляции.

Наибольшей сложностью является проведение искусственной вентиляции легких. Традиционная интубация трахеи полимерными трубками стандартных размеров оказывается неприемлемой в связи с опасностью воспламенения при работе лазером и невозможностью создания доступного операционного поля. В статье представлен опыт использования роботизированного CO₂-лазера в отделении опухолей головы и шеи МГОб № 62 при операциях, выполняемых трансоральным доступом. Использование лазерных технологий рассмотрено в комплексе с методикой анестезиологического обеспечения.

Ядром лазерной системы является сканирующий цифровой микроманипулятор AcuBlade, позволяющий, согласно компьютерной программе, регулировать глубину и форму разреза, осуществлять точный контроль абляции и гемостаза. Важной составляющей операционного хирургического комплекса является установка TwinStream, адаптированная к лазерному комплексу и позволяющая проводить операции без интубации трахеи, обеспечивая широкое операционное поле и поддерживая параметры оксигенации в физиологических пределах в течение всей операции. Авторами представлен опыт лечения 78 пациентов. Отмечено, что применение описанных методик позволяет проводить органосохраняющее лечение пациентов в онкологической клинике. В статье также подробно рассмотрены методы послеоперационной сопроводительной терапии, направленной на купирование симптомов воспаления и обеспечивающей быстрое восстановление эпителия в зоне операции.

Ключевые слова: CO₂-лазер, роботизированный лазер, трансоральный доступ, эндоларингеальная хирургия, ингаляционные системы

ABSTRACT

Endotracheal surgery has a number of specific features. The first one is its complicated topography: all operations are carried out in the crossing area of the respiratory and gastrointestinal tract. The second one concerns the complexity of larynx functioning and phonation mechanism. When endolaryngeal surgery is performed, the operation field and the area of anesthesiologist activity coincide. These features require the development of the new approaches in anesthesiology maintenance. The main challenging problem is to create the optimal conditions for the surgeon in the the upper respiratory tract area and preservation of physiological parameters of ventilation. The mechanical lung ventilation is the biggest challenge. Traditional tracheal intubation with standard polymeric tubes appeared to be inappropriate due to the danger of combustion during laser's work and inability of approachable operation field arrangement. The authors present their own experience of robotized CO₂ laser use during surgeries performed from transoral approach in head and neck department of Moscow municipal oncological hospital #62. The application of laser technologies was reviewed in the whole complex of anesthesiology maintenance technique. The basic part of laser system is the digital scanning micromanipulator AcuBlade regulating the cut's depth and shape, as well as allowing for accurate control of ablation and hemostasis. One of the most important

components of operation complex is TwinStream unit which is adapted for complex enabling surgeries without trachea intubation and providing broad approach to operation field as well as keeping oxygenation parameters within physiological limits during the whole operation. The authors also present their experience of treatment of 78 patients and accentuate that the application of such techniques may provide organ sparing surgery in oncology. The methods of postoperative supportive care allowing for fast epithelium regeneration in operation field and further patients' recovery are also described in details in the following article.

Key words: *CO₂-laser, robotized laser, transoral approach, endolaryngeal surgery, inhalation systems.*

Слово «Лазер» является акронимом нескольких англ. слов (Light Amplification by Stimulation Emission by Radiation – «усиление света посредством вынужденного излучения»). Впервые теоретические основы лазерного излучения в 1917 г. сформулировал А. Эйнштейн. В 1961 г Т. Майман провел презентацию первого лазера. А в 1964 г. физики Ч. Таунс, Н. Басов и А. Прохоров были удостоены Нобелевской премии за фундаментальные работы в области квантовой электроники, создание генераторов и усилителей на лазерном принципе.

Лазерная хирургия начала широко применяться в оториноларингологии в 70-х гг. прошлого столетия. Oskar Kleinsasser, с 1973 по 1996 гг. директор университетской ЛОР-клиники в Марбурге, в течение десятилетий основательно занимался хирургическим лечением больных раком гортани (РГ). В тесном сотрудничестве с Karl Storz (1911-1996) им были разработаны многие инструменты, отвечающие требованиям к современной эндоларингеальной техники. Интересен факт, что первоначально О. Kleinsasser отрицательно относился к применению CO₂-лазера в микрохирургии гортани. Такую позицию он занял в силу того, что ткани в области лазерного разреза были резко изменены, что объяснялось уровнем развития лазерной техники того времени. Указанные тканевые реакции были несовместимы со стремлением Kleinsasser к максимальной точности патоморфологической оценки удаленных тканей.

С тех пор появилось большое количество лазеров (Nd:YAG, Argon, CO₂ и др.), работающих с различной мощностью как в видимой, так и в не видимой части спектра (инфракрасной и ультрафиолетовой). Также произошел значительный прогресс в развитии эндоскопической техники [1, 3, 12, 15, 17].

На последнем съезде «Новые технологии в лечении опухолей головы и шеи» (12-14 февраля 2015 г., Ницца), где присутствовала и российская делегация, докладчики-хирурги подчеркивали, что перспективы нашей специальности связаны именно с развитием технических возможностей, TOR-Surgery (операции трансоральным доступом) в комбинации с методиками микрохирургии (TLM-translaryngeal microsurgery). При этом отмечалась роль мультидисциплинарного подхода в лечении известных болезней с учетом современных технологических возможностей – без ущерба радикализму, но с применением органосохранных методик, когда это возможно.

Следует отметить, что эндоларингеальная хирургия отличается целым рядом особенностей. Во-первых, сложностью топографии: операции проводятся в зоне перекреста дыхательных и пищеводных путей; во-вторых, сложностью автоматизма защитных механизмов гортани и голосообразования. При эндоларингеальных операциях операционное поле и зона деятельности анестезиолога совпадают [1, 3, 4, 10, 11]. Эти особенности требуют применения новых подходов и в анестезиологическом обеспечении [15, 16].

В настоящее время эндоларингеальные операции проводятся в условиях общей анестезии. Основной задачей и проблемой анестезиологического обеспечения при этих вмешательствах является создание оптимальных условий для работы хирурга в

зоне верхних дыхательных путей и сохранение физиологических параметров вентиляции. Наибольшей сложностью является проведение искусственной вентиляции легких (ИВЛ). Традиционная интубация трахеи полимерными трубками стандартных размеров оказывается неприемлемой в связи с опасностью воспламенения при работе лазером и невозможностью создания доступного операционного поля [10, 13, 15, 17].

В этой связи широкое применение нашла высокочастотная струйная вентиляция [16, 17]. На начальном этапе мы пытались использовать для однокатетерной высокочастотной ИВЛ аппарат «Бриз», имевшийся в клинике. Но при совмещении с современными TOR-методиками он оказался малоэффективным вследствие достаточно быстрого развития гиперкапнии. Так, в течение 20–30 минут работы PaCO₂ возрастало до 60–80 мм рт. ст. при давлении в дыхательных путях 18–20 мм водн. ст. и частоте 90–100 в минуту. Кроме того, вентиляция чистым кислородом приводит к ателектазированию, дегидратации дыхательных путей и респираторным осложнениям (реактивный пульмонит и трахеобронхит).

Альтернативным способом обеспечения ИВЛ мы сочли применение интубации трахеи фольгированными трубками малого диаметра (5–6 мм), что позволяло обеспечить поддержание оксигенации в физиологических пределах и обеспечить доступ для хирургических манипуляций, но данный способ также имеет ряд недостатков – это высокое давление в дыхательных путях, невозможность обеспечить адекватную ИВЛ у пациентов с высокой массой тела, временные ограничения для работы хирурга и потенциальная вероятность гипоксических и гиперкапнических состояний.

В ноябре 2014 г. в работу введена установка TwinStream (Carl Reiner; рис. 1, 2), адаптированная к роботизированному лазерному комплексу. Эта система позволяет проводить операции трансоральным доступом, без интубации трахеи. В ней сочетаются 2 режима вентиляции (нормочастотный и высокочастотный), регулируется давление потока, осуществляется мониторинг фракций O₂, CO₂ и давления в дыхательных путях.

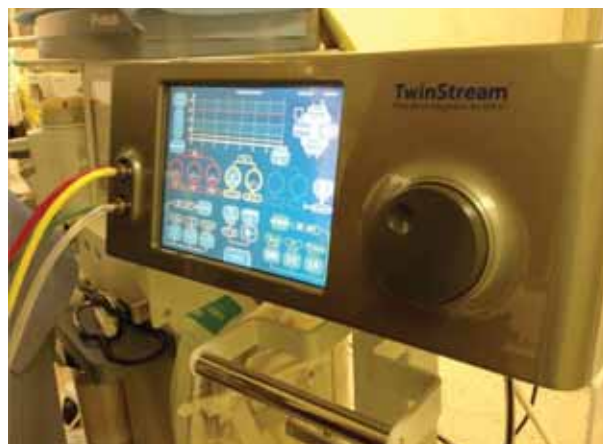

Рис. 1. Аппарат TwinStream

Figure 1. TwinStream unit

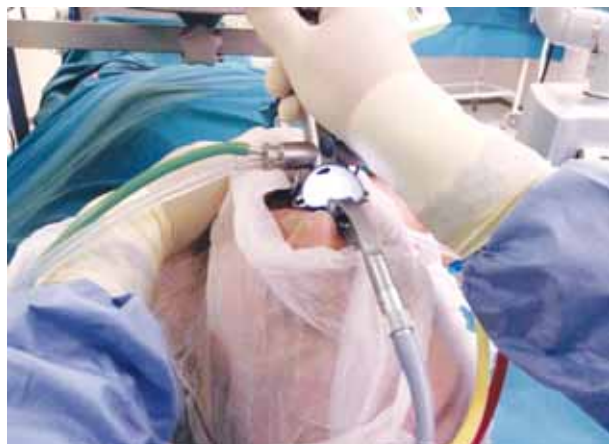

Рис. 2. Операционное поле перед началом хирургического вмешательства (к ларингоскопу присоединен аппарат TwinStream)

Figure 2. Operation field before surgery (TwinStream is connected to laryngoscope)

Установка обеспечивает для хирурга неограниченную визуализацию операционного поля и позволяет безопасно работать с лазерным комплексом, поскольку аппарат имеет специальный режим «Лазер», при включении которого подается газовая смесь, содержащая только 40% кислорода.

Кроме того, при работе аппарата TwinStream создается такое турбулентное движение потоков, что жидкость (кровь, антисептики, используемые при операции) не заливается в дыхательные пути пациента, а эвакуируется наружу.

Реализация проведения струйной ИВЛ в высокочастотном (HFJetVentilation) или нормальночастотном (NFJetVentilation) режиме, а также их комбинации в режиме сочетанной высокочастотной поточной вентиляции – Method of Super-imposed High Frequency Jet Ventilation® (SHFJetVentilation, HF+NF) дает возможность полностью контролировать как поступление кислорода, так и элиминацию углекислого газа и обеспечивает возможность безопасного применения лазера, отсутствие риска баротравмы.

Сочетание этих режимов, подбор давления потока и частоты дыхательных движений позволяет сохранять параметры оксигенации в физиологических пределах и предотвращает возможность развития гипоксии и гиперкапнии в течение всей операции.

С развитием анестезиологии и эндоскопической техники все большее развитие в мире приобретает т. н. TOR-S (Transoral Robotic Surgery), развивающаяся на основе прямой опорной ларингоскопии [12, 13]. В течение последних двух десятилетий активно развиваются и внедряются в практику эндоларингеальные методы лечения больных как доброкачественными, так и злокачественными заболеваниями, с использованием микрохирургических инструментов и CO₂-лазера. Эта методика дает возможность использования операционного микроскопа и микроинструментов и позволяет провести органосохранное, малоинвазивное лечение тем пациентам, которым еще вчера выполнили бы открытые операции [1, 5, 7, 8, 10, 14].

По данным литературы, после эндоларингеальных операций по поводу раннего РГ непосредственные и отдаленные результаты аналогичны таковым при открытых хирургических вмешательствах: процент излечения варьирует от 84 до 91%, 5-летняя выживаемость составляет 93-97%, рецидивы выявляют у 5,6-21% больных [1, 6, 7, 10, 11, 15].

Таким образом, на сегодняшний день эндоскопические операции на гортани относятся к высокотехнологичным сложным

хирургическим вмешательствам, требуют основательной подготовки как хирургов, так и анестезиологов, и ни в коем случае не должны рассматриваться как «более простая хирургия» по сравнению с открытыми операциями [12].

«Важно отметить, что даже хирурги, имеющие большой опыт лазерной хирургии, часто испытывают сложности в случаях, когда возможно обеспечить лишь минимально приемлемый обзор для удаления опухоли, а степень функциональных нарушений приближается к максимально допустимой границе» (M. Remacl, J. Werner, 2013).

Введение жесткого ларингоскопа может быть ограничено при тугоподвижности шеи и нижней челюсти, массивном корне языка [1, 4, 5, 7, 11]. Но использование современных операционных ларингоскопов (Havas, Rudert, Lindholm, Kleinsasser)

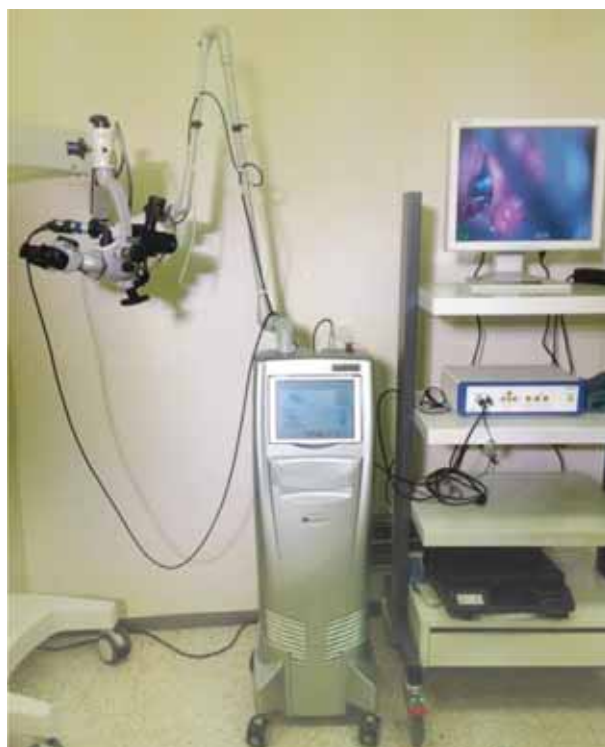

Рис. 3. Роботизированный CO₂-лазер в комбинации с операционным микроскопом и видеосистемой

Figure 3. Robotized CO₂-laser in combination with operation microscope and videosystem



Рис. 4. Digital AcuBlade – сканирующий цифровой микроманипулятор

Figure 4. Digital AcuBlade – scanning digital micromanipulator

позволяло нам выполнить ригидную ларингоскопию даже у «сложных» в анатомическом плане пациентов. Поэтому при использовании современных ларингоскопов мы имеем стабильное, широкое операционное поле, свободные руки хирурга, возможность прекрасного обзора зоны операции в микроскоп, что является преимуществом по сравнению с гибкой видеозендоскопией. Однако следует отметить, что в ряде случаев в ходе ригидной ларингоскопии мы прибегали и к видеозендоскопии (для контроля труднодоступных зон – подкомиссурального пространства, подскладочного отдела). Поэтому сочетание этих двух видов техники мы считаем вполне возможным и взаимодополняющим. В ноябре 2013 г. в клинике опухолей головы и шеи МГОб № 62 запущен в работу роботизированный CO₂-лазер Acupulse (Израиль-США). Система имеет максимальную мощность 40 Вт и относится к последнему поколению хирургических лазеров. Трубка CO₂-лазера возбуждается постоянным током и генерирует лазерный луч (инфракрасного диапазона, невидимый глазом). Для выполнения хирургических пособий мы используем операционные ларингоскопы Storz, мобильную систему Telerack и операционный микроскоп Zeiss. Сотрудники отделения прошли обучение на международном сертификационном курсе в Намюрском Университете (Бельгия) под руководством профессора Marc Remacle.

Используемый нами лазер обладает длиной волны 10,6 мкм (10 600 нм) и работает в невидимой части спектра. За счет совокупности физических характеристик система обладает минимальным эффектом карбонизации тканей и может работать в нескольких режимах: CW (Continuouswave, Pulsed, Superpulse) в зависимости от поставленных задач. Лазерная система жестким рукавом соединяется с операционным микроскопом, видеокамерой и монитором и позволяет выполнять операции на органах головы и шеи (рис. 3).

При помощи компьютерной системы хирург может изменять мощность излучения, глубину и форму воздействия луча на ткани в зависимости от анатомии оперируемой поверхности. Программы Ultrapulse® и Superpulse® дают возможность очень коротких перерывов в работе лазера (0,1–0,2 с), что обеспечивает охлаждение тканей и позволяет избежать обугливание и ожог (минимизировать эффект карбонизации).

Ядром лазерной системы является сканирующий цифровой микроманипулятор. Эта уникальная установка позволяет по заранее заданной программе регулировать площадь и глубину разреза, делать разрезы сложной формы, в зависимости от анатомии поверхности, осуществлять точный контроль абляции и гемостаза (рис. 4).

По данным морфологических исследований, благодаря сканирующей системе AcuBlade, глубина термического повреждения тканей не превышает 15–25 мк (что незаметно для глаза).

К настоящему времени с использованием роботизированного лазера и системы Digital AcuBlade нами прооперировано 73 пациента с новообразованиями гортани и глотки: доброкачественные опухоли гортани – 21, папилломатоз – 12, дисплазия эпителия II–III ст. на фоне хронического гиперпластического ларингита – 23, ларингоцеле – 2, киста гортани – 2, солитарная плазмоцитома надгортанника – 1, РГ *in situ* – 3, остаточные опухоли гортани после лучевой терапии – 6, доброкачественные опухоли глотки (кисты грушевидного синуса и боковой стенки глотки) – 3. Три пациента были оперированы по поводу с рубцовых стриктур среднего отдела гортани (одна пациентка – с синехией после химического ожога и двое больных после открытых резекций гортани, выполненных ранее).

Двум больным была выполнена хордэктомия на фоне стеноза гортани (двусторонний паралич гортани после операции на щитовидной железе). Все больные на 2–3-е сутки после операции были выписаны с хорошими функциональными и клиническими результатами. У 6 больных РГ 3-й ст. (ТЗНОМО) были удалены небольшие остаточные опухоли после проведения химиолучевого лечения по радикальной программе (дистанционная гамма-терапия с СОД

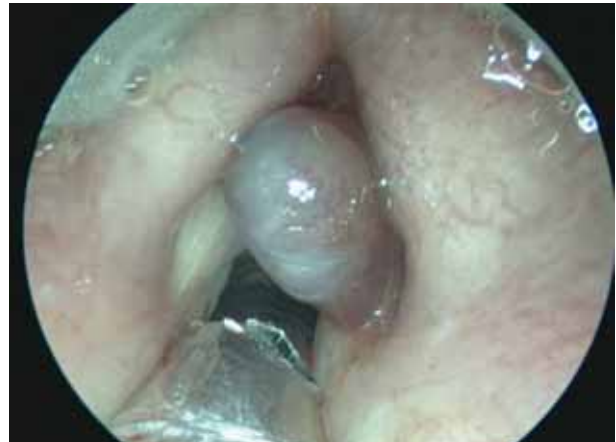

Рис. 5. Больной П., 67 лет. Полип, исходящий из гортанного желудочка (операционное фото)

Figure 5. Patient P., 67 y.o. Polyp from laryngeal ventricle (intraoperative photo)

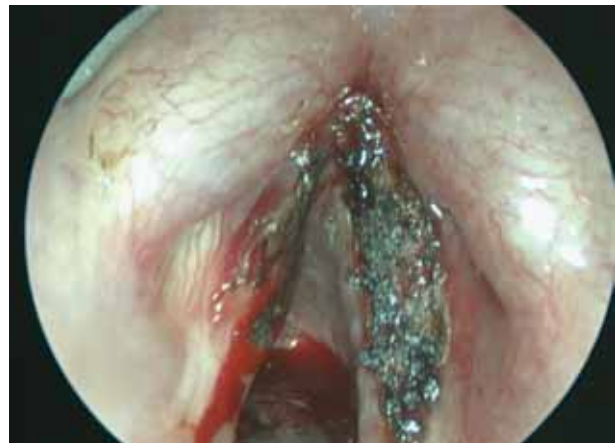

Рис. 6. Больной П. после удаления полипа (интраоперационное фото)

Figure 6. Patient P. After polypectomy (intraoperative photo)

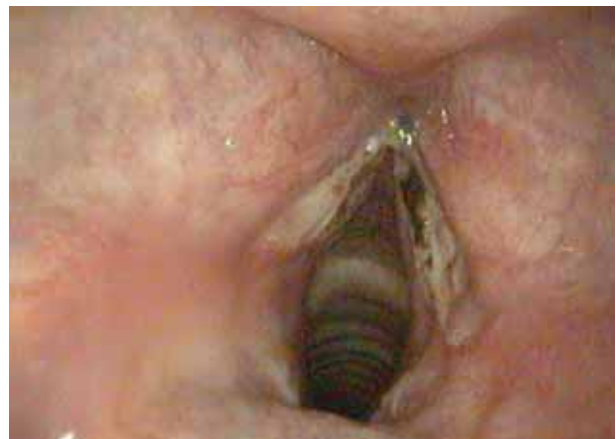

Рис. 7. Больной П. через 3 дня после операции

Figure 7. Patient P., 3 days after surgery

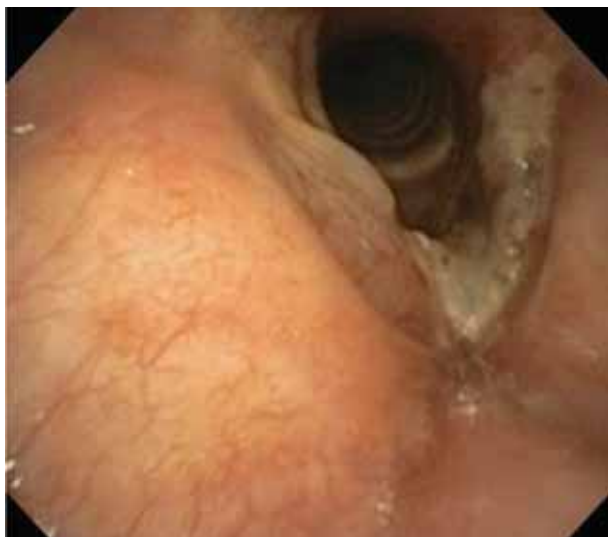


Рис. 8. Больной Н., 40 лет. После проведения ДГТ с СОД 70 Гр (остаточная опухоль)

Figure 8. Patient N., 40 y.o. after radiotherapy (70 Gy), residual tumor

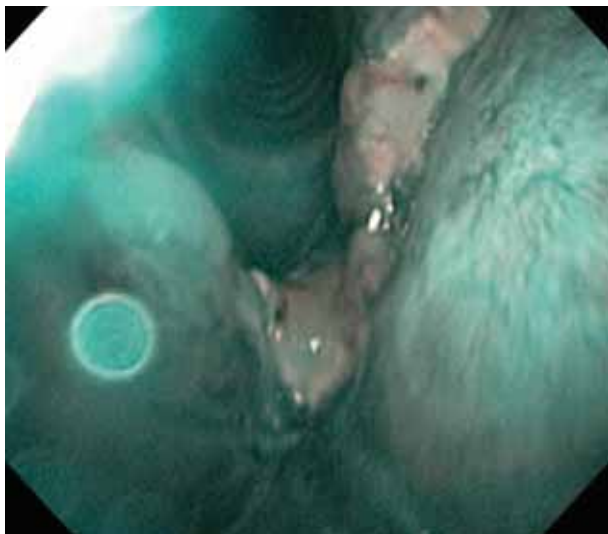

Рис. 9. Больной Н. Осмотр в NBI-режиме

Figure 9. Patient N., NBI-regimen view

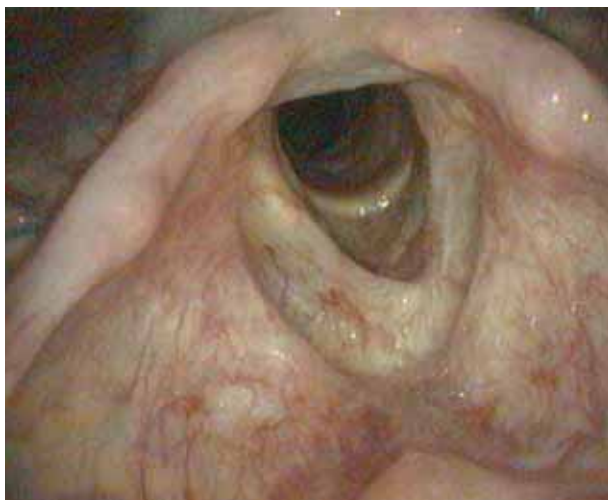

Рис. 10. Больной Н. через 11 месяцев после удаления опухоли

Figure 10. Patient N., 11 months after tumor removal

66–68 Гр). Сроки наблюдения за ними составили от 4 до 16 месяцев. У одного из пациентов возник рецидив, и выполнена ларингэктомия. На рис. 5–12 представлены результаты операций с использованием роботизированного лазера и системы Digital AcuBlade у некоторых пациентов с новообразованиями гортани и глотки. Несмотря на то что эффект повреждения тканей при использовании современного CO₂-лазера удается минимизировать, практически сразу после хирургического вмешательства в зоне удаленной опухоли возникают элементы острого воспаления – отек, гиперемия, увеличенное количество слизи [3, 7–9]. Механизм изменений в эпителии гортани и бронхах морфологически и клинически условно можно разделить на следующие периоды:

1. Воспаление – увеличение числа клеток воспаления и их активация; увеличение продукции медиаторов воспаления, нарушение баланса протеаз и антипротеаз; колонизация микроорганизмов.

2. Мукоцилиарная дисфункция – гиперсекреция бронхиальной слизи.

3. Структурные изменения – гиперплазия бокаловидных клеток, гипертрофия слизистых желез.

4. Фаза эпителизации – восстановление эпителия.

По этой причине после эндоскопических операций требуется соблюдение определенных принципов послеоперационной терапии для скорейшего купирования неизбежных реактивных изменений в тканях и быстрой реабилитации больных [8, 9, 11, 14]. Мы пришли к выводу, что после лазерных эндоскопических операций на гортани требуется применение комплекса мероприятий, обеспечивающих быстрое заживление операционной зоны.

Этот комплекс состоит из следующих компонентов:

1. Муколитические препараты, изменяющие физические свойства секрета путем уменьшения его вязкости:

- смачиватели, снижающие поверхностное натяжение (например тилоксамол);
- вещества, способствующие активации муколитически действующих ферментов (например, N-ацетилцистеин).

2. Протеолитические ферменты и энзимы.

3. Гипертонические растворы (натрия хлорид и др.).

4. Препараты, повышающие эффективность мукоцилиарного клиренса:

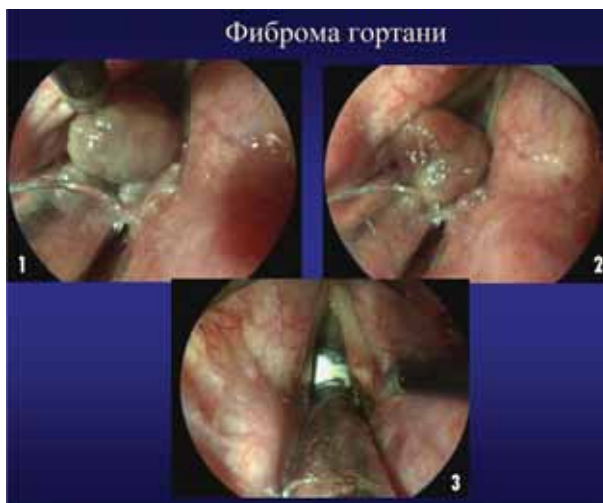

Рис. 11. Больной К., 56 лет. Фиброма гортани (1, 2), интраоперационное фото после удаления опухоли (3)

Figure 11. Patient K., 56 y.o. Laryngeal fibroma (1,2), intraoperative photo after tumor removal (3)

- агонисты β_2 -адренорецепторов (например, тербуталин);
- теофиллин, бензиламины, эфирные масла;
- глюкокортикостероиды и антигистаминные препараты.

5. Диуретики: существует мнение, что диуретики благотворно влияют на физические свойства слизи, блокируя абсорбцию Na^+ .

При лекарственном воздействии необходимо учитывать возможные побочные эффекты отдельных фармакологических препаратов. В частности, установлено, что сочетание муколитических и противокашлевых агентов может способствовать застою мокроты. Неферментные муколитики в комплексе с антибиотиками снижают возможность регулирования концентрации последних с риском превышения их безопасного уровня, а сочетание муколитиков с протеолитическими ферментами или щелочными растворами обуславливает инактивацию этих средств.

Определенные преимущества имеют комбинированные ингаляционные препараты (симпатомиметик + холинолитик). Они воздействуют на различные отделы бронхов (холинолитики влияют на проксимальные, а симпатомиметики на дистальные отделы). В результате такой препарат обеспечивает более быстрое начало действия (симпатомиметик) и более продолжительный эффект (холинолитик). При выраженных проявлениях бронхообструктивного синдрома могут использоваться симпатомиметики короткого действия (сальбутамол, фенотерол). Действие этих препаратов наступает быстро, но они имеют ряд побочных эффектов со стороны сердечно-сосудистой системы (тахикардия, нарушение сердечного ритма, повышение артериального давления). Кроме того, с возрастом чувствительность рецепторов к симпатомиметикам снижается. Применение пероральных теофиллинов также требует внимания в отношении побочных эффектов со стороны желудочно-кишечного тракта и возможного судорожного синдрома при передозировке.

Перспективным направлением в терапии больных после лазерных операций является использование антагонистов лейкотриеновых рецепторов (зафирлукаст и монтелукаст). Лейкотриены синтезируются тучными клетками, эозинофилами, участвующими в поддержании воспаления и бронхоконстрикции. Препараты этой группы блокируют синтез простагландинов, увеличивают просвет бронхов, ослабляют бронхиальную гиперреактивность и воспаление дыхательных путей.

Всем пациентам после эндоскопических операций на гортани показано применение антибиотиков. В качестве эмпирической терапии могут быть рекомендованы препараты широкого спектра действия – амоксициллин/клавуланат, кларитромицин, моксифлоксацин. Длительность терапии антибиотиками должна составлять не менее 5–7 дней. К выбору антибиотика предъявляются следующие требования: высокая эффективность в отношении патогенного микроорганизма, высокая концентрация в респираторной системе, удобство применения, минимальный риск побочных эффектов [8, 9, 11]. Перспективным направлением является также внедрение в практику комбинированных лекарственных препаратов, сочетающих антимикробное, противовоспалительное и местное гипосенсибилизирующее действие, а также обладающих сосудосуживающим действием на слизистую оболочку дыхательных путей [9]. Мы считаем, что для ведения больных после эндоскопических операций на гортани абсолютно показано использование современных ингаляционных систем. Они обеспечивают доставку необходимой дозы медикамента за короткое время и с минимальными потерями, а также позволяют регулировать дисперсность в зависимости от применяемого препарата. В нашей клинике мы широко используем ингаляционные системы PARI, имеющие насадки для рта и трахеостомы. Система отличается тем, что

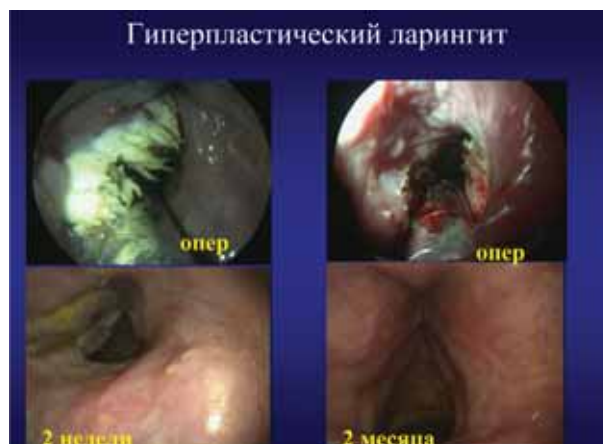

Рис. 12. Больной Ш., 62 года. Гиперпластический ларингит (по типу папиллярного кератоза гортани) – интраоперационные фото и эндоскопическая картина спустя 2 недели и 2 месяца после операции
Figure 12. Patient Sh., 62y.o. Hyperplastic laryngitis (papillary keratosis of larynx) – intraoperative photo and endoscopic picture, 2 weeks and 2 months after surgery

подаваемое лечебное вещество вдыхается больным порционно (в пульсирующем режиме), в виде теплого аэрозоля. Установка позволяет использовать как солевые растворы, так и эфирные масла, антибиотики и противогрибковые препараты.

Таким образом:

Операционная CO_2 -роботизированная система позволяет проводить лечение пациентов с различными заболеваниями гортани и глотки, существенно снизить сроки нахождения пациентов в стационаре. Преимуществом эндоскопической хирургии является малая травматичность, низкий риск осложнений, прецизионность хирургической техники. Применение этой методики дает возможность органосохранного лечения пациентов с опухолями гортани (в т. ч. после проведения лучевой терапии). При соблюдении строгих показаний описанный метод лечения может быть альтернативой открытым операциям при новообразованиях гортани. Использование анестезиологической системы TwinStream, адаптированной к лазерному комплексу, позволяет проводить операции без интубации трахеи, обеспечивая широкое операционное поле и поддерживая параметры оксигенации в физиологических пределах в течение всей операции. Трансоральные лазерные хирургические вмешательства требуют тщательно спланированной последующей сопроводительной терапии, направленной на быстрое купирование симптомов воспаления верхних дыхательных путей и обеспечивающей быструю эпителизацию операционной зоны.

ЛИТЕРАТУРА/REFERENCES

1. Гладышев А.А. Метод комбинированного видеоэндоларингеального лечения больных ранним раком и папилломатозом гортани. Диссертация канд. мед. наук. М., 2010. Gladyshev A.A. Combined videoendolaryngeal treatment of patients with early laryngeal cancer and papillomatosis of larynx. Diss.cand.med.sciences. M., 2010.
2. Латышева Т.В., Шубина О.В. Бронхо–Ваксом. Лечение заболеваний бронхолегочной системы. Русский медицинский журнал. 2005;13(21):1438–42. Latsheva T.V., Shubina O.V. Broncho-Vax. Treatment of bronchi and lungs diseases. Russian medical journal. 2005;13(21):1438–42.
3. Плужников М.С., Герасин В.А., Молодцова В.П. и др. Эндоларингеальные операции на гортани. Материалы Республиканской научно-практической конференции «Актуальные вопросы оториноларингологии», к 100-летию со дня рождения проф. А.М. Рейнуса. Алушта: 1997. С. 107–10. Pluzhnikov M.S., Gerasin V.A.,

- Molodtsova V.P., et al. Endolaryngeal surgery. Materials of Republican scientific and practical conference "Current issues of otorhinolaryngology". Lushka: 1997. P.107-10.
4. Соколов В.В., Телегина Л.В., Решетов И.В., Ольшанский В.О., Голубцов А.К. Эндоларингеальная хирургия и фотодинамическая терапия с использованием гибкой видеоэндоскопической техники при предраке и раке гортани. Вестник оториноларингологии. 2010;3:37-42. Sokolov V.V., Telegina L.V., Reshetov I.V., Olshanski V.O., Golubtsov A.K. Endolaryngeal surgery and photodynamic therapy with flexible videoendoscopic technique use in patients with laryngeal cancer. Vestnik otorhinolaryngologii, 2010;3:37-42.
 5. Соколов В.В., Гладышев А.А., Телегина Л.В., Решетов И.В., Голубцов А.К. Возможности гибкой видеоэндоскопической техники при эндоларингеальной хирургии предрака и раннего рака гортани. Голова и шея. 2014;2:26-33. Sokolov V.V., Gladyshev A.A., Telegina L.V., Reshetov I.V., Golubtsov A.K. Opportunities of flexible videoendoscopic technique in endolaryngeal surgery of early larynx cancer. Head&Neck, 2014;2:26-33.
 6. Соколов В.В. Эндоскопическая диагностика и лечение ранних форм рака дыхательных путей и пищеварительного тракта. В кн.: Руководство по онкологии. Под ред. В.И. Чисова, С.Л. Дарьяловой. М. М.: ООО «Медицинское информационное агентство». Sokolov V.V. Endoscopic diagnostics and treatment of early respiratory and gastrointestinal tracts cancer. Book: Oncology handbook, edit.V.I.Chissov, S.L.Darjalova. M.M.: LLC "Medical information agency".
 7. Чирешкин Д.Г., Дунаевская А.М., Тимен Г.Э. Лазерная эндоскопическая хирургия верхних дыхательных путей. М.: Медицина, 1990. Chirshkin D.G., Dunajevskaya A.M., Timen G.E. Laser endoscopic surgery of upper respiratory tract. M.:Medicine, 1990.
 8. Чучалин А.Г. Стандарты по диагностике и лечению больных хронической обструктивной болезнью легких. М.: Атмосфера, 2005. Chuchalin A.G. Standards on diagnostics and treatment of patients with chronic obstruction diseases. M.:Atmosphere, 2005.
 9. Шмелев Е.И. Хронический обструктивный бронхит. В кн.: Хроническая обструктивная болезнь легких. Под ред. А.Г. Чучалина. М., 1998. С. 402. Shmelyov E.I. Chronic obstructive bronchitis. Book: Chronic obstructive lung disease. Edit.A.G.Chuchalin, M., 1998, p.402.
 10. Fritzsche K., Evans R. Anaesthesia for microlaryngeal and laser laryngeal surgery: impact of subglottic jet ventilation. J. Laryngol. Otol. 2010;124(6):641-5.
 11. Gallo A., de Vincentis M., Manciooco V., et al. CO2-laser cordectomy for early-stage glottic carcinoma: a long-term follow-up of 156 cases. Laryngoscope. 2002;112(4):298-302.
 12. Motta G., Motta G., Villary G., et al. Laryngotracheal stenoses. The CO2 Laser in Otolaryngology and Head and Neck Surgery, 1998.
 13. Peretti G., Nicolai P., Piazza C., et al. Oncological results of endoscopic resections of Tis and T1 glottic carcinomas by carbon dioxide laser. Ann. Otolaryngol. Laryngol. 2001;110(9)820-6.
 14. Pearson B.W., Salassa J.R. Transoral laser microresection for cancer of the larynx involving the anterior commissure. Laryngoscope. 2003;113(7):1104-12.
 15. Remacle M., Lawson G., Jamart J., et al. Laser cordectomy: oncologic outcome and functional results. Acta Otorinolaringol. Esp. 2004;55(1):34-40.
 16. Steiner W., Vogt P., Ambrosch P., Kron M. Transoral carbon dioxide laser microsurgery for recurrent glottic carcinoma after radiotherapy. Head Neck. 2004;26(6):477-84.
 17. Wotherspoon G., Havas T., Barakate M. High-frequency jet ventilation - a review of its role in laryngology. Anaesthetist. 2010;59(11):1051-61.

БИБЛИОТЕКА ВРАЧА

на портале

www.medvestnik.ru



более **30**
специализаций



15
специализированных
изданий

10 000
научно-
медицинских
статей



МЕСЯЦ БЕСПЛАТНОЙ ПОДПИСКИ
на статьи по вашей специализации
ПРИ РЕГИСТРАЦИИ НА
www.medvestnik.ru

Реклама

МИКРОХИРУРГИЧЕСКОЕ УСТРАНЕНИЕ ДЕФЕКТОВ КРАНИО-ОРБИТО-ФАЦИАЛЬНОЙ ЗОНЫ ЛОСКУТАМИ, СОДЕРЖАЩИМИ КОСТНЫЙ ФРАГМЕНТ (ОБЗОР ЛИТЕРАТУРЫ)

MICROSURGICAL ELIMINATION OF CRANIO-ORBITO-FACIAL DEFECTS BY BONE FRAGMENT CONTAINING FLAPS (LITERATURE REVIEW)

Е.А. Кирпа, А.П. Поляков

Кафедра онкологии ФППОВ Первого МГМУ им. И.М. Сеченова, Москва
Отделение микрохирургии МНИОИ им. П.А. Герцена, Москва
Контакты: Кирпа Елена Александровна – e-mail: ea_kirpa@mail.ru

E.A. Kirpa, A.P. Polyakov

*The 1st I.M. Sechenov Moscow state medical university, Oncology department
P.A. Herten Moscow scientific research oncology center, microsurgery department
Contacts: Kirpa Elena – e-mail: ea_kirpa@mail.ru*

Среди больных опухолями головы и шеи преобладают пациенты с распространенностью опухолевого процесса, соответствующей Т3–Т4. При хирургическом лечении образуются обширные сочетанные дефекты, требующие одномоментного или отсроченного лечения. В литературном обзоре освещены вопросы истории и современного состояния проблемы устранения дефектов челюстно-лицевой локализации с использованием различных лоскутов с включением костных фрагментов. Подчеркивается, что пластическая хирургия уходит своими корнями в глубину веков, и первые попытки замещения мягкотканого дефекта предпринимались с использованием локальных лоскутов.

В настоящее время применение свободных лоскутов позволяет выполнять одноэтапные хирургические вмешательства, меньше травмировать донорскую зону, осуществлять радикальную хирургическую обработку, улучшить васкуляризацию околограневых тканей, сократить сроки стационарного и реабилитационного лечения. Решающую роль в жизнеспособности данных лоскутов играет не соотношение длины и ширины, а величина кровотока по питающей ножке. В современной пластической хирургии наиболее популярны радиальный лоскут предплечья, латеральный лоскут плеча, передне-латеральный лоскут бедра, лоскут широчайшей мышцы спины, лопаточный лоскут, малоберцовый лоскут и лоскут гребня подвздошной кости. Забор свободных васкуляризованных лоскутов является достаточно сложным хирургическим вмешательством, требующим от хирурга хорошего знания вариантной анатомии донорского места.

В обзоре описываются наиболее распространенные варианты перечисленных лоскутов, используемых для реконструкции мягкотканых, костных и сочетанных дефектов различных локализаций. Отмечается, что у каждого лоскута в каждой конкретной клинической ситуации есть свои преимущества и недостатки. Например, особенность малоберцового лоскута состоит в том, что при относительно небольшом объеме мягких тканей имеется значительный костный фрагмент, который может быть использован при тотальном отсутствии нижней челюсти. Реберный фрагмент за счет его кривизны также может быть использован при реконструкции альвеолярных отростков в случае резецированной челюсти. Если при незначительном дефиците костной ткани челюсти имеется обширный дефект мягких тканей, возможно использование лоскута с преобладанием мягкотканого компонента, например, лоскута широчайшей мышцы спины фрагментом ребра. Поэтому в каждом конкретном случае лоскут выбирается индивидуально, исходя из имеющегося дефекта, цели реабилитации и оценки потенциального пластического материала.

Ключевые слова: дефекты кранио-орбито-фациальной зоны, пластическая хирургия, радиальный лоскут предплечья, латеральный лоскут плеча, лоскут широчайшей мышцы спины, лопаточный лоскут, малоберцовый лоскут, лоскут гребня подвздошной кости

ABSTRACT

Patients with locally advanced tumors (T3–T4) prevail amongst all head and neck patients. Their surgical treatment often leads to ample combined defects formation requiring immediate or delayed operation. This literature review enlightens the problems concerning history and state-of-the-art of maxilla-facial defects elimination with the use of various bone containing flaps. Plastic surgery is rooted in the mists of time, and the first attempts of soft tissue defects replacement were made with local flaps use.

Currently free flaps application enables one-step surgery, with less donor zone traumatization, and facilitates radical surgical manipulations for blood supply improvement in surrounding tissues that finally leads to hospital treatment duration (as well as rehabilitation lasting) decrease. The most deciding role in such flaps vitality belongs

to blood supply intensity via nutrient vessels but not the ratio of flap's length to width. Currently the most frequently used flaps are: radial forearm flap, lateral upper arm flap, antero-lateral thigh flap, latissimus dorsi flap, scapular flap, fibular flap, and iliac crest flap. Free vascularized flaps draw is rather difficult surgical manipulation requiring good knowledge of donor zone anatomy by a surgeon.

The authors describe the most frequently used methods of flaps formation applied for soft tissue, bony and combined defects reconstructions. It is noted that every flap has its own advantages and disadvantages depending on the clinical situation. For example, fibular flap's peculiarity is that it contains significant bone fragment with rather small amount of surrounding soft tissue, and it can be used in case of total mandible absence. Due to its curve, rib fragment can be applied for alveolar bone reconstruction after mandible or maxilla resection. If bone deficiency is minor but soft tissue defect prevails, one can use flaps with ample soft tissue component, such as latissimus dorsi flap with rib fragment. In every clinical situation the flap must be selected individually, with taking into consideration defects characteristics, rehabilitation purposes and evaluation of the potential material for further plastics.

Key words: *cranio-orbital-facial zone defects, plastic surgery, radial forearm flap, lateral upper arm flap, antero-lateral thigh flap, latissimus dorsi flap, scapular flap, fibular flap, and iliac crest flap*

Среди больных опухолями головы и шеи преобладают пациенты с распространенностью опухолевого процесса, соответствующей Т3–Т4. При хирургическом лечении образуются обширные сочетанные дефекты, требующие одномоментного или отсроченного лечения. Для укрытия данных дефектов требуется реконструкция лоскутами, содержащими как мягкотканый, так и костный компонент.

Пластическая хирургия уходит своими корнями в глубины веков. Первые упоминания о лечении ран обнаружены в древнеегипетском папирусе, датированном 280 г. до н. э. [2]. Замещение обширных ран представляло собой очень трудную задачу для древних врачей. Первые попытки замещения мягкотканого дефекта предпринимались с использованием локальных лоскутов. Разрозненные упоминания о локальных лоскутах встречаются в книге Samhita (автор – Susruta, 800–600 гг. до н. э., по другим данным – 1000 г. до н. э.) и в трудах древнеиндийских врачей, которым удавалось реконструировать даже большие дефекты лица. Позже упоминания о локальных лоскутах встречаются в трудах Aulus Cornelius Celsus (25–50 гг. до н. э.). Вопреки распространенному мнению Celsus не занимался восстановлением носа, однако реконструкция щек, губ и ушей выполнялась им вполне успешно [8]. Следующей работой по использованию локальных лоскутов при замещении дефектов ушей, носа и губ, по всей видимости, являются труды александрийского врача Oribasius (325–403 гг. н. э.) [30]. Аналогичные попытки предпринимались и в Индии.

В последующие годы пластическая хирургия была предана забвению, и следующие работы появились только в XIII веке – хирург Theodoris из города Cervia (1205–1290) занимался пластикой дефектов носа [42]. Впервые пластику мягкотканого дефекта лица дистантным лоскутом с внутренней стороны предплечья выполнил сицилийский хирург Antonio Branca, сын Gustavo Branca. Отец, по отзывам современников, в совершенстве владел методикой местных лоскутов, однако его сын выбрал другой, революционный путь в пластической хирургии. По всей видимости, Эпоха Возрождения, выдвинувшая новые эстетические требования, подтолкнула Antonio Branca отказаться от использования локального лоскута [36]. Позже дистантный лоскут применялся братьями Viano и Alessandro Benedetti (1460–1525) и Heinrich von Pfolprundt (1450) [36]. Семьи Branca и Viano были династиями цирюльников: они старались держать свои знания в секрете и передавали их только по наследству. Благодаря научно-педагогическому подходу к изучению дистантных лоскутов, предпринятому итальянским хирургом, профессором анатомии Gaspare

Tagliacozzi (1545–1575), дистантный лоскут перестал быть коммерческим секретом и получил широкое распространение [36]. Французский хирург Jacques Guillemeau (1550–1613) применил методику реконструкции заячьей губы двухножечным несвободным лоскутом, который был позже модифицирован H.F. Le Dran. В 1916 г. В.П. Филатов существенно доработал двухножечный лоскут и предложил круглый стебельчатый лоскут, использование которого давало большое количество пластического материала. Помимо этого стебель за время созревания приобретал осевой рисунок строения сосудов с образованием замкнутой системы кровообращения, что обеспечивало его жизнеспособность [3]. Вклад В.П. Филатова в развитие пластической хирургии по достоинству оценен во всем медицинском мире [36]. Параллельно над трубчатым лоскутом работал Victor Morax, однако его работа вышла тремя годами позже [27]. До появления знаний о сосудистой анатомии выбор локализации и геометрии несвободного лоскута был «случайным», а для успешного приживления было необходимо его широкое основание. В целом перфузия таких лоскутов обеспечивалась только за счет капиллярного русла, чего было зачастую недостаточно, и процент некрозов лоскутов был велик [36]. Впервые выкраивание несвободного лоскута с включением в основание сосудистой ножки было выполнено Pietro Sabattini в 1788 г. Независимо от P. Sabattini, но десятью годами позже аналогичная работа была выполнена Sophus August Vilhelm Stein. В 1889 г. С. Manchot составил атлас строения кожных артерий тела с выделением 36 зон с осевым и регионарным кровообращением [34]. Значительные успехи в пластике кожными лоскутами с вовлечением в питающую ножку артерии и вены, исходя из анатомических особенностей строения ее сосудов, были достигнуты S. Esser, который назвал такие лоскуты «островковыми». Подобная методика имела неоспоримое преимущество: появилась возможность при относительной узкой питающей ножке выкраивать большие по площади лоскуты [45]. До наступления эры свободных лоскутов хирурги использовали либо модификации локального несвободного индийского лоскута, либо дистантного лоскута G. Tagliacozzi. Первое успешное замещение дефекта свободным кожным лоскутом у животных было выполнено Giuseppe Baronio (1758–1814) в 1784 г. после серии опытов, продолжавшихся 20 лет. Возможность кожной пластики отрицал Alfred Armand Velpeau, который писал, что «эта странная операция никогда не должна применяться на практике», несмотря на то что им же самим была выполнена успешная реплантация скальпированной кожи пальца. Индийские врачи также применяли свободную

кожную пластику, однако их достижения не публиковались в медицинской литературе [36]. Позже свободная пластика кожными лоскутами с переменным успехом применялась Christian Heinrich Bunger, Carl Thiersch, Astley Cooper, Theodore Christian Albert Billroth и др. [36]. Молодой швейцарский хирург Jacques Louis Reverdin, работавший в Париже, впервые пересади свободный кожный лоскут на гранулирующую рану.

Возможности свободной кожной пластики значительно расширились благодаря изобретению дерматома E. Padget в 1930 г. [36]. До этого забор расщепленных кожных трансплантатов производился при помощи дерматомных ножей Harold Gillies, Carl Thiersch, Van Blair и George Humby. Новая эра реконструктивной и пластической хирургии наступила благодаря появлению возможности сшивания сосудов под оптическим увеличением. Американские хирурги H. Kleinert и M. Kasdan [24] и японские S. Komatsu и S. Tamai [25] впервые выполнили реплантацию пальцев с наложением микроанастомозов. В 1969 г. в госпитале Queen Victoria J. Cobbett выполнил микрохирургическую пересадку первого пальца стопы в позицию утраченного первого пальца кисти. Эту операцию считают родоначальницей всей хирургии свободных лоскутов [36].

Накопленные ранее знания о сосудистой анатомии несвободных лоскутов позволили развиваться свободной пластике галопирующими темпами. К тому моменту многие хирурги по всему миру экспериментировали со свободными лоскутами в опытах на животных [36], но первая пересадка у человека была выполнена K. Harii, K. Ohmori и S. Ohmori, которые использовали лоскут волосистой части головы и опубликовали свою работу в 1974 г. В 1973 г. R. Daniel и G. Taylor описали свободный паховый лоскут, практически одновременно, но все-таки несколько позже пластика свободным лоскутом была выполнена B. O'Brien и U. Ikuta. Применение свободных лоскутов позволяет выполнять одноэтапные хирургические вмешательства, меньше травмировать донорскую зону, осуществлять радикальную хирургическую обработку, улучшить васкуляризацию окolorаневых тканей, сократить сроки стационарного и реабилитационного лечения. Решающую роль в жизнеспособности данных лоскутов играет не соотношение длины и ширины, а величина кровотока по питающей ножке. В настоящее время наиболее популярны лучевой лоскут предплечья, латеральный лоскут плеча, передне-латеральный лоскут бедра, лоскут широчайшей мышцы спины, лопаточный лоскут, малоберцовый лоскут и лоскут гребня подвздошной кости [38]. Забор свободных васкуляризированных лоскутов является достаточно сложным хирургическим вмешательством, требующим от хирурга хорошего знания вариантной анатомии донорского места. Далее описываются наиболее распространенные варианты лоскутов, используемых для реконструкции мягкотканых, костных и сочетанных дефектов различных локализаций, включая кранио-орбито-фациальную зону.

Радиальный лоскут предплечья (РЛП)

История и область применения

Впервые свободный кожно-фасциальный лоскут волярной поверхности предплечья на сосудистой ножке из лучевой артерии (ЛА) был применен в Китае в 1978 г. Впоследствии этот т. н. «китайский лоскут» был описан Yang и соавт. [6] и Song и соавт. [13]; оба автора к тому времени выполнили более 100 успешных пересадок. Позже этот лоскут снискал популярность среди европейских хирургов, посетивших Китай.

В 1981 г. Muhlbaueг впервые описал преимущества лоскута в европейской литературе, среди которых он особенно отметил прекрасную гибкость, тонкость, легкость забора, постоянство анатомии и длинную сосудистую ножку большого калибра. Вскоре лоскут стал использоваться многими хирургами для реконструкции мягкотканых дефектов головы, шеи и стенок полости рта. В многочисленных публикациях Soutar и соавт. сообщили о применении РЛП для реконструкции дефектов конечностей и стенок полости рта, а Cheng применил РЛП для реконструкции языка. Hatoko и Chen с успехом использовали РЛП для реконструкции твердого и мягкого нёба у пациентов с заячьей губой и волчьей пастью. Помимо замещения дефектов ороантральной области они смогли восстановить поверхность альвеолярного отростка, создав основу для протезирования зубов. Более того, в качестве трубчатого лоскута РЛП использовался для реконструкции дефектов гортани и трахеи с последующим восстановлением фонетической функции и пищевода с восстановлением глотания. При включении в состав РЛП сегмента лучевой кости лоскут приобретает кожно-костную компоновку и может быть использован для реконструкции дефектов нижней челюсти. Ввиду высокой васкуляризации лоскута в его состав могут быть включены две или более изолированные кожные порции, позволяющие выполнять замещение перфорационных дефектов стенок полости рта. Niranjani и Watson описали методику реконструкции щеки с участием сухожилия *m. palmaris longus*, позволяющим поднимать денервированный угол рта [28]. Реконструкция губы стала возможной благодаря включению в состав лоскута сегмента *m. brachioradialis* с последующей реиннервацией ветвью лицевого нерва и подшиванием к краю *m. orbicularis*. Как вариант, васкуляризированный фасциальный лоскут может быть транспонирован в область стенки ротовой полости, благодаря чему достигается реэпителизация и, таким образом, восстанавливается слизистая оболочка поверхность щеки. Существует возможность пересадки на фасцию расщепленного кожного трансплантата до забора лоскута; такая префабрикация позволяет получить ультратонкие лоскуты, которые имеют меньшую тенденцию к сморщиванию по сравнению с истинными фасциальными лоскутами. Более того, при этой методике снижается морбидность донорского места за счет его закрытия нативным кожным лоскутом, не используемым для трансплантации. Восстановление чувствительности кожной площадки РЛП может быть получено за счет анастомозирования ветви *p. cutaneus antebrachii* с сенсорными нервами реципиентной области, однако, как показывают клинические исследования, чувствительность может частично восстановиться спонтанно спустя годы без анастомозирования за счет периферического прорастания нервных волокон. Помимо реконструкции дефектов головы и шеи РЛП является «рабочей лошадкой» в травматологии, где он с успехом используется для реконструкции дефектов конечностей и туловища и может быть применен при многих других реконструктивных операциях.

Анатомия

ЛА, образующая глубокую ладонную дугу на кисти, расположена в латеральной межмышечной перегородке между *mm. brachioradialis* и *flexor carpi radialis*, отдавая по своему ходу 9–17 ветвей, идущих к фасции предплечья. Большая часть ветвей отходит от ЛА в дистальной трети предплечья. Эти многочисленные ветви образуют густую фасциальную сеть, обеспечивающую перфузию всей кожи предплечья. Ввиду этого лоскут предплечья является кожно-фасциаль-

ным. Помимо ЛА, являющейся главным источником кровоснабжения кожи предплечья, перфузия обеспечивается за счет локтевой артерии, передней и задней межкостных артерий. По данным клинического исследования, выполненного Keraуala, среднее артериальное давление обратного кровотока в дистальной части ЛА равняется 40 мм рт. ст. [39]. Таким образом, после забора лоскута кровоснабжение кисти не страдает, однако описаны редкие случаи ишемии кисти после забора лоскута [47] или ввиду сосудистых аномалий: дубликации ЛА и др. Большое число безымянных ветвей ЛА к коже, мышцам и надкостнице делают возможным выполнять трансплантацию РЛП различного дизайна. Возможна транспозиция всей кожи предплечья на сосудистую ножку, представленной только ЛА, например, при ампутации верхней конечности. Song и Gao отмечают, что все кожные ветви идут вдоль фасции предплечья, а большая часть из них в дистальной части предплечья проходят между *m. brachioradialis* и *flexor carpi radialis* [13]. Ввиду этого фасция может быть включена в состав лоскута по его нижней поверхности. Питание кости обеспечивается за счет периостальных и непосредственно костных ветвей, перфорирующих *m. flexor pollicis longus* и анастомозирующих с медуллярной сосудистой системой. Как вариант, кожный лоскут локтевой поверхности предплечья может быть транспонирован на локтевой артерии или на *a. subitalis inferior*. Поскольку локтевая поверхность предплечья имеет меньше волос, кожная площадка этой локализации является более качественной. По мнению некоторых авторов, этот дизайн лоскута определяет меньшую морбидность донорского места при заборе в проксимальной трети предплечья. Недостатком локтевого лоскута предплечья является значительно меньшая плотность кожных ветвей. Кожные ветви локтевой артерии могут вообще отсутствовать. Венозный отток из лоскута предплечья обеспечивается глубокой лучевой веной или поверхностными венами, образующими множество анастомозов друг с другом [1]. Ввиду множества вариантов анатомии глубоких и поверхностных вен решение о том, какая вена должна быть включена в состав сосудистой ножки, принимается индивидуально. Хотя диаметр поверхностных вен достаточно большой, что значительно облегчает анастомозирование, при малой площади кожной площадки, а также в случаях скрытого повреждения интимы сосуда (например, при неоднократных катетеризациях вен предплечья и внутривенных инфузиях) использование этих вен нежелательно. При исследовании объема кровотока с помощью доплеровской сонографии было выяснено, что при трансплантации лоскута отток по глубоким венам значительно больше. Несмотря на наличие клапанов как в поверхностных, так и в глубоких венах, ретроградный кровоток возможен за счет многочисленных промежуточных вен, что позволяет выполнять забор лоскута на дистальной сосудистой ножке, что может быть весьма полезным при закрытии дефектов кисти.

Преимущества и недостатки

РЛП является тонким, гибким и по большей части лишен волосного покрова. Кожно-фасциальная компоновка позволяет использовать его при замещении дефектов головы и шеи, особенно стенок ротовой полости. Большой диаметр сосудов (артерия 2–3 мм, *v. cephalica* – 3–4 мм, глубокие вены – 1–3 мм), длинная сосудистая ножка и множество вариантов перфузии лоскута (орто- или ретроградно, венозный отток по поверхностным или по глубоким венам) значительно облегчают работу хирурга. При реконструкции дефектов в

области головы и шеи, например, при резекции опухоли этой локализации, возможен симультанный забор лоскута второй хирургической бригадой, что значительно сокращает продолжительность хирургического вмешательства. Ввиду того, что забор лоскута достаточно легок, именно его рекомендуют выбирать начинающим хирургам. Помимо этих преимуществ нужно указать и на недостатки РЛП. Так как забор лоскута подразумевает полное прекращение кровотока в дистальном сегменте ЛА, кровоснабжение кисти обеспечивается только за счет локтевой артерии и оставшихся передней и задней межкостных ветвей. При исследовании 750 трупов было обнаружено, что лучевая и локтевая артерии присутствовали во всех случаях, а кровоснабжение кисти преимущественно обеспечивалось за счет локтевой артерии, заканчивающейся поверхностной ладонной дугой [31]. Несмотря на это, в некоторых случаях кровоснабжение большого и указательного пальцев может обеспечиваться только за счет ЛА: например при отсутствии ветвей к этим пальцам от поверхностной ладонной дуги (1-й вариант) или при отсутствии анастомоза между поверхностной и глубокой ладонной дугой (2-й вариант) [1]. Для того чтобы предотвратить развитие послеоперационной ишемии кисти, необходимо выполнить тест Allen или, при сомнениях, ангиографическое исследование. Porter описал случай отсутствия ЛА, когда кровоснабжение предплечья обеспечивалось за счет кодоминантных срединной и локтевой артерий [1]. Значительным недостатком является внешний вид донорского места после забора лоскута. Пациенту достаточно часто приходится избегать ношения одежды с коротким рукавом по эстетическим соображениям. Имеется достаточно большое количество публикаций, в которых сообщается о 30–50% частоте осложнений донорского места, большая часть из которых представлена некрозом расщепленного кожного ауто трансплантата [32]. Для снижения морбидности донорского места было предложено большое число методик, позволяющих выполнить первичное закрытие донорского ложа: VY-образная пластика, пластика местными лоскутами, применение экспандеров или преламинация фасции предплечья [12]. Для улучшения свойств кожного ауто трансплантата McGregor предложил иммобилизовать конечность в положении разгибания кисти на 20 дней [32]. Для того чтобы защитить сухожилие *m. flexor carpi radialis*, предлагалось укрывать его путем подшивания мышц сгибателей. Для создания хорошо питаемого ложа под расщепленным кожным трансплантатом рекомендуется сшить между собой *m. flexor digitorum*, *flexor* и *abductor pollicis longus* [40]. Помимо проблем с заживлением донорского места встречаются и другие осложнения, такие как отек, снижение силы хвата кистью, ограничение разгибания в лучезапястном суставе, снижение чувствительности ввиду повреждения ветвей лучевого нерва и снижение холодовой толерантности. После забора костно-кожного лоскута конечность должна быть иммобилизована на 6 недель, но, тем не менее, несмотря на стабильную фиксацию пластинами, достаточно часто встречаются переломы. В опытах с большеберцовой костью у овец Meland и соавт. обнаружили, что механическая прочность кости значительно снижается даже при заборе небольшой части кортикального слоя [32]. Ввиду этого при реконструкции костных дефектов предпочтение должно отдаваться другим лоскутам, а при замещении дефектов верхней челюсти РЛП не может рассматриваться как лоскут выбора. Достаточно часто встречается отечность лоскута в реципиентном месте. По всей

видимости, это связано с изменением кровотока сквозного типа на терминальный. Это иногда может служить причиной функциональных нарушений в реципиентном месте, особенно при реконструкции стенок ротовой полости, однако отек способен спонтанно разрешаться в течение нескольких недель. Перечисленные недостатки значительно ограничивают область применения РЛП и могут склонить как хирурга, так и пациента к выбору другого лоскута. Альтернативные методы с меньшей морбидностью донорского места, например, перфорантные лоскуты, могут с успехом использоваться для реконструкции мягкотканых дефектов практически с теми же показаниями, что и у РЛП.

Предоперационное обследование

Для оценки кровоснабжения кисти, а особенно первого пальца, необходимо выполнить тест Allen. В ходе теста оценивают способность локтевой артерии обеспечить перфузию кисти после исключения из кровотока ЛА. Забор лоскута выполняется с неведущей конечности (в большинстве случаев с левой).

Стандартный дизайн лоскута

Дистальная граница РЛП лежит в 3 см проксимальнее запястья, локтевая граница ограничена проекцией *m. flexor carpi ulnaris*. Если в состав сосудистой ножки не включают *v. cephalica*, которая отличается значительной вариабельностью диаметра и хода, а в некоторых случаях может вообще отсутствовать, лучевую границу лоскута проецируют над *m. brachioradialis*. По эстетическим причинам границы кожной площадки не следует распространять на дорзальную поверхность предплечья. Наиболее желателен и достаточно использование только глубоких вен, идущих рядом с ЛА. Проксимальная граница лоскута зависит от желаемой площади кожной площадки. При выделении проксимальной сосудистой ножки с целью предотвращения развития грубых рубцов разрез кожи следует делать волнообразно.

Латеральный лоскут плеча (ЛЛП)

История и область применения

Впервые о перегородочно-кожном лоскуте сообщили Song и соавт. в 1978 г. [14], а через два года он был более подробно описан Katsaros и соавт. [38]. Как и РЛП, ЛЛП относительно тонок, но ограничен по ширине и может транспонироваться вместе с сегментом кости, мышцами и сенсорными нервами. Перфузия этого лоскута, забираемого с латеральной поверхности плеча, обеспечивается за счет конечных ветвей глубокой артерии плеча. Эта артерия не играет решающей роли в васкуляризации верхней конечности. Ввиду качественной текстуры лоскута и подходящего цвета, ЛЛП отлично подходит для замещения дефектов лица. В качестве свободного лоскута он может использоваться для реконструкции дефектов стопы, кисти или предплечья или как несвободный лоскут для закрытия дефектов в области плеча. При замещении дефектов височной области Inoue и Fujino оставляли ЛЛП связанным с донорским ложем *v. cephalica*, а артерию анастомозировали с сосудами шеи [44]. Помимо этих показаний лоскут может использоваться при закрытии дефектов стенок ротовой полости. Matloub и соавт. сообщили о шести случаях реконструкции твердого неба и замещении дефекта после тотальной глоссэктомии. При соединении заднего кожного нерва плеча с язычным нервом

они получили реиннервацию кожи. В состав ЛЛП может быть наряду с кожной площадкой включена небольшая костная часть за счет забора сегмента плечевой кости, что делает возможной реконструкцию дефектов нижней челюсти [11]. Также ЛЛП с успехом применяется для реконструкции интраоральных дефектов, была отмечена высокая частота удачных реиннерваций после коадаптации нерва [33]. При расширении границ лоскута на проксимальную часть предплечья кожная площадка получается комбинированной из гибкой и тонкой кожи предплечья и более толстой плеча [33]. Moffett и соавт. продемонстрировали возможность получения разделенного ЛЛП, который может быть использован для реконструкции сквозных дефектов стенок ротовой полости.

Анатомия

Питание ЛЛП обеспечивается за счет перегородочно-кожных ветвей задней лучевой коллатеральной артерии (ЗЛКА), являющейся ветвью глубокой артерии плеча. Кожные ветви лоскута идут внутри латеральной межмышечной перегородки, которая отделяет плечевую мышцу от трехглавой мышцы плеча. По данным Myong, глубокая артерия плеча отходит от плечевой артерии как единичная ветвь в 52% случаев, и в 30% – вместе с локтевой коллатеральной артерией [29]. В 8% случаев она отходит непосредственно от подмышечной артерии. Диаметр артерии в проксимальной части варьирует от 0,9 до 2,5 мм [29] и в среднем составляет 1,2–1,5 мм. Проходя рядом с лучевым нервом, сосудистая ножка спирально огибает плечевую кость и проксимальнее латеральной межмышечной перегородки разделяется на две ветви – более крупную ЗЛКА и более мелкую переднюю лучевую коллатеральную артерию. ЗЛКА, отдавая перегородочно-кожные ветви, питает лоскут, а маленькая передняя лучевая коллатеральная артерия идет вдоль лучевого нерва. После того как ЗЛКА прободает перегородку, у ее основания она анастомозирует с возвратной ЛА, за счет которой лоскут может быть взят на дистальной сосудистой ножке с ретроградным кровотоком. Поскольку проксимальная часть глубокой артерии плеча проходит под латеральной и длинной головками трехглавой мышцы плеча, то диссекция в этом направлении может быть весьма затруднительной. Таким образом, средняя длина сосудистой ножки, не покрытой трехглавой мышцей, составляет 7–8 см. При разделении головок трехглавой мышцы сверху длина сосудистой ножки, состоящей из глубокой артерии плеча и вен, может быть увеличена на 6–8 см. Однако при выполнении этого маневра нужно помнить о том, что он может привести к снижению силы мышц плеча, вероятно, за счет повреждения мышечных ветвей лучевого нерва [27]. При заборе лоскута всегда приходится перерезать задний кожный нерв плеча, идущий вместе с ЗЛКА, который может быть использован для сенсорной реиннервации [27]. Желательно сохранить задний кожный нерв предплечья, который не иннервирует лоскут, однако его достаточно часто повреждают по техническим причинам, что считается нормальным. Наиболее целесообразен отток крови по конкомитантным венам глубокой артерии плеча, т. к. *v. cephalica* на плече идет слишком медиально. При определении границ ЛЛП его ось должна быть расположена вдоль латеральной межмышечной перегородки. Для определения ее месторасположения проводят линию, соединяющую латеральный мыщелок плеча и место прикрепления дельтовидной мышцы. Несмотря на то, что площадь кожной площадки может достигать 18×11 см. [27], ее всегда следует ограничивать в безопасной зоне, распо-

лагающей ниже точки в 12 см проксимальнее латерального надмыщелка и включающей в себя одну треть окружности плеча. По данным анатомических исследований с использованием красителей, дистальная граница ЛЛП может находиться в 8 см ниже латерального надмыщелка [26]. Технически возможен забор лоскута с сегментом плечевой кости размером не более 10×1 см, при этом необходимо сохранить участки мышц по обе стороны от перегородки, т. к. внутри них проходят надкостничные ветви ЗЛКА. Первичное закрытие донорского места возможно при ширине лоскута не более 6 см. По эстетическим причинам в этой области необходимо стараться избегать использования расщепленных кожных трансплантатов.

Преимущества и недостатки

ЛЛП характеризуется постоянством анатомии. Текстура и цвет кожной площадки хорошо подходят для реконструкции дефектов головы и шеи. По сравнению с РЛП забор ЛЛП более сложен ввиду более глубокого расположения сосудистой ножки, которая к тому же проходит рядом с лучевым нервом. У пациентов с нормальным индексом массы тела лоскут имеет тонкий слой подкожно-жировой клетчатки, и средняя толщина жирового слоя равняется 1,3 см. У тучных пациентов толщина подкожно-жировой клетчатки может быть значительной. Неоспоримо такое преимущество ЛЛП, как возможность сенсорной реиннервации лоскута, которая особенно полезна при реконструкции языка [27]. Включение в состав лоскута помимо кожной площадки сегмента плечевой кости или участка трехглавой мышцы плеча может значительно расширить область применения, однако для реконструкции сложносоставных дефектов более предпочтительно использовать другие лоскуты. Высокая васкуляризация фасции позволяет выполнять забор фасциальных лоскутов, которые могут быть закрыты расщепленным кожным трансплантатом. Эти фасциальные лоскуты весьма эффективны при реконструкции дефектов ушной раковины или носа. Главным недостатком ЛЛП является ограниченная длина сосудистой ножки и малый диаметр сосудов, что значительно затрудняет анастомозирование [27]. При заборе лоскута страдает чувствительность в проксимальной и задней областях предплечья, однако обычно пациенты не уделяют этому значительного внимания. Несмотря на то что отсутствуют функциональные ограничения донорской конечности, объективно может быть отмечено снижение силы разгибания в локтевом суставе ввиду повреждения трехглавой мышцы. Еще одним недостатком является ограниченная ширина ЛЛП, что заставляет хирургов использовать другой лоскут при дефектах большой площади. Katsaros предложил решать эту проблему путем забора длинного лоскута, состоящего из двух кожных островков, которые размещаются рядом друг с другом в реципиентном месте, что делает возможным первичное закрытие донорского ложа [38]. Другим возможным решением является эспандерная префабрикация лоскута, однако она невозможна у пациентов с злокачественными опухолями, нуждающихся в первичной реконструкции.

Стандартный дизайн лоскута

В большинстве случаев размеры ЛЛП находятся в диапазоне 7–12 см в длину и 5–6 см в ширину. Центральная ось лоскута проецируется на перегородку между плечевой и трехглавой мышцами (латеральная межмышечная перегородка), которая лежит на линии, соединяющей латераль-

ный надмыщелок и место прикрепления дельтовидной мышцы к плечевой кости. Кожная площадка покрывает плечевую мышцу, переднюю часть двуглавой мышцы и латеральную головку трехглавой мышцы кзади от межмышечной перегородки. Ее максимальная ширина не должна превышать 7 см. Дистальный полюс лоскута находится в 1–2 см выше надмыщелка, а проксимальный – на 4–6 см ниже места прикрепления дельтовидной мышцы. Разрез, обнажающий проксимальную сосудистую ножку, делают между прикреплением дельтовидной мышцы и проксимальным полюсом лоскута.

Лоскут широчайшей мышцы спины (ЛШМС)

История и область применения

Впервые мышечно-кожный лоскут, которым был именно ЛШМС, был описан в 1896 г. Tansini [15]. В 1912 г. D'Este использовал его для замещения мягкотканого дефекта после радикальной мастэктомии [34]. Впервые для замещения дефектов головы и шеи несвободный ЛШМС был применен Quillen в 1978 г., а свободную васкуляризованную транспозицию лоскута впервые выполнил Watson в 1979 г. В дальнейшем многие авторы также стали использовать ЛШМС для замещения дефектов в области головы и шеи [5]. Они указывали на чрезвычайно широкие возможности применения этого лоскута, что во многом определялось его большими размерами, позволяющими получить разнообразную форму, и длинной сосудистой ножкой большого калибра, облегчающей выполнение микрососудистого анастомоза. Стоит отметить и такую область применения ЛШМС, как реконструкция дефектов полости рта: используется лоскут с двумя кожными поверхностями, который можно получить при дубликации, основанной на наличии поперечной и вертикальной ветвей торакодорзальной артерии (ТДА). Включение в состав лоскута ребра позволяет использовать его для реконструкции нижней челюсти и других областей лицевого скелета. Достаточно широко ЛШМС применяется для мягкотканой реконструкции лобной, височной, теменной и затылочной областей. Для этих целей лоскут komponуют только мышечной частью и выполняют аутодермопластику расщепленным кожным трансплантатом или применяют мышечно-фасциальную компоновку для реконструкции дефектов в области основания черепа. Моторная реиннервация мышцы была описана Harrison – торакодорзальный нерв был шит с лицевым нервом у пациента с дефектом мягких тканей лица [46]. При замещении языка выполнялся анастомоз с подъязычным нервом. После дезэпителлизации, позволяющей получить мышечно-подкожную компоновку лоскута, он может быть применен для контурной реконструкции в области головы и шеи. Помимо этого свободный ЛШМС широко применяется для реконструкции молочной железы, стенок грудной клетки и подмышечной области, области плечевого сустава и верхней конечности, при диафрагмальной герниопластике или других внутригрудных дефектах [34]. Более того, ЛШМС применяют для замещения дефектов нижних конечностей, крестцовой области, а также для лечения остеомиелита различных локализаций [38].

Анатомия

M. latissimus dorsi является плоской веретенообразной мышцей, начинающейся грудопоясничной фасцией от

остистых отростков нижних шести грудных позвонков, всех поясничных позвонков, от крестцового отдела позвоночника и задней трети гребня подвздошной кости. Она прикрепляется к плечевой кости между круглой и грудной мышцами. Вместе с большой круглой мышцей образует заднюю стенку подмышечной впадины. Главным питающим сосудом является ТДА, которая, как и артерия, огибающая лопатку (АОЛ), начинается от подлопаточной артерии. Сосудистая ножка идет по латеральной стенке грудной клетки под ШМС, отдавая постоянную ветвь к передней зубчатой мышце. Эта ветвь сама может служить сосудистой ножкой в тех случаях, когда ТДА повреждается в ходе экстирпации подмышечных лимфатических сосудов и узлов. Длина внемышечной части сосуда варьирует от 6 до 16 см, составляя в среднем 9 см [10]. Кроме ранее упоминавшейся ветви к передней зубчатой мышце, по ходу внемышечной части артерии имеется еще одна постоянная ветвь к нижнему углу лопатки, отходящая тотчас проксимальнее ветви к зубчатой мышце [1]. Эта ветвь проходит в фасциальном пространстве между зубчатой, подлопаточной и большой круглой мышцами к лопатке. Таким образом, может быть получен хорошо кровоснабжаемый костный лоскут, состоящий из угла лопатки. Длина его сосудистой ножки в среднем составляет 15 см [10]. Помимо этого, имеются более мелкие ветви к круглой и подлопаточной мышцам. Нейрососудистые ворота – то место, где ножка входит в мышцу. Они находятся в 1,5–3 см от передне-латерального края мышцы. В месте отхождения от подлопаточной артерии ТДА имеет диаметр 1,5–4 мм, а вена (после слияния двух конкомитантных вен) – 3–5 мм [10]. В то время как торакодорзальная артерия питает главным образом проксимальную и 2/3 латеральной части мышцы, дистальная часть мышцы кровоснабжается перфорантными ветвями межреберных артерий [10]. Таким образом, при заборе дистальной и медиальной частей ШМС их кровоснабжение несколько скомпрометировано. Внутримышечный ход ТДА, сопровождаемой торакодорзальным нервом, был детально изучен Tobin и соавт. [18] и Bartlett и соавт. [6]. По их данным, непосредственно после нейрососудистых ворот ТДА разделяется на вертикальную ветвь, которая идет параллельно переднему краю мышцы, и поперечную ветвь, которая идет параллельно проксимальному краю мышцы. Такое деление наблюдалось в 79,5 [18] и 86% [10] случаев. Относительное постоянство анатомии позволяет забирать лоскут, состоящий из двух отдельных мышечно-кожных иннервируемых частей. Инъекции акрила в сосудистое русло позволили определить наличие множества дополнительных вторичных ветвей от поперечной и вертикальной ветвей, формирующих плотную анастомозную сеть. Эта сеть позволяет уменьшить толщину лоскута путем удаления поверхностного слоя мышцы без ущерба кровоснабжению. Хотя кожные площадки могут быть включены в лоскут практически в любой его части, их кровоснабжение становится критичным при локализации подушек в каудальной и медиальной частях мышцы – там, где имеется скудное количество перфорантных сосудов. Наибольшая плотность мышечно-кожных сосудов и, следовательно, наиболее благоприятная область включения кожной части, лежит параллельно переднему и краниальному краям мышцы [10]. Тем не менее, расширенная кожная часть над дистальной частью мышцы длиной до 10 см может быть получена за счет умеренно полнокровных мышечно-кожных перфорантных сосудов из проксимальной мышечно-кожной порции лоскута. Большие по площади участки кожи могут быть включены

в лоскут вдоль переднего края мышцы с забором узкой ее части, содержащей сосудистую ножку. С анатомической точки зрения, площадь кожной части может достигать 30×40 см, однако трудности, возникающие при закрытии донорского места, значительно ограничивают этот размер. В большинстве случаев предпочтительно забирать кожную часть шириной не более 10 см, однако эта цифра не является абсолютной и константной, а определяется контурными особенностями пациента. Помимо кровоснабжения ШМС и кожи ТДА питает угол лопатки, что было доказано Coleman и Sultan [38]. По их данным, артерия к углу лопатки отходит от ТДА тотчас проксимальнее зубчатой ветви (58%) или непосредственно от зубчатой ветви (42%), позволяя выполнять костно-мышечный забор лоскута. Это может быть чрезвычайно полезным при реконструкции передних дефектов нижней челюсти путем горизонтальной ориентации костной части для замещения интерфораминального сегмента. В литературе описано несколько случаев вариантной анатомии сосудов, но ни один из них не исключает возможности забора васкуляризованного лоскута. В то время как у большинства пациентов подлопаточная артерия и вена идут рядом друг с другом от подмышечных сосудов, в редких случаях подлопаточная артерия идет на расстоянии до 4 см от вены. Более того, ТДА может отходить непосредственно от подмышечной артерии [10]. Satoh и соавт. описали редкий случай кровоснабжения ШМС – ТДА была рудиментарной, а питание осуществлялось за счет многочисленных перфузных ветвей артерии, идущей к углу лопатки [18].

Преимущества и недостатки

Немногочисленные недостатки ЛШМС практически полностью нивелируются его преимуществами: постоянством анатомии, высокой плотностью мышечно-кожных перфорантов, длинной сосудистой ножкой большого калибра и относительной легкостью забора трансплантата. Эти преимущества определили заслуженную популярность ЛШМС среди хирургов для реконструкции дефектов различных локализаций. В норме морбидность донорского места невелика, но она может быть значительной в случаях радикального забора с диссекцией в области шеи и одновременным пересечением добавочного нерва. В этих условиях может быть получена нестабильность плечевого сустава. Хотя многие хирурги не упоминают о нарушении функции верхней конечности у большинства пациентов, занятия некоторыми видами спорта могут быть затруднительными. Несмотря на это, Laitung и Resck получили хорошую функциональную компенсацию ШМС другими мышцами, позволившую пациентам активно заниматься спортом [37]. Наиболее значимым недостатком ЛШМС являются значительные трудности при одновременном заборе и резекции опухоли в области головы и шеи. При положении пациента на боку для забора лоскута нужно помнить о возможности позиционного повреждения контрлатерального плечевого сплетения, лучевого нерва, перманентной потере чувствительности или нарушении моторной функции верхней конечности [35]. Если донорское место закрывается расщепленным кожным трансплантатом, то в большинстве случаев эстетический результат неудовлетворителен. Следовательно, не рекомендуется взятие кожной части шириной более 10 см, что позволит закрыть донорское место без аутодермопластики. Несмотря на плоскую форму мышцы, иногда лоскут является слишком толстым для реконструкции малых и средних дефектов стенок полости рта, что усугубляется наличием достаточно толстой

прослойки жира между мышцей и кожей у многих пациентов. При выполнении контурной пластики лица атрофия лоскута может привести к вторичным неудовлетворительным эстетическим результатам за счет потери его объема.

Дизайн лоскута

Несмотря на то что с позиции анатомии кожная площадка может иметь разнообразную форму и площадь над 2/3 проксимальной части мышцы, в стандартных ситуациях строго рекомендуется ограничивать кожную часть передней частью мышцы. Передний край кожной части не должен распространяться за переднюю границу мышцы, а общая ширина кожной части не должна превышать 10 см с целью возможности первичного закрытия донорского места. При выделении сосудистой ножки выполняется линейный разрез от проксимального полюса лоскута к подмышечной впадине. Правильная локализация кожной части контролируется пальпацией переднего края ШМС, которая образует заднюю подмышечную борозду. Ввиду постоянства анатомии сосудистой ножки и большого числа перфорантных сосудов не требуется выполнения специальных ангиографических предоперационных исследований за исключением случаев, когда пациент переносил хирургические вмешательства в донорской области (как правило, это лимфаденоэктомии, которые могут приводить к повреждению торакодорзальной артерии).

Реберный лоскут

Длинной осью лоскута является межреберное пространство. Границы комплекса тканей определяются возможностями закрытия донорского дефекта местными тканями, что может быть осуществлено при использовании трансплантатов размером 18×12,5 см. К преимуществам реберного лоскута относят возможность взятия узких длинных участков тканей с костью и без нее. К недостаткам — опасность перфорации плевры при взятии лоскута и в связи с этим — сложность его выделения. Кривизна ребра ограничивает использование лоскута при дефектах длинных трубчатых костей, но, напротив, удобна при замещении дефектов нижней челюсти.

Как правило, реберный лоскут используют на протяжении 2-го сегмента сосудисто-нервного пучка в тех зонах, где ребра не прикрыты мощными мышцами. Наиболее часто выбирают IX–XI ребра, т. к. их дистальные концы непосредственно не включены в реберную дугу, и длинный лоскут может быть взят с минимальным ущербом, а также именно на этом уровне ребра имеют наибольший радиус и длину, а резекция фрагмента ребра не приводит к нарушениям физиологии дыхания. Кроме того, задний межреберный сосудистый пучок имеет большую длину и просвет по сравнению с передним [4].

Лопаточный лоскут (ЛЛ)

История и область применения

Впервые сосудистое русло окололопаточной области с позиции реконструктивной микрохирургии было изучено Saijo в 1978 г. [26]. Через два года Dos Santos, основываясь на результатах исследования Saijo, описал кожно-жировую ЛЛ, кровоснабжаемый поперечной перегородочно-кожной ветвью АОЛ [35]. Трансплантация этого лоскута, имеющего ось, проходящую параллельно и ниже ости лопатки, была выполнена Gilbert в 1979 г. [49]. По мере накопления данных по анатомии ЛЛ он все чаще с успехом использовался в клинической практике

для закрытия мягкотканых дефектов. В 1978 г. лоскут был модифицирован Nassifand – в качестве сосудистой ножки он использовал нисходящую перегородочно-кожную, а не поперечную ветвь АОЛ [28]. Вследствие этого ось лоскута проходила вдоль латерального края лопатки. В 1981 г. Teot и соавт. сообщили о принципиальной возможности забора костного лоскута [49], однако на практике такая компоновка была применена только в 1986 г. В качестве костной части лоскута использовался латеральный край лопатки. Естественно, что область применения ЛЛ была значительно расширена. Ввиду того, что сосудистая ножка ЛЛ происходит из той же артерии, что и ТДА, питающая ЛШМС, существует возможность комбинации этих лоскутов на единой сосудистой ножке. ЛЛ широко используется для реконструкции дефектов области головы и шеи и может применяться для симультанной контурной пластики лица (деэпителизированный жировой лоскут) и костной пластики нижней челюсти, причем он может быть взят совместно с ЛШМС [45]. Более того, лоскут активно используется для реконструкции дефектов верхней и нижней конечностей [33].

Анатомия

АОЛ является одной из двух главных ветвей подлопаточной артерии, диаметр которой равняется 3–4 мм, а сама она отходит от дистальной трети подмышечной артерии [10]. АОЛ, сопровождаемая двумя венами, через трехстороннее отверстие идет к лопаточной области. Трехстороннее отверстие образовано круглыми мышцами и длинной головкой трицепса. Отдавая несколько мелких мышечных ветвей, АОЛ разделяется на 2 ветви – глубокую и поверхностную. Первая ветвь проходит под большой круглой мышцей и, разделяясь на конечные ветви, питает надкостницу латерального края лопатки. Поверхностная ветвь АОЛ разделяется на поперечную и нисходящую кожные ветви, кровоснабжающие лопаточную и окололопаточную области соответственно. Кровоснабжение надкостницы лопатки было подробно изучено Cormack и Sultan [33]. По их данным, угловая ветвь, питающая нижний полюс лопатки, отходит от ТДА проксимальнее зубчатой ветви в 58% случаев. Это делает возможным забор костной части в составе лоскута на ТДА. Впервые угловая артерия была описана Deraemacher и соавт., которые сообщили о возможности взятия угла лопатки вместе с передней зубчатой мышцей на питающей ТДА [10]. При более детальном анатомическом исследовании было выяснено, что угловая артерия проходит между зубчатой, подлопаточной и большой круглой мышцами к нижнему углу лопатки. Поперечная ветвь является достаточно крупной (по данным исследования более 100 трупов, ее диаметр составляет 1,5–2,5 мм) [10]. При заборе кожной площадки в составе ЛЛ ее ось идет ниже и параллельно ости лопатки. По данным Urbaniak и соавт., кожная площадка ограничена линией, проходящей на 2 см ниже ости лопатки, на 2 см выше нижнего угла лопатки и на 2 см латеральнее срединной линии лопатки [21]. При анатомическом исследовании было обнаружено, что сосудистая сеть может достигать даже контрлатерального акромиального отростка, однако Hamilton считает, что длина кожной ножки ЛЛ не должна превышать 24 см и не должна достигать срединной линии тела ввиду высокой вероятности краевого некроза лоскута [50]. Благодаря дополнительному анастомозированию ЛЛ с контрлатеральной АОЛ возможен забор лоскута площадью до 50 x 10 см. Окололопаточный кожный лоскут, ось которого идет параллельно латеральному краю лопатки, может достигать

в длину 25 см или даже 30 см [10]. Конечные кожные ветви образуют достаточно густую сеть анастомозов, состоящую из субдермального и эпифасциального сплетений. Это позволяет выполнять раздельный забор фасциподкожного и глубокого подкожного компартментов лоскута, которые могут быть успешно использованы для контурной пластики. Длина сосудистой ножки зависит от уровня, до которого будет выполнена ее проксимальная диссекция. Если ограничиться АОЛ, то максимальная длина составит 7–10 см. При включении в состав ножки подлопаточных сосудов путем отсечения в точке их отхождения от подмышечной артерии и вены, она может достигать в длину 11–14 см [10]. АОЛ идет вместе с двумя конкоминантными венами, имеющими диаметр 2,5 и 4 мм. В большинстве случаев эти вены соединяются в торакодорзальную вену, однако в 10% случаев впадают в подмышечную вену раздельно [10].

Преимущества и недостатки

Главные преимущества ЛЛ становятся очевидными при сравнении с другими костно-кожными лоскутами: кожа лопаточной области в большинстве случаев лишена волосяного покрова, а по цвету и текстуре близка к коже лица. Подкожно-жировая клетчатка достаточно тонкая, и первичное закрытие раны возможно при ширине кожной площадки до 8–10 сантиметров. Диссекция сосудистой ножки может быть выполнена до необходимой длины, а калибр сосудов достаточно большой. Анатомия сосудистой ножки отличается постоянством, кроме этого возможен симультанный забор ШМС или окололопаточного лоскута на единой сосудистой ножке, что значительно расширяет область применения. Лоскут может иметь четыре раздельных компонента, которые могут использоваться по отдельности. Костная архитектура лопатки позволяет успешно использовать ее для реконструкции твердого неба. В большинстве случаев возможно первичное закрытие донорского места даже при заборе широкой кожной площадки, однако при натяжении краев достаточно часто образуются широкие кожные рубцы. При заборе комбинированного лопаточного и окололопаточного лоскута первичное закрытие донорского места достаточно проблематично. Для того чтобы в таких случаях избежать аутодермопластики возможно выполнение префабрикации лоскута путем баллонного дилатирования. Костная часть ЛЛ позволяет достаточно качественно реконструировать альвеолярную часть нижней челюсти с успешным последующим внутрикостным протезированием зубов. Даже после забора костно-кожного лоскута, при котором приходится пересекать круглые мышцы, нарушение функции верхней конечности невелико. В послеоперационном периоде целесообразно иммобилизовать верхнюю конечность на косыночной повязке на 3–4 дня, а через 2–3 недели приступать к физиотерапии, основным компонентом которой является лечебная физкультура, направленная на восстановление функции мышц плечевого пояса. Главным недостатком ЛЛ является невозможность симультанного забора при локализации реципиентного места в области головы и шеи. В таких случаях забор лоскута не может быть начат до окончания подготовки реципиентного места (некрэктомия, резекция опухоли и др., выделение реципиентных сосудов), что приводит к значительным временным затратам. Помимо этого достаточно часто требуется изменение положения пациента на операционном столе после забора лоскута. В то время как выделение кожных ветвей обычно не представляет значительных трудностей, диссекция сосудистой ножки в облас-

ти трехстороннего отверстия может быть весьма сложной, особенно если хирург желает получить длинную ножку [39]. В такой ситуации Gahhos с целью облегчения визуализации подлопаточных сосудов рекомендует делать дополнительный разрез в подмышечной области [48].

Дизайн лоскута

Кожные площадки могут быть ориентированы вдоль поперечной ветви (лопаточный лоскут) или нисходящей ветви (окололопаточный лоскут) АОЛ. В стандартных ситуациях ЛЛ ограничен расстоянием по 2 см книзу от ости лопатки, кверху от нижнего угла лопатки и латеральнее задней срединной линии тела. Перед забором лоскута необходимо пропальпировать нижний угол, ость и латеральный край лопатки. В любом случае (как для ЛЛ, так и для окололопаточного лоскута) латеральный край кожной площадки должен быть ограничен проекцией трехстороннего отверстия, где АОЛ, идет вдоль фасциальной перегородки между большой и малой круглыми мышцами. Трехстороннее отверстие можно пропальпировать в области мышечной борозды латеральнее лопатки, а более точно локализовать его поможет ультразвуковое исследование. Ширина лоскута не должна превышать 8–10 см, чтобы не возникло трудностей при закрытии донорского места. Костная часть ЛЛ забирается из латерального края лопатки и в большинстве случаев включает в себя ее нижний угол.

Малоберцовый лоскут (МБЛ)

История и область применения

Первую микрососудистую пересадку кости выполнил Taylor в 1975 г. В качестве трансплантата для лечения пациента с посттравматическим дефектом большеберцовой кости он использовал костно-мышечный МБЛ [16]. Впоследствии МБЛ забирался через задний доступ и достаточно активно использовался хирургами для реконструкции крупных дефектов трубчатых костей различных локализаций. Впервые кожно-костную компоновку лоскута применили Chen и Yan в 1983 г. [24]. Это стало возможно благодаря предложению Gilbert использовать для забора латеральный доступ, при котором возникает меньше технических трудностей, кроме того, такой доступ позволяет более качественно увидеть кожные ветви перонеальной артерии [49]. Спектр применения лоскута был значительно расширен Hidalgo, который впервые провел практически полную реконструкцию нижней челюсти в 1989 году, для достижения этой цели им были выполнены остеотомии лоскута, позволившие придать ему необходимую форму [47]. С тех пор МБЛ считается оптимальным для реконструкции дефектов нижней челюсти протяженностью более половины ее длины [24]. При этом в состав лоскута может быть включен участок камбаловидной мышцы, которая может быть реиннервирована с целью восстановления моторной функции. Благодаря длине кости и широким возможностям локализации кожной площадки дизайн лоскута может быть различным. В частности, МБЛ может быть забран с двумя кожными площадками, что может быть использовано при реконструкции нижней челюсти и щеки. С целью увеличения длины костной части лоскута может быть выполнена продольная остеотомия. Этот прием использовался для замещения протяженных дефектов берцовой кости, а позже стал применяться в челюстно-лицевой хирургии. С целью восстановления кожной чувствительности Hayden и O'Leary выполняли забор МБЛ вместе с икроножным

нервом, который анастомозировали с нервами ротовой полости. Впоследствии сенсорно реиннервированные моторные лоскуты использовали для реконструкции полового члена [16].

Анатомия

Главная сосудистая ножка МБР – перонеальная (малоберцовая) артерия, которая является крупной ветвью задней большеберцовой артерии. Вместе с передней большеберцовой артерией эти три сосуда являются главными ветвями подколенной артерии. Сопровождаемая двумя венами (из них латеральная, как правило, больше [1]), перонеальная артерия проходит между *m. flexor hallucis longus* и *m. tibialis posterior* и помимо мышечных отдает несколько ветвей к надкостнице и кости, а также многочисленные кожные перфорантные сосуды, которые идут вдоль задней межмышечной перегородки к коже латеральной поверхности голени. В большинстве случаев перонеальная артерия не играет значительной роли в кровоснабжении стопы, но в виду вариантной анатомии передней и задней большеберцовых артерий в редких случаях она может быть доминантной артерией стопы. В литературе по анатомии человека неоднократно описаны случаи рудиментарного характера или полного отсутствия большеберцовых сосудов [1]. Таким образом, для оценки донорского сосудистого русла обязательно выполнение предоперационной ангиографии или МРТ. Если одна из трех главных артерий будет отсутствовать, или ее калибр будет значительно снижен, то необходимо отказаться от этого лоскута. Помимо этого, следует иметь в виду атеросклеротический риск, который может привести к потере лоскута и к долгосрочным проблемам донорского места и дистальных отделов конечности. Хотя анатомия венозной системы отличается значительной вариабельностью, порой переходящей в уникальную индивидуальность, с этой позиции отсутствуют значимые противопоказания к забору МБР. Две коммитантные вены не всегда соединяются в общую перонеальную вену (66%), а могут раздельно впадать в подколенную вену (34%). Как бы то ни было, венозный компонент сосудистой ножки всегда целесообразно оценивать интраоперационно. Несмотря на то что малоберцовая кость не испытывает значительных механических нагрузок, необходимо оставлять не менее 7–8 см с проксимального и дистального концов с целью защиты малоберцового нерва сверху и предотвращения развития нестабильности в голеностопном суставе. Тем не менее длина костной части МБЛ может достигать 25 см, что может быть достаточным для субтотальной или даже тотальной реконструкции нижней челюсти [47]. Значительный интерес представляют кожные перфорантные сосуды, которые делают возможным забор лоскута с кожной площадкой. В соответствии с данными анатомических исследований, перфорантные сосуды перонеальной артерии значительно варьируют по локализации, количеству, размеру и ходу. Неудивительно, что частота некроза кожной части лоскута в литературе значительно различается. Hidalgo, включивший в состав МБЛ кожную часть у 5 пациентов из 12 (в статье, обобщавшей первый опыт автора), получил 4 случая полного или частичного некроза кожной площадки, и только у одного пациента не было осложнений [47]. С целью увеличения количества перфорантных сосудов и, соответственно улучшения перфузии кожной площадки, им было предложено не зависимо от размера кожной части включать в состав МБЛ заднюю межмышечную перегородку. В условиях вариантности анатомии перфорантов некроз кожной площадки считается неизбежным в 7–10% случаев. При исследовании

52 трупов Chen и соавт. обнаружили, что имеется от 4 до 7 перфорантных мышечно-кожных сосудов, проходящих сквозь камбаловидную мышцу [24]. Другое исследование анатомии перфорантных сосудов выполнил Yoshimura. Он разделил перфорантные сосуды на мышечно-кожные (проходящие через малоберцовые мышцы), перегородочно-мышечно-кожные (проходящие между малоберцовыми мышцами и камбаловидной мышцей в толще задней межмышечной перегородки голени и отдающие мышечные ветви) и перегородочно-кожные ветви, не имеющие мышечных ветвей. В последующих работах эти же авторы сообщили о 100% выживаемости кожных подушек у более сотни пациентов, что стало возможно благодаря локализации кожной части в области перехода средней трети малоберцовой кости в нижнюю. Carriguiry смог обнаружить у 10 трупов только перегородочно-кожные перфоранты [20]; к аналогичному выводу пришли Jones и соавт. [45], которые обнаружили, что кожная перфузия обеспечивалась исключительно за счет перегородочных перфорантов у 80 трупов и в 18 клинических случаях. Schusterman обнаружил, что среднее число перфорантных сосудов равняется 3,7 (из них 1,3 – перегородочно-кожных, 1,9 – мышечно-кожных и 0,6 – адгезирующих только к фасции без пенетрации мышц) [40]. Основываясь на этих данных, авторы рекомендуют включать в состав кожно-костного лоскута межмышечную перегородку с участками мышц по обе стороны от нее (задняя большеберцовая, камбаловидная). Аналогичное предложение было сделано Harrison (1986), которому удалось значительно снизить частоту некрозов кожной площадки благодаря использованию этой методики [46]. Несмотря на эти данные, Van Twisk считает целесообразным включение мышц только в том случае, когда не удастся увидеть перегородочно-кожные сосуды в ходе забора лоскута [19]. Yoshimura описал кожный перонеальный лоскут, питание которого осуществлялось за счет тех же сосудов, что и у костно-кожного МБЛ. Автором было выполнено исследование на 80 трупах, в ходе которого он выяснил, что среднее число кожных сосудов – 4,8, и 71% из них имеют мышечно-кожный характер [9]. В отличие от Yoshimura, который считал оптимальной локализацию кожной площадки на границе средней и нижней третей голени, многие хирурги применяют дизайн лоскута с кожной площадкой, имеющей центр на 2 см выше середины расстояния между головкой малоберцовой кости и наружной лодыжкой [24]. По мнению Yoshimura и соавт., выделение кожных сосудов лучше всего выполнять через передний субфасциальный доступ [9]. Если при этом не удастся обнаружить перегородочно-кожных сосудов, то в таком случае следует включить в лоскут часть камбаловидной мышцы, содержащую мышечно-кожные перфоранты [9]. По данным Wolff, среднее число кожных перфорантов составляет 4,2. Большая их часть в проксимальной части лоскута проходит через мышцы (заднюю большеберцовую или камбаловидную), а в дистальной – через межмышечную перегородку. Наиболее благоприятным местом забора кожной площадки является область на 8–12 см проксимальнее лодыжки, поскольку, по данным исследования 50 трупов, именно здесь во всех случаях проходит крупный перфорантный перегородочно-кожный сосуд. Опираясь на эти данные, автор рекомендует рутинную локализацию кожной части на границе средней и нижней третей голени, что к тому же подразумевает возможность получения длинной сосудистой ножки. В зависимости от размеров костной части лоскута и от места отхождения малоберцовой артерии от задней большеберцовой

артерии длина сосудистой ножки может достигать 15 см в случае дистальной локализации кожной площадки [10]. Для увеличения длины сосудистой ножки Hidalgo предлагает выполнять забор максимально длинного сегмента малоберцовой кости с последующим субпериостальным отделением сосудистой ножки и окружающих ее тканей и резекцией проксимального конца костной части [47]. При этом способе кровоснабжение дистальной части малоберцовой кости не нарушается. Для более точного определения площади и локализации кожной площадки могут быть использованы контрастные вещества, которые вводятся в перонеальную артерию. В большинстве случаев этот способ позволяет установить, что ширина кожной площадки достигает 10 см, а длина – 20 см. Однако на практике забор такой большой кожной площадки, составляющей почти всю латеральную поверхность голени, приведет к проблемам закрытия донорского места. Если необходимо получить лоскут с большой кожной площадкой следует использовать дополнительные лоскуты других донорских мест. В другом исследовании с введением контрастного вещества было обнаружено, что размер кожной площадки на одном перфорантном сосуде составляет 12 × 7 см, что позволяет выполнять забор лоскута с двумя отдельными кожными частями не только путем дезпителизации [9], но и путем полного разделения кожной порции между двумя перфорантами. В таких случаях с целью определения локализации перфорантов строго рекомендуется предоперационное выполнение доплеровской сонографии. Первичное закрытие донорского места возможно при ширине кожной площадки до 6–7 см в верхней и средней третях голени, а в нижней трети в большинстве случаев приходится применять аутодермопластику.

Преимущества и недостатки

Малоберцовая кость является самым длинным костным лоскутом. В его состав может быть включена только костная часть, а может быть применена кожно-костная компоновка с одной или двумя кожными площадками. Область применения лоскута – от реконструкции дефектов костей конечностей до тотального замещения нижней челюсти, включая закрытие крупных дефектов ротовой полости. При реконструкции дефектов в области головы, шеи и верхних конечностей, не создавая помех друг другу, могут работать две хирургические бригады: одна в донорском месте, а другая в реципиентном. Кожа достаточно тонкая и эластичная, и по этим показателям практически идентична коже дорзальной поверхности предплечья. Широкая (3–5 см) межмышечная перегородка обеспечивает хорошую подвижность кожной площадки, что позволяет замещать дефекты стенок полости рта без натяжения. Как следствие, большинство хирургов считают МБЛ наилучшим для реконструкции дефектов нижней челюсти. Сосудистая ножка достаточно длинная, а диаметр сосудов – большой, что значительно облегчает анастомозирование. Несмотря на то что ширина малоберцовой кости составляет только половину альвеолярной части нижней челюсти, кортикальный слой позволяет обеспечить стабильность при установке внутрикостных зубных протезов, а у пациентов с атрофией альвеолярной части ширины малоберцовой кости вполне достаточно для качественного протезирования. У пациентов с нормальной высотой альвеолярной части может быть применена дубликатура малоберцовой кости либо два МБЛ. Однако большинство авторов сообщают об успешном протезировании зубов без дубликации МБЛ [12]. Тем не менее,

несмотря на неоспоримые преимущества лоскута по длине и калибру сосудистой ножки, качеству кожной площадки, серьезную конкуренцию ему при реконструкции дефектов нижней челюсти протяженностью менее половины ее длины составляет васкуляризированный гребень подвздошной кости, обладающий высокой гистологической и анатомической идентичностью с нижней челюстью и ее альвеолярной частью в особенности. Неблагоприятное влияние серьезных атеросклеротических проблем со стороны сосудов нижней конечности достаточно часто заставляет хирурга отказаться от малоберцового лоскута. Несмотря на то что некоторые авторы полагают избыточной предоперационную ангиографию при нормальной пульсации сосудов стопы [12], большинство хирургов считают предоперационное инструментальное исследование (ангиография, МРТ, сонография) сосудистого русла донорского места обязательным. Клинический опыт показывает, что примерно каждого пятого пациента приходится исключать именно из-за атеросклеротического процесса или из-за венозной недостаточности. Еще одним недостатком является зачастую недостаточная перфузия кожи и чрезвычайно вариантная анатомия перфорантных сосудов [9, 12, 45, 47]. По данным Hidalgo [47], некроз кожной площадки неизбежен в 7–9% случаев. По данным других исследователей, наиболее оптимальной локализацией кожной площадки является переход средней трети голени в нижнюю, где перфузия кожи обеспечивается за счет перегородочно-кожных перфорантных сосудов [41]. В этом случае частота выживаемости кожной части лоскута составляет 95%, т. е. она такая же, как и у других распространенных лоскутов [41]. Область применения МБЛ может быть расширена за счет возможности создания двух отдельных кожных подушек [9]. Тем не менее, Якоо и соавт. отмечают, что в некоторых случаях кожные перфоранты латеральной поверхности голени могут отходить не от малоберцовой артерии, а от задней большеберцовой [7]. Если имеет место такой вариант анатомии, то приходится дополнительно анастомозировать перфорантные сосуды либо использовать второй кожный лоскут. Кожная реиннервация, выполнявшаяся путем сшивания икроножного нерва, Saijo и соавт. [26] не является единственно возможной – в некоторых случаях отмечалась спонтанная реиннервация за счет периферического прорастания нервных окончаний от реципиентных тканей. Ряд авторов отмечает, что длина сосудистой ножки невелика и варьирует от 4 до 8 см, что требует применения сосудистых протезов или аутовенозной пластики [9, 19]. Однако в тех случаях, когда лоскут забирается из дистальной части малоберцовой кости, где кровоснабжение кожи за счет перегородочно-кожных сосудов минимально, длина сосудистой ножки может быть значительно большей. К тому же в дистальной части малоберцовой кости значительно лучше перфузия самой кости за счет периостальных сосудов. Необходимость аутовенозной пластики неоспорима только в тех случаях, когда удлинение сосудистой ножки за счет субпериостальной резекции проксимальной части малоберцовой кости невозможно или ограничено. С короткой сосудистой ножкой можно столкнуться также в тех случаях, когда малоберцовая артерия отходит от задней большеберцовой слишком дистально, но эту ситуацию можно предвидеть благодаря предоперационной ангиографии. В соответствии с данными литературы морбидность донорского места оценивается как низкая. Помимо гипостезии, по латеральной поверхности голени встречаются боль и отечность в послеоперационном периоде. Достаточно часто отмечают ограничения амплитуды

и скованность движений в голеностопном суставе и первым пальцем стопы, однако эти симптомы носят в большей степени субъективный характер [12]. У некоторых пациентов жалобы на боль при ходьбе сохраняются в течение нескольких месяцев, а по сравнению с контрольной группой можно отметить снижение скорости пешей ходьбы. В большинстве случаев после операции не развивается нестабильность голеностопного сустава. В оставшейся дистальной части малоберцовой кости через несколько лет после операции рентгенологически могут быть обнаружены признаки остеопороза, однако это никак не влияет на походку и стабильность голеностопного сустава. Еще одним осложнением донорского места являются гематомы, которые происходят из торцов резецированной малоберцовой кости. Необходимо уделять внимание этому моменту, поскольку возможно развитие компартмент-синдрома. Первичное закрытие донорского места необходимо выполнять без натяжения краев раны, поскольку это, скорее всего, приведет к краевому некрозу. По данным Shindo, при первичном закрытии донорского места осложнения встречаются чаще, чем при аутодермопластике [12]. Для улучшения приживления кожного трансплантата целесообразно применять давящую повязку, а конечность иммобилизовать на 3–4 дня.

Предоперационное обследование

Как уже отмечалось, анатомия сосудов малоберцового лоскута может быть вариантом, кроме того, актуальной проблемой является атеросклероз. В связи с этим целесообразно выполнение традиционной или менее инвазивной магнитно-резонансной ангиографии. Противопоказанием являющимся признаками сосудистой недостаточности (варикозная болезнь, снижение пульсации артерий стопы, перемежающаяся хромота, боль при ходьбе). Данные доплеровской сонографии, позволяющей локализовать сосуды в области задней межмышечной перегородки, могут значительно облегчить их поиск во время операции.

Дизайн лоскута

Несмотря на то что локализация перфорантных сосудов и, соответственно, возможные границы кожной площадки могут быть определены в результате предоперационной доплеровской сонографии, не рекомендуется выкраивать кожный лоскут до того, как на операции станут видны эти кожные ветви. В стандартных ситуациях кожная площадка ориентирована вертикально, а ее центр проецируется на границе средней и нижней третей голени. Если имеется только один перфорантный сосуд, то размер кожной площадки не должен превышать 6 × 10 см. Уровень нижней остеотомии должен находиться не менее чем в 8 см от лодыжки, а верхней – не менее чем в 7 см от головки для предотвращения развития нестабильности в голеностопном суставе и повреждения малоберцового нерва.

Лоскут гребня подвздошной кости (ЛГПК)

История и область применения

Возможность транспозиции костных блоков подвздошной кости в составе сложносоставных лоскутов паховой области была описана Taylor и соавт. в 1979 г. [17]. Поверхностная артерия, огибающая подвздошную кость, отлично кровоснабжает кожу, а гребень подвздошной кости – только поверхностно. В качестве сосудов питающей ножки ЛГПК использовались восходящая ветвь артерии, огибающей

бедро, и верхнегодичная артерия. Несмотря на то что сосудистая анатомия паховой области, которая служила первым донорским местом для забора свободных лоскутов, была уже изучена в 1973 г. Taylor и Daniel, только в 1978 г. Taylor и Watson, а также Sanders и Mayou впервые описали транспозицию ЛГПК на сосудистой ножке, состоящей из глубокой артерии, огибающей подвздошную кость (ГАОПК). Обе группы исследователей установили, что ГАОПК является главным питающим сосудом всего гребня подвздошной кости. После этих публикаций ЛГПК хорошо зарекомендовал себя при реконструкции дефектов протяженностью до половины нижней челюсти. Авторы особо отметили форму лоскута, идеально подходящую для замещения нижней челюсти [19, 48]. Ввиду большого количества доступной костной массы значительно облегчается имплантация эндоссальных зубных протезов, что делает гребень подвздошной кости лоскутом выбора при восстановлении жевательной функции нижней и верхней челюсти. Sanders и Mayou доказали, что ГАОПК отвечает за кровоснабжение кожи, покрывающей гребень подвздошной кости, за счет мышечно-кожных сосудов [11], что позволяет включить в состав ЛГПК кожную площадку и применить его для экстра- и интраоральной реконструкции. Для того чтобы увеличить площадь кожи при мягкотканой реконструкции вместе с ЛГПК дополнительно использовались другие лоскуты, такие как антеро-латеральный лоскут бедра с добавочными анастомозами нисходящей ветви артерии, огибающей бедро. Ввиду большого объема и небольшой гибкости кожной площадки ЛГПК Urken и соавт. предложили включить в состав лоскута внутреннюю косую мышцу. По их мнению, использование гибкой мышцы вместо объемной кожной площадки для интраоральной реконструкции позволяет улучшить результаты.

Несмотря на то, что еще в 1904 г. Ramasastry и соавт. показали, что внутренняя косая мышца в достаточной мере получает кровь из восходящей ветви ГАОПК, что позволяет выполнять забор васкуляризованного мышечно-костного ЛГПК на ГАОПК, до работы Urken внутренняя косая мышца использовалась как изолированный лоскут. Помимо снижения толщины лоскута, укрытие гребня подвздошной кости внутренней косой мышцей дает неоспоримые преимущества при реабилитации пациентов после имплантации зубных протезов. Дело в том, что мышца после вторичной атрофии превращается в резидуальную ткань, покрывающую кость подобно десне, что облегчает гигиенические процедуры и улучшает стабильность имплантатов. Такая компоновка лоскута также показала свою эффективность при реконструкции дефектов основания черепа и твердого неба.

Анатомия

Анатомия ГАОПК впервые была детально описана Taylor и соавт. [17]. Артерия идет в краниальном направлении (58%) к *ligamentum inguinale* от наружной подвздошной артерии или к ней же в каудальном направлении от бедренной артерии (42%), в большинстве случаев отходя напротив *a. epigastrica inferior*. Диаметр артерии варьирует от 1,5 до 3 мм [10]. Обычно удается обнаружить две коммитантные вены, которые сливаются в 1–2 см от места впадения в наружную подвздошную вену, в этом месте диаметр вены равняется 3–5 мм. Между *f. transversalis* и *f. iliacus* сосудистая ножка проходит по направлению к передне-верхней ости подвздошной кости (ПВОПК), примерно в 2 см

выше линии, соединяющей лонный бугор и ПВОПК, представляющей собой паховую связку. После того, как она достигнет гребня подвздошной кости на 2 см ниже ПВОПК, ГАОПК идет в дорзальном направлении вдоль внутреннего края подвздошной кости в борозде, образованной *m. iliacus* и *transversus abdominis*. В области подвздошно-крестцового сустава ГАОПК анастомозирует с *a. ileolumbalis*, диаметр которой равняется 2 мм, что позволяет использовать ее в качестве сосудистой ножки в тех случаях, когда ГАОПК была повреждена в ходе предшествовавших хирургических вмешательств. ГАОПК отдает несколько ветвей к *m. iliacus*, а также надкостничные и медуллярные перфорантные ветви к гребню подвздошной кости. Более того, ГАОПК отдает восходящую ветвь, которая проходит кнаружи от внутренней косой мышцы. Проходя по внутренней поверхности подвздошной кости, ГАОПК отдает мышечно-кожные перфоранты, которые проходят через все 3 мышечных слоя брюшной стенки. Их число варьирует от 3 до 9, и они входят в кожу в промежутке от ПВОПК до точки на 10 см дистальнее ее сквозь косые мышцы, толщина которых в среднем составляет 2,5 см. Эти мышцы нужно включать в состав лоскута при его заборе с кожной площадкой. Если необходимо уменьшить объем мышечной ткани, то можно выполнить забор кожи на перфорантном сосуде, если его локализация была точно определена при помощи ультразвукового исследования в ходе предоперационного планирования. Помимо упоминавшихся выше надкостничных и медуллярных ветвей, перфузия кости дополнительно осуществляется за счет хорошо кровоснабжаемых косых мышц и *m. iliacus*, и их прикрепление к кости нужно сохранять в ходе забора лоскута. Основываясь на результатах анатомических исследований и клиническом опыте, можно включать в костный лоскут весь гребень подвздошной кости от ПВОПК до крестцово-подвздошного сустава [17]. При ангиографическом исследовании Taylor смог выявить многочисленные питательные отверстия в кости, которые позволяют ГАОПК анастомозировать с ветвями ниже-ягодичной артерии, что делает возможным включение в состав ЛГПК часть ягодичной мышцы [17]. Эти данные были подтверждены в ходе исследований с красителями, когда было выяснено, что кожная площадка, кровоснабжаемая ГАОПК, может быть расширена вдоль всей подвздошной кости вплоть до нижней реберной дуги. Наиболее важной ветвью ГАОПК является восходящая, которая в большинстве случаев (80%) отходит от сосудистой ножки до того как она достигнет ПВОПК. В остальных случаях можно обнаружить многочисленные мелкие ветви, идущие под внутреннюю косую мышцу дистальнее и латеральнее ПВОПК. Другой вариант анатомии был описан Taylor [17]. Он обнаружил, что восходящая ветвь отходит в одной трети случаев от проксимальной, промежуточной и дистальной третьей сосудистой ножки между подвздошной артерией и ПВОПК. Эта ветвь диаметром 1–2 мм обеспечивает доминантное кровоснабжение внутренней косой мышцы, но не участвует в перфузии кожи. Благодаря этому в состав лоскута можно включать практически всю внутреннюю косую мышцу, и использовать его для реконструкции интраоральных дефектов. Непосредственно проксимальнее ПВОПК обнаруживается еще одна постоянная ветвь, идущая к *m. iliacus*. Латеральный кожный нерв бедра в большинстве случаев поверхностно пересекает ГАОПК и отвечает за чувствительность латеральной и проксимальной частей бедра. Несмотря на то что этот нерв может быть выделен медиальнее ПВОПК и сохранен в ходе бережной диссекции, его достаточно часто повреждают.

Возникающее онемение по наружной поверхности бедра не доставляет пациентам значимых неудобств. Не было зарегистрировано случаев, когда сосудистая ножка отсутствовала, а кроме описанной выше вариантной анатомии, касающейся главным образом восходящей ветви, значительной вариативностью отличаются вены, которые могут соединяться на различном расстоянии от наружной подвздошной вены, что в ряде случаев вынуждает накладывать два отдельных венозных анастомоза. Более того, в редких случаях ГАОПК может быть сдвоенной, и для того чтобы оценить, какая из двух артерий обеспечивает большую перфузию лоскута, приходится временно пережимать их. Ввиду вариативности диаметра и места отхождения восходящую ветвь можно ошибочно принять за ГАОПК, особенно в тех редких случаях, когда ГАОПК проходит сквозь поперечную мышцу медиальнее ПВОПК и, как следствие, располагается вдоль гребня подвздошной кости более поверхностно [17].

Преимущества и недостатки

Ввиду большого количества доступной костной ткани и широких возможностей дизайна, ЛГПК считается идеальным лоскутом для реконструкции нижней челюсти, более того, он может с успехом использоваться для замещения дефектов верхней челюсти, основания черепа, большеберцовой кости, пястных костей и др. Этот лоскут используется для восстановления жевательной функции путем укрепления атрофичной нижней челюсти, что позволяет без значительных трудностей установить зубные протезы. Анатомия сосудистой ножки не отличается значительной вариативностью, а морбидность донорского места невелика даже в тех случаях, когда забирают лоскут больших размеров, включая ПВОПК. С целью предотвращения развития осложнений закрытие раны в донорском месте должен выполнять опытный хирург. После тщательного гемостаза *m. iliacus* подшивают к поперечной мышце глубокими частыми швами, которые могут быть дополнительно проведены через отверстия, просверленные вдоль резецированного края кости. Далее, внутреннюю и наружную косые мышцы подтягивают к ягодичной мышце и к *m. tensor fasciae latae*. Послойно ушивают подкожно-жировую клетчатку и кожу.

Пациенту прописывают постельный режим на 3–4 дня, а после этого разрешают ходить с тростью. Тем не менее, описано большое количество осложнений, таких как образование грыжи (9,7%), длительно сохраняющаяся боль (8,4%), нейропатия (4,8%) и импотенция (1,2%). Более того, возможно повреждение *p. iliohypogastricus* и *p. ilioinguinalis*, проходящих сквозь мышцы брюшной стенки. Длина сосудистой ножки не превышает 7 см, что иногда затрудняет наложение анастомоза, особенно после радикальной диссекции в области шеи. В таких случаях для удлинения ножки можно использовать аутовену [10]. Костно-мышечно-кожный лоскут с объемной кожной площадкой обычно слишком велик для реконструкции интраоральных дефектов [17]. Более того, жизнеспособность кожной площадки может быть легко скомпрометирована при скручивании, растягивании и сжатии мышечно-кожных перфорантных сосудов. Таким образом, с кожной площадкой необходимо обращаться крайне бережно, ни в коем случае не растягивать и не сжимать ее. Дизайн должен быть таким, чтобы площадь площадки была достаточно большой и включала максимальное число мышечно-кожных сосудов для обеспечения адекватной перфузии. При использовании только глубоких сосудов частота венозной недостаточности

лоскута может достигать 20%. В виду этого многие авторы подчеркивают необходимость наложения второго венозного анастомоза с поверхностными венами [42].

Дизайн лоскута

Костная часть ЛГПК по размеру может достигать 8 × 18 см и представлять собой весь гребень подвздошной кости с безопасным отступом от вертлужной впадины и крестцово-подвздошного сустава. При реконструкции нижней челюсти для замещения ее угла может использоваться ПВОПК, а костную часть лоскута продлевают таким образом, чтобы восстановить тело и кривизну нижней челюсти. Передний край таза, находящийся между ПВОПК и нижней остью используется для замещения ветви нижней челюсти. Даже если не планируется реконструкция угла нижней челюсти, все равно целесообразно включить ПВОПК, так как это облегчает забор лоскута и не влияет негативно на морбидность донорского места. Кожную площадку выкраивают эллиптической формы, а ее ось проецируют параллельно и на 2,5 см медиальнее гребня подвздошной кости. Кожные площадки всегда должны быть достаточно большими, чтобы включить перфорантные сосуды в зоне, находящейся между ПВОПК и точкой, расположенной приблизительно в 10 см кзади от ПВОПК.

Заключение

Следует помнить, что у каждого лоскута в каждой конкретной клинической ситуации есть свои преимущества и недостатки. Например, особенность МБЛ состоит в том, что при относительно небольшом объеме мягких тканей имеется значительный костный фрагмент, который может быть использован при тотальном отсутствии нижней челюсти. Реберный фрагмент за счет его кривизны также может быть использован при реконструкции альвеолярных отростков в случае резецированной челюсти. Если при незначительном дефиците костной ткани челюсти имеется обширный дефект мягких тканей, возможно использование лоскута с преобладанием мягкотканого компонента, например, ЛШМС с фрагментом ребра.

Поэтому в каждом конкретном случае лоскут выбирается индивидуально, исходя из имеющегося дефекта, цели реабилитации и оценки потенциального пластического материала.

ЛИТЕРАТУРА/REFERENCES

1. Неттер Ф. Атлас анатомии человека. М., 2007. 548 с. Netter F. Atlas of human anatomy. М., 2007. 548 p.
2. Сорокина Т.С. История медицины. М., 2009. 560 с. Sorokina T.S. Medicine history. М., 2009. 560 p.
3. Филатов В.П. Пластика на круглом стебле. Вестн. офтальмологии. 1917;4-5(34):96. Filatov V.P. Plastics on round stem. Vestn. Ophthalmol. 1917;4-5(34):96.
4. Решетов И.В., Чиссов В.И. Пластическая и реконструктивная микрохирургия в онкологии. М., 2001. 194 с. Reshetov I.V., Chissov V.I. Plastic and reconstructive microsurgery in oncology. М., 2001. 194 p.
5. Watson S., Craig P., Orton C. The free latissimus dorsi myocutaneous flap. Plast. Reconstr. Surg. 1979;64(3):299–305.
6. Yang G., Chen B., Gao Y., et al. Forearm free skin transplantation. Natl. Med. J. China. 1951;61:59.
7. Yokoo S., Komori T., Furudoi S., et al. Rare variant of the intrasoleus musculocutaneous perforator: clinical considerations in raising a free peroneal osteocutaneous flap. J. Reconstr. Microsurg. 2001;17(4):225–8.
8. Celsus A.C. De Medicina, Laurentii, Firenze. 1478, 198 p.
9. Yoshimura M., Imura S., Shimamura K., et al. Peroneal flap for reconstruction in the extremity: preliminary report. Plast. Reconstr. Surg. 1984;74(3):402–9.
10. Bartlett S.P., May J.W., Yaremchuk M. The latissimus dorsi muscle: a fresh cadaver study of the primary neurovascular pedicle. Plast. Reconstr. Surg. 1981;67(5):631–6.
11. Sanders R., Mayou B.J. A new vascularized bone graft transferred by microvascular anastomoses as a free flap. Br. J. Plast. Surg. 1979;66(11):787–8.
12. Shindo M., Fong B.P., Funk G.F., et al. The fibula osteocutaneous flap in head and neck reconstruction: a critical evaluation of donor site morbidity. Arch. Otolaryngol. Head Neck Surg. 2000;126(12):1467–72.
13. Song R., Gao Y., Song Y., et al. The forearm flap. Clin. Plast. Surg. 1978;9(1):21–6.
14. Song R., Song Y., Yu Y., et al. The upper arm free flap. Clin. Plast. Surg. 1978;9(1):27–35.
15. Tansini I. Nuovo processo per l'amputazione della mammaella per cancro. Riforma Med., 1896. 12 p.
16. Taylor G.I., Miller G., Ham F. The free vascularized bone graft: a clinical extension of microvascular technique. Plast. Reconstr. Surg. 1975;55(5):533–44.
17. Taylor G.I., Townsend P., Cortlett R. Superiority of the deep circumflex iliac vessels as the supply for free groin flap. Plast. Reconstr. Surg. 1979;64(5):595–604.
18. Tobin G., Schusterman M.A., Peterson G. The intramuscular neurovascular anatomy of the latissimus dorsi muscle: the basis for splitting the flap. Plast. Reconstr. Surg. 1981;67(5):637–41.
19. van Twisk R., Pavlov P.W., Sonnenveld J. Reconstruction of bone and soft tissue defects with free fibula transfer. Ann. Plast. Surg. 1988;21(6):555–8.
20. Carriquiry C., Costa M.A., Vasconez L.O. An anatomic study of the septocutaneous vessels of the leg. Plast. Reconstr. Surg. 1975;76(3):354–63.
21. Urbaniak J.R., Koman L.A., Goldner R.D., et al. The vascularized cutaneous scapular flap. Plast. Reconstr. Surg. 1978;69(5):772–8.
22. Salbian A.H., Tesoro V.R., Wood D.L. Staged transfer of a microvascular latissimus dorsi myocutaneous flap using saphenous vein grafts. Plast. Reconstr. Surg. 1903;71(4):543–7.
23. Kleinert H.E., Kasdan M.L. Anastomosis of digital vessels. J. Med. Assoc. 1965;63:723–4.
24. Chen Z.W., Yan W. The study and clinical application of the osteocutaneous flap of fibula. Microsurgery. 1983;4(1):11–6.
25. Komatsu S., Tamai S. Successful replantation of a completely cut of thumb. Plast. Reconstr. 1968;42:374.
26. Saijo M. The vascular territories of the dorsal trunk: a reappraisal for potential donor sites. Br. J. Plast. Surg. 1973;31(3):200–4.
27. Morax V. Plastic operation on the orbital region including restoration of the eyebrows, eyelids and the orbital cavity. Trans. Ophthalmol. Soc. UK. 1919;5:39.
28. Nassif T.M., Vidal L., Bovet J.L., et al. The parascapular flap: a new cutaneous microsurgical free flap. Plast. Reconstr. Surg. 1978;69(4):591–600.
29. Myong C.P. An anatomic study of the radial collateral branch of deep brachial artery. Diss. Med. Univ. Seoul. 1986;134:514.
30. Oribasius. Chirurgia ex Greco in Latinum Conversa. Vido Vidi Florentino, Interprete. Paris, 1554. 483 p.
31. McCormack L.J., Cauldwell E.W., Anson B.J. Brachial and antebrachial arterial patterns. A study on 750 extremities. Surg. Gynecol. Obstet. 1953;96(1):43–54.
32. McGregor A.D. The free radial forearm flap – the management of the secondary defect. Br. J. Plast. Surg. 1987;40(1):83–5.

33. Cormack G.C., Lamberty B.G.H. *The anatomical vascular basis of the axillary fascio-cutaneous pedicled flap.* *Br. J. Plast. Surg.* 1983;36(4):425–7.
34. D'Este S. *La technique de l'amputation de la mamelle pour carcinome mammaire.* Paris, 1912. 164 p.
35. Logan A.M., Black M.J.M. *Injury to the brachial plexus resulting from shoulder positioning during latissimus dorsi flap pedicle dissection.* *Br. J. Plast. Surg.* 1985;38(3):380–2.
36. Santoni-Rugiu P., Sykes P.J. *A History of Plastic Surgery.* Berlin, 2007, 395 p.
37. Laitung J.K.G., Peck F. *Shoulder function following the loss of the latissimus dorsi muscle.* *Br. J. Plast. Surg.* 1985;38(3):375–9.
38. Katsaros J., Schusterman M.A., Beppu M., et al. *The lateral upper arm flap: anatomy and clinical applications.* *Ann. Plast. Surg.* 1984;12(6):489–500.
39. Kerawala C.J., Martin I.C. *Palmar arch back flow following radial forearm free flap harvest.* *Br. J. Oral. Maxillofac. Surg.* 2003;41(3):157–60.
40. Kolker A.R., Coombs C.J., Meara J.G. *A method for minimizing donor site complications of the radial forearm flap.* *Ann. Plast. Surg.* 2000;45(3):329–31.
41. Jones N., Swartz W., Mears D., et al. *The “double-barrel” free vascularized fibular bone graft.* *Plast. Reconstr. Surg.* 1988;81(3):378–85.
42. Karcher H. *Die Unterkieferrekonstruktion mit freien mikrovaskularen Knochentransplantaten.* *Acta. Chir. Austriaca.* 1906;33:251.
43. Theodorico da Cervia. *Cirurgia edita et compilata a Domino Fratris Theodorico episcopi Cervionensi ordinis predicatorum. Lib II, IV.* In: *Collectio Chirurgica Veneta.* Venezia, 1490. 124 p.
44. Inoue T., Fujino T. *An upper arm flap, pedicled on the cephalic vein with arterial anastomosis, for head and neck reconstruction.* *Br. J. Plast. Surg.* 1986;39(4):451–3.
45. Jones B.M., O'Brien C.J. *Acute ischemia of the hand resulting from elevation of a radial forearm flap.* *Br. J. Plast. Surg.* 1985;38(3):396–7.
46. Harrison D.H. *The osteocutaneous free fibular graft.* *J. Bone Joint. Surg. Br.* 1986;68(5):804–7.
47. Hidalgo D.A. *Fibula free flap: a new method of mandible reconstruction.* *Plast. Reconstr. Surg.* 1989;84(1):71–9.
48. Gahhos F.N., Tross R.B., Salomon J.C. *Scapular free-flap dissection made easier.* *Plast. Reconstr. Surg.* 1985;75(1):115–8.
49. Gilbert A. *Free vascularized bone grafts.* *Int. Surg.* 1981;66(1):27–31.
50. Hamilton S.G.L., Morrison W.A. *The scapular free flap.* *Br. J. Plast. Surg.* 1982;35(1):2–7.

ПАЧЕС Александр Ильич (20.09.1925–07.12.2014)



7 декабря 2014 г. на 90-м году жизни после тяжелой болезни скончался выдающийся отечественный ученый, хирург-онколог, организатор здравоохранения, Ветеран Великой Отечественной войны, создатель одного из основных направлений онкологической науки и практики, доктор медицинских наук, профессор, Заслуженный деятель науки Российской Федерации, Лауреат Государственной премии и Премии имени Н.Н. Петрова, Кавалер Ордена Почета и многих других наград Пачес Александр Ильич.

Александр Ильич родился 20 сентября 1925 г. в городе Одессе. В 1942 г. после окончания школы в городе Фрунзе он поступил в Архитектурный институт. В 1943 г. после окончания военного училища в Ташкенте ушел на фронт. Александр Ильич Пачес прошел боевой путь танкиста-артиллериста от Сталинграда, участвовал в Яско-Кишиневской операции, первым на танке брал штурмом Прагу. Был ранен. В 1945 г. закончил войну участием в разгроме Квантунской Армии Японии. Имеет награды за освобождение почти всех столиц Европы, награжден орденом «Красной Звезды» и шестью медалями.

В 1952 г. окончил с отличием Киргизский государственный медицинский институт. С 1952 по 1955 г. проходил обучение в клинической ординатуре по специальности «Хирургия». Александр Ильич – ученик основоположника отечественной онкологии профессора Николая Николаевича Петрова. В 1957 г. в городе Фрунзе А.И. Пачес защитил диссертацию, получив ученую степень кандидата медицинских наук. Он создал и возглавил Республиканский онкологический диспансер МЗ Киргизской ССР. В городе Душанбе А.И. Пачес организовал первую в СССР кафедру онкологии, работал ассистентом, доцентом и профессором кафедры факультетской и госпитальной хирургии по онкологии, являлся главным онкологом Министерства здравоохранения Таджикской Республики.

В 1964 г. в Институте экспериментальной и клинической онкологии АМН СССР, ныне ФГБНУ «РОНЦ им. Н.Н. Блохина», А.И. Пачес защитил докторскую диссертацию и был приглашен на работу в Москву директором института и президентом АМН Н.Н. Блохиным. В 1968 г. утвержден в звании профессора по специальности «Онкология». Александр Ильич Пачес организовал и возглавил первое в нашей стране отделение по изучению опухолей головы и шеи. Созданная им клиника сразу стала

головным организационно-методическим, научным центром, кузницей кадров и прообразом созданных впоследствии отделений в городах России, республиках СНГ. В 1968 г. под его руководством был создан Всесоюзный комитет по изучению опухолей головы и шеи, впоследствии преобразованный в Проблемную комиссию «Опухоли головы и шеи» Научного совета по злокачественным новообразованиям Российской академии медицинских наук.

Исследования, посвященные целому ряду проблем в области диагностики и лечения опухолей головы и шеи, проведенные под руководством Александра Ильича, получили признание и внедрены в практическое здравоохранение не только в нашей стране, но и за рубежом. А.И. Пачес является основоположником нового направления в клинической онкологии – службы онкологической помощи больным опухолями головы и шеи.

Профессор А.И. Пачес – автор более 250 научных работ и 18 монографий, под его руководством защищены более 70 докторских и кандидатских диссертаций. Постоянно востребованная книга «Опухоли головы и шеи» выдержала пять переизданий. Александр Ильич многие годы был председателем Московского онкологического общества.

Большое внимание А.И. Пачес уделял подготовке высокопрофессиональных научных кадров, щедро делясь накопленным опытом с коллегами и проходящими обучение и подготовку докторами из различных регионов России, что позволило вывести специальность на современный мировой уровень. Александр Ильич являлся образцом ученого с блестящей эрудицией и высокопрофессиональным отношением к своей собственной деятельности и работе коллег.

Художник Александр Пачес — тончайший лирический певец природы. Любимым занятием после хирургии всегда была живопись. Александр Ильич провел 15 персональных выставок живописных работ.

Светлая память об Александре Ильиче надолго сохранится в сердцах близких, учеников, коллег, друзей и пациентов. Выражаем глубокие соболезнования родным и близким. Похоронен Пачес Александр Ильич на Троекуровском кладбище на Аллее Славы в Москве.

HEAD & NECK

RUSSIAN JOURNAL

ГОЛОВА И ШЕЯ

ЖУРНАЛ ФЕДЕРАЦИИ СПЕЦИАЛИСТОВ
ПО ЛЕЧЕНИЮ ЗАБОЛЕВАНИЙ ГОЛОВЫ И ШЕИ

Уважаемые читатели!

Предлагаем Вам оформить подписку с любого выпуска непосредственно в Издательском Доме «Бионика Медиа»! Это удобная своевременная доставка и выгодные условия.

Подписка на 2015 год:

Второе полугодие

554 руб. 40 коп.


Для оформления подписки обратитесь по телефону

8 (495) 332-02-63

Или по e-mail **subscription@bionika-media.ru**

Наши менеджеры помогут подобрать Вам удобную форму доставки издания, а также подготовят необходимые документы.

10 лет прогресса в персонализированной медицине



Merck Serono Oncology | Combination is key™

ЭРБИТУКС® (ERBITUX®). Краткая инструкция по медицинскому применению.

Регистрационный номер: ЛСР-002745/09. Международное непатентованное название: цетуксимаб (cetuximab). **Форма выпуска:** раствор для инфузий 5 мг/мл по 50 мг/10 мл, 100 мг/20 мл, 250 мг/50 мл, 500 мг/100 мл во флаконе. **Состав:** в 1 мл раствора содержится активное вещество: цетуксимаб 5 мг; вспомогательные вещества: глицин 7,507 мг, полисорбат 80 0,1 мг, натрия хлорид 5,844 мг, лимонной кислоты моногидрат 2,101 мг, натрия гидроксид 1М до pH 5,5, вода для инъекций до 1 мл. **Показания:** метастатический колоректальный рак (МКРР) с экспрессией РЭФР и с «диким» типом генов RAS в комбинации со стандартной химиотерапией на основе иринотекана или продолжительной инфузии фторурацил/кальция фолинат с оксалиплатином; метастатический колоректальный рак (МКРР) с экспрессией РЭФР и с «диким» типом генов RAS в качестве монотерапии в случае неэффективности предшествующей химиотерапии на основе иринотекана и оксалиплатина, а также при непереносимости иринотекана; местно-распространенный плоскоклеточный рак головы и шеи (ПРГШ) в комбинации с лучевой терапией; рецидивирующий или метастатический плоскоклеточный рак головы и шеи (ПРГШ) в комбинации с химиотерапией на основе препаратов платины; рецидивирующий или метастатический плоскоклеточный рак головы и шеи в качестве монотерапии при неэффективности предшествующей химиотерапии на основе препаратов платины. **Противопоказания:** выраженная (3 или 4 степени по шкале токсичности Национального института рака США) гиперчувствительность к цетуксимабу; беременность; период кормления грудью; детский возраст до 18 лет (эффективность и безопасность применения не установлены); применение препарата Эрбитукс® в комбинации с оксалиплатин-содержащей терапией у пациентов с МКРР с мутантным типом генов RAS или с неизвестным статусом генов RAS. **Способ применения и дозы:** Терапию препаратом Эрбитукс® необходимо проводить под наблюдением врача, имеющего опыт применения противоопухолевых лекарственных средств. Во время инфузии и в течение не менее 1 часа после ее окончания необходим тщательный мониторинг состояния пациента. Должно быть подготовлено оборудование для проведения реанимационных мероприятий. Перед первой инфузией необходимо проведение премедикации антигистаминными препаратами и глюкокортикостероидами. Премедикацию рекомендуется проводить также перед всеми последующими инфузиями. При всех показаниях Эрбитукс® вводится 1 раз в неделю в начальной дозе 400 мг/м² площади поверхности тела (первая инфузия) в виде 120 минутной инфузии. Все последующие ежедневные инфузии проводятся в дозе 250 мг/м² площади поверхности тела при рекомендуемой длительности инфузии 60 минут. Максимальная скорость инфузии не должна превышать 10 мг/мин. **Колоректальный рак:** у пациентов с МКРР препарат Эрбитукс® применяется в комбинации с химиотерапией или в режиме монотерапии. Перед первым применением препарата Эрбитукс® следует определить статус мутаций генов RAS (KRAS и NRAS). Данное исследование должно проводиться в лаборатории, имеющей опыт проведения таких тестов, с использованием валидированных методов определения статуса мутаций генов KRAS и NRAS в экзонах 2, 3 и 4. При комбинированной терапии следует придерживаться рекомендаций по модификации доз совместно назначаемых химиотерапевтических препаратов, приведенных в инструкциях по их применению. В любом случае, данные препараты не должны вводиться ранее, чем через 1 час после окончания инфузии препарата Эрбитукс®. Терапию препаратом Эрбитукс® рекомендуется продолжать до появления признаков прогрессирования заболевания. **Плоскоклеточный рак головы и шеи:** у пациентов с местно-распространенным ПРГШ препарат Эрбитукс® применяется совместно с лучевой терапией. Рекомендуется начинать лечение препаратом Эрбитукс® за 7 дней до начала лучевой терапии и продолжать его до окончания лучевой терапии. У пациентов с рецидивирующим и/или метастатическим ПРГШ препарат Эрбитукс® применяется в комбинации с химиотерапией на основе препаратов платины. Препарат Эрбитукс® используется как поддерживающая терапия до появления признаков прогрессирования заболевания. Химиотерапевтические препараты не должны вводиться ранее, чем через 1 час после окончания инфузии препарата Эрбитукс®. У пациентов с рецидивирующим и/или метастатическим ПРГШ, у которых химиотерапия не дала результатов, препарат Эрбитукс® применяется в режиме монотерапии. Терапию препаратом Эрбитукс®

рекомендуется продолжать до появления признаков прогрессирования заболевания. **С осторожностью:** При нарушениях функции печени и/или почек, угнетении костномозгового кроветворения, сердечно-легочных заболеваниях в анамнезе, пожилым возрастом. **Побочное действие:** Основными нежелательными эффектами цетуксимаба являются кожные реакции, которые отмечаются у >80 % пациентов; гипомагнемия, отмечающаяся у >10 % пациентов; и инфузионные реакции легкой или средней степени выраженности у >10 % пациентов выраженной степени – у >1 % пациентов. Ниже приведен перечень нежелательных явлений, которые наблюдаются при применении препарата Эрбитукс®. Для обозначения частоты нежелательных явлений используется следующая классификация: очень часто (>1/10), часто (от >1/100 до <1/10), нечасто (от >1/1000 до <1/100), редко (от >1/10000 до <1/1000), очень редко (<1/10000), частота неизвестна (не может быть оценена на основании имеющихся данных). **Нарушения со стороны нервной системы:** часто – головная боль; **со стороны органов зрения:** часто – конъюнктивит; **со стороны пищеварительной системы:** часто – диарея, тошнота, рвота; **со стороны кожи и подкожных тканей:** очень часто – кожные реакции. Кожные реакции могут развиваться более, чем у 80% пациентов (главным образом, акнеподобная сыпь и/или менее часто кожный зуд, сухость кожи, шелушение, гипертрихоз или поражение ногтей, например, паронихия). Приблизительно в 15% кожные реакции носят выраженный характер, в единичных случаях развивается некроз кожи. Большинство кожных реакций развиваются в течение первых 3 недель терапии и обычно разрешаются без последствий после отмены препарата, при соблюдении рекомендаций по коррективке режима дозирования; **со стороны обмена веществ и питания:** очень часто – гипомагнемия, часто – дегидратация, гипокальциемия, анорексия, которая может приводить к снижению массы тела. **Общие расстройства и нарушения, связанные с введением препарата:** очень часто: инфузионно-зависимые реакции легкой и средней степени тяжести; мигрени, в некоторых случаях тяжелые; часто: тяжелые инфузионно-зависимые реакции. **Нарушения со стороны печени и желчевыводящих путей:** очень часто: повышение уровня аспартатаминотрансферазы (АСТ), аланинаминотрансферазы (АЛТ), щелочной фосфатазы (ЩФ). **Особые указания:** терапию препаратом Эрбитукс® следует проводить под наблюдением врача, имеющего опыт использования противоопухолевых лекарственных препаратов. **Инфузионно-зависимые реакции:** При инфузионно-зависимой реакции легкой или средней степени тяжести рекомендуется снизить скорость введения препарата. При последующих инфузиях следует вводить препарат с уменьшенной скоростью. При развитии тяжелой инфузионно-зависимой реакции необходимо немедленно отменить препарат Эрбитукс® и провести неотложную терапию при необходимости. Повторное применение препарата Эрбитукс® в данном случае противопоказано. При введении препарата Эрбитукс® инфузионные реакции обычно развиваются во время первой инфузии или в течение 1 часа после ее завершения, однако в некоторых случаях они могут возникнуть и спустя несколько часов после инфузии, а также при повторных введениях. Пациент должен быть предупрежден о возможности таких отсроченных реакций и необходимости обратиться к врачу в случае их возникновения. Развитие тяжелой инфузионной реакции требует немедленной и полной отмены цетуксимаба, а также может потребовать проведения экстренной терапии. Особое внимание следует уделять пациентам с тяжелым общим состоянием и сопутствующими заболеваниями сердца или легких. **Колоректальный рак с мутантным типом генов RAS.** Препарат Эрбитукс® не должен применяться при лечении колоректального рака с мутантным типом генов RAS или если статус мутации генов RAS не определен. Результаты клинических исследований свидетельствуют об отрицательном соотношении польза/риск при использовании препарата при опухолях с мутантным типом генов RAS, в частности, при применении цетуксимаба в комбинации с химиотерапией на основе оксалиплатина.

ПЕРЕД ПРИМЕНЕНИЕМ ПРЕПАРАТА, ПОЖАЛУЙСТА, ОЗНАКОМЬТЕСЬ С ПОЛНЫМ ТЕКСТОМ ИНСТРУКЦИИ ПО ПРИМЕНЕНИЮ.